

май 2017

ISSN 2310-5194

# HEAD & NECK

RUSSIAN JOURNAL

# 2

## ГОЛОВА И ШЕЯ

ЖУРНАЛ ФЕДЕРАЦИИ СПЕЦИАЛИСТОВ ПО ЛЕЧЕНИЮ ЗАБОЛЕВАНИЙ ГОЛОВЫ И ШЕИ

5

**ГЕМИФАЦИАЛЬНАЯ АЛЛОТРАНСПЛАНТАЦИЯ  
В ЭКСПЕРИМЕНТЕ - МЕТОДИЧЕСКИЕ  
АСПЕКТЫ**

EXPERIMENTAL HEMIFACIAL ALLOTRANSPLANTATION –  
METHODICAL ASPECTS

21

**ПРОФИЛАКТИКА ОСЛОЖНЕНИЙ  
НОСОПЩЕВОДНОЙ ИНТУБАЦИИ У  
ПАЦИЕНТОВ С ОПУХОЛЯМИ ГОЛОВЫ И ШЕИ**

PREVENTION OF COMPLICATIONS OF NASO-ESOPHAGEAL  
INTUBATION IN HEAD AND NECK CANCER PATIENTS

34

**МИНИ-ИНВАЗИВНЫЙ МЕЖТЕЛОВОЙ  
СПОНДИЛОДЕЗ - МЕТОД ВЫБОРА ПРИ  
ЛЕЧЕНИИ ЛОКАЛЬНЫХ СТЕНОЗОВ  
ШЕЙНОГО ОТДЕЛА ПОЗВОНОЧНИКА**

MINI-INVASIVE INTERVERTEBRAL SPONDYLOSYNDESIS  
AS A METHOD OF CHOICE IN THE TREATMENT OF  
CERVICAL SPINE LOCAL STENOSIS

И ДРУГОЕ/ ET ALL

# V МЕЖДИСЦИПЛИНАРНЫЙ КОНГРЕСС ПО ЗАБОЛЕВАНИЯМ ОРГАНОВ ГОЛОВЫ И ШЕИ С МЕЖДУНАРОДНЫМ УЧАСТИЕМ



Междисциплинарный подход к патологии органов головы и шеи. Главная тема – проблема молодого и детского возрастов.

**29-31 МАЯ 2017, МОСКВА**

ФГБУ "Федеральный научно-клинический центр детской гематологии онкологии иммунологии им. Дмитрия Рогачева" Минздрава России.

## ОСНОВНЫЕ ТЕМАТИКИ

- Онкология
- Нейрохирургия
- Офтальмология
- Реконструктивная и пластическая хирургия
- Челюстно-лицевая хирургия
- Стоматология
- Комбинированное лечение опухолей головы и шеи
- Дерматология
- Эндокринология
- Оториноларингология
- Лучевая диагностика
- Ассоциация онкологических пациентов «Здравствуй!»
- Общие вопросы
- Радиотерапия
- Сопроводительная терапия
- Регенеративная медицина
- Морфология
- Анестезиология
- Нутрициология
- Медицинская реабилитация
- Конференция «Общества помощи пациентам с опухолями головы и шеи»

В рамках V Междисциплинарного Конгресса по заболеваниям органов головы и шеи пройдет V круглый стол «Актуальные вопросы хирургии головы и шеи у детей»

ОРГАНИЗАТОР



СООРГАНИЗАТОРЫ



МИНИСТЕРСТВО  
ЗДРАВООХРАНЕНИЯ  
РОССИЙСКОЙ ФЕДЕРАЦИИ



Координаторы проекта:  
к.м.н. Грачев Николай Сергеевич  
+7(926) 399-51-73, e-mail: [nick-grachev@yandex.ru](mailto:nick-grachev@yandex.ru)  
к.м.н. Пряников Павел Дмитриевич  
+7 (926) 868-90-01, e-mail: [pryanikovpd@yandex.ru](mailto:pryanikovpd@yandex.ru)

[WWW.HEADNECKCONGRESS.RU](http://WWW.HEADNECKCONGRESS.RU)

# HEAD & NECK 2

## ГОЛОВА И ШЕЯ

ЖУРНАЛ ФЕДЕРАЦИИ СПЕЦИАЛИСТОВ ПО ЛЕЧЕНИЮ ЗАБОЛЕВАНИЙ ГОЛОВЫ И ШЕИ  
JOURNAL OF THE RUSSIAN FEDERATION OF TREATMENT SPECIALISTS IN HEAD&NECK PATHOLOGY

ISSN 2414-9713 (Online)  
ISSN 2310-5194 (Print)

Медицинский рецензируемый журнал  
*Medical reviewed journal*

Авторы подтверждают, что не имеют  
конфликта интересов  
*The authors declare that they have no  
competing interests*

Публикуемые материалы соответствуют меж-  
дународно признанным этическим принципам  
*Published materials conforms to internationally  
accepted ethical guidelines*

### Тематика журнала:

ангиохирургия  
анестезиология  
дерматология  
нейрохирургия  
онкология  
оториноларингология  
офтальмология  
пластическая хирургия  
стоматология  
челюстно-лицевая хирургия  
эндокринология

### Journal subject:

Angiosurgery  
Anesthesiology  
Dermatology  
Neurosurgery  
Oncology  
Otorhinolaryngology  
Ophthalmology  
Plastic surgery  
Stomatology  
Maxillo-facial surgery  
Endocrinology

Журнал включен в Перечень рецензируемых научных изданий, в которых  
должны быть опубликованы основные научные результаты диссертаций  
на соискание ученой степени кандидата наук, на соискание ученой степени  
доктора наук (вступил в силу 01.12.2015).

### Решетов И.В. – главный редактор Reshetov I.V. – editor in chief

Заведующий редакцией:  
Н.В. Иванов

*Editorial staff manager:*  
N.V. Ivanov

Переводчик:  
Н.В. Денгина

*Translation:*  
N.V. Dengina

**e-mail: [headneck@inbox.ru](mailto:headneck@inbox.ru)**

**[www.headneckfdr.ru](http://www.headneckfdr.ru)**

The Journal is included in the List of Peer-reviewed Scientific Journals  
recommended for publication of principal scientific results of dissertations  
competing for scientific degree of Candidate of Science and scientific degree  
of Doctor of Science (came into effect on 01.12.2015).



Общероссийская общественная организация  
**Федерация специалистов  
по заболеваниям  
органов головы и шеи**

### Учредитель и Издатель:

Общероссийская общественная организация  
«Федерация специалистов по лечению заболеваний головы и шеи»  
**Founder and Publisher:**  
*Russian Federation of treatment specialists in Head&Neck pathology*  
**[www.headneckfdr.ru](http://www.headneckfdr.ru)**

### Адрес редакции:

Москва, ул. Беговая, д.24, офис. 2  
Тел. (факс): (495) 544-85-09  
E-mail: [headneck@inbox.ru](mailto:headneck@inbox.ru)

### Editor office address:

*Begovaya str., 24, office. 2, Moscow*  
*Russian Federation*  
*Tel. (fax): (495) 544-85-09*  
*E-mail: [headneck@inbox.ru](mailto:headneck@inbox.ru)*

### Размещение рекламы: Каляева Н.И.

Тел. 8 (926) 919-29-11  
**Advertising: Kalyaeva N.I.**  
Тел. 8 (926) 919-29-11

Дата выхода – 20.05.17  
*Date of issue – 20.05.17*  
Свободная цена  
*Free price*

Журнал зарегистрирован Федеральной службой  
по надзору в сфере связи, информационных технологий и массовых коммуника-  
ций (Роскомнадзор)

Head and Neck / Голова и шея. Российское издание. Журнал Общероссийской  
общественной организации «Федерации специалистов по лечению заболеваний  
головы и шеи»

ПИ № ФС77-54135 от 17.05.13

*The journal has been registered by Federal service for supervision of communication,  
information technologies and mass communications*  
Head&Neck Russian edition. Journal of All-Russian social organization "Federation of  
specialists in Head&Neck pathologies treatment

Формат 60x90 1/8. Усл. печ. л. 8.  
*Format 60x90 1/8 Print cond. P.8*  
Тираж 3000 экз.  
*Print run 3000 ex.*

График выхода – 4 номера в год  
*Issuing calendar – 4 issues per year*

### Отпечатано в типографии "Лакшери Принт"

115142, Москва, ул. Речников, д. 21  
115142, Moscow, St. Rechnikov, d. 21

Перепечатка и любое воспроизведение материалов и иллюстраций в печатном  
или электронном виде из журнала допускается только с письменного разрешения  
издателя

*Reprinting and any materials and illustrations reproduction from the journal in printed  
or electronic form is permitted only from written consent of the publisher*



**РЕДКОЛЛЕГИЯ ЖУРНАЛА «ГОЛОВА И ШЕЯ»**

Журнал Федерации специалистов по лечению заболеваний головы и шеи

**EDITORIAL BOARD OF "HEAD&NECK" JOURNAL***Journal of the Russian Federation of treatment specialists in Head&Neck pathology***Решетов И.В.** – главный редактор, академик РАН, профессор**Reshetov I.V.** – editor in chief, professor, Russian Academy of Science academician**Дробышев А.Ю.** – зам. главного редактора, профессор**Drobyshev A.Y.** – editor in chief assistant, professor**Грачев Н.С.** – научный редактор, к.м.н.**Grachev N.S.** – scientific editor, assistant professor**Святослав Д.С.** – научный редактор, к.м.н.**Svyatoslavov D.S.** – scientific editor, assistant professor**Пряников П.Д.** – ответственный секретарь, к.м.н.**Pryanikov P.D.** – executive secretary, assistant professor**РЕДКОЛЛЕГИЯ / EDITORIAL BOARD****Бровкина А.Ф.**, академик РАН, профессор / *Brovkina A.F. RAS academician, professor***Давыдов Д.В.**, профессор / *Davydov D.V., professor***Дайхес Н.А.**, чл.-корр. РАН, профессор / *Daihes N.A., RAS corresponding member, professor***Иванов С.Ю.**, чл.-корр. РАН, профессор / *Ivanov S.Yu., RAS corresponding member, professor***Кубанова А.А.**, академик РАН, профессор / *Kubanova A.A., RAS academician, professor***Кропотов М.А.**, профессор / *Kropotov M.A., professor***Крюков А.И.**, профессор / *Kryukov A.I., professor***Кулаков А.А.**, академик РАН, профессор / *Kulakov A.A., RAS academician, professor***Мальгинов Н.Н.**, профессор / *Malginov N.N., professor***Мантурова Н.Е.**, профессор / *Manturova N.E., professor***Мамонтов А.С.**, профессор – ответственный секретарь / *Mamontov A.S., professor, executive secretary***Мудунов А.М.**, профессор / *Mudunov A.M., professor***Медведев Ю.А.**, академик РАН, профессор / *Medvedev Y.A., professor***Мельниченко Г.А.**, академик РАН, профессор / *Melnichenko G.A., RAS academician, professor***Неробеев А.И.**, профессор / *Nerobeev A.I., professor***Поляков К.А.**, к.м.н. / *Polyakov K.A. assistant professor***Поляков А.П.**, к.м.н., доцент / *Polyakov A.P., assistant professor***Потекаев Н.Н.**, профессор / *Potekaev N.N., professor***Подвязников С.О.** д.м.н. / *Podvyaznikov S. O., professor***Путь В.А.** профессор / *Put V.A., professor***Романчишен А.Ф.**, профессор / *Romanchishen A.F., professor***Саакян С.В.**, профессор / *Saakyan S.V., professor***Садовский В.В.**, профессор / *Sadovskij V.V., professor***Свистушкин В.М.** профессор / *Svistushkin V.M., professor***Старцева О.И.** д.м.н. / *Startseva O.I., professor***Усачев Д.Ю.**, член-корр. РАН, профессор / *Usachev D.Y., RAS corresponding member, professor***Черекаев В.А.**, профессор / *Cherekaev V.A., professor***Чойнзонов Е.Л.**, академик РАН, профессор / *Choinzonov E.L., RAS academician, professor***Янов Ю.К.**, академик РАН, профессор / *Janov Y.K. RAS corresponding member, professor***Янушевич О.О.**, член-корр. РАН, профессор / *Yanushevich O.O., RAS corresponding member, professor***Янушевич О.О.**, член-корр. РАН, профессор / *Yanushevich O.O., RAS corresponding member, professor***РЕДАКЦИОННЫЙ СОВЕТ / EDITORIAL COMMITTEE****Васильев Ю.В.**, чл.-корр. РАН, профессор / *Vasil'ev Y.V., RAS corresponding member, professor***Вербо Е.В.**, профессор / *Verbo E.V., professor***Галимова В.У.**, профессор / *Galimova V.U., professor***Гарбузов П.И.**, д.м.н. / *Garbuzov P.I., professor***Еричев В.П.**, профессор / *Erichev V.P., professor***Крылов В.В.**, академик РАН, профессор / *Krylov V.V., RAS academician, professor***Накатис Я.М.**, профессор / *Nakatis Y.M., professor***Поляков В.Г.**, академик РАН, профессор / *Polyakov V.G., RAS academician, professor***Потапов А.А.**, академик РАН / *Potapov A.A. RAN academician***Рабинович И.М.**, профессор / *Rabinovitch I.M., professor***Румянцев П.О.**, профессор / *Rumyantsev P.O., professor***Трофимов Е.И.**, д.м.н. / *Trofimov E.I., professor***Топольницкий О.З.**, профессор / *Topolnicky O. Z, professor***Хмелевский Е.В.**, профессор / *Khmelevsky E.V., professor***ИНОСТРАННЫЕ ЧЛЕНЫ РЕДКОЛЛЕГИИ /****FOREIGN EDITORIAL BOARD MEMBERS***Belotzerkovsky I., Belarus**Dobke M., prof. USA**Dzodich R., Serbia**Fliss D., prof. Israel**Golusinsky W., prof. Poland**Holodny A., prof. USA**Kim K., prof. South Korea**Klozar J., prof. Czech Republic**Lefebvre J.L., prof. France**Lisitra L., prof. Italy**Margolin G., prof. Sweden**Rapidis A., prof. Greece**Shah J., prof. USA**Spriano G., prof. Italy**Subramanian S., assistant prof. India**Zabolotny N., prof. Ukraine***ЭКСПЕРТНАЯ ГРУППА / EXPERT GROUP****Бойко А.В.**, профессор / *Boiko A.V., professor***Бяхов М.Ю.**, профессор / *Byakhov M.Y., professor***Зайцев А.М.**, к.м.н. / *Zaitzev A.M., assistant professor***Осипенко Е.В.**, к.м.н. / *Osipenko E.V., assistant professor***Поляков П.Ю.**, профессор / *Polyakov P.Y., professor***Приходько А.Г.**, профессор / *Prihodko A.G., professor***Кравцов С.А.**, д.м.н. / *Kravtsov S.A., professor***Кузнецов Н.С.**, профессор / *Kuznetsov N.S., professor***Новожилова Е.Н.**, д.м.н. / *Novozhilova E.N., professor***Романов И.С.** д.м.н. / *Romanov I.S. professor***Светицкий П.В.**, профессор / *Svetitzkij P.V., professor***Сдвижков А.М.** профессор / *Sdvizhkov A.M., professor***Стоюхина А.С.**, к.м.н. / *Stoyukhina A.S., assistant professor***Субраманиан С.**, д.м.н. / *Subramanian S., professor***Трофимов Е.И.**, д.м.н. / *Trofimov E.I., professor***Шевченко С.П.**, д.м.н. / *Shevchenko S.P., professor*



## ВСТУПЛЕНИЕ

---

Уважаемые читатели!

Вашему вниманию предлагается второй номер нашего журнала, который уже по традиции приурочен к Междисциплинарному Конгрессу Голова и Шея, который проходит в конце мая. В этом году – это уже 5-й Конгресс, который призван быть объединительной платформой для всех специалистов, работающих на органах головы и шеи. Особенность мероприятия в тематике – Хирургия головы и шеи в молодом и детском возрасте. Место проведения конгресса тоже не случайно – лучшее детское лечебное заведение – институт детской онкологии, гематологии и иммунологии им. Д. Рогачева. Научная тематика – 44 секции и форма подачи материала – 6 сеансов живой хирургии не оставят никого равнодушными.

В соответствии с этим редколлегия журнала провела подборку материалов, поступивших в редакцию, чтобы сделать выпуск максимально насыщенным различными тематиками. Диапазон охвата – от эксперимента до высоких технологий, редкие клинические наблюдения, интересные литературные обзоры, первый клинический опыт и многое другое.

Мы продолжаем развитие журнала. В апреле прошла встреча с представителями международной системы цитирования Scopus, в ходе которой была составлена маршрутная карта движения журнала в сторону международного признания. Кроме того, завершается подготовка пакета документов для заключения договора с e-library.

Ждем вашей активности в развитии междисциплинарного проекта!

Редколлегия и редакция.

## INTRODUCTION

*Dear readers!*

*Let us focus your attention on the second issue of our journal, which is traditionally confined to the Interdisciplinary Head and Neck Congress taking place at the end of May, 2017. Already the 5th Congress is going to happen this year, and it is intended, as usually, to be a unifying platform for all head and neck specialists. The main topic of this event will be the head and neck surgery in young and children. The venue of the congress is also not accidental – the D. Rogachev's Institute of Pediatric Oncology, Hematology and Immunology, the best children's medical institution in Russia. Scientific topics – 44 sections and 6 sessions of live surgery – will not leave anyone indifferent. According to this, the editorial board made a selection of materials received in order to make the issue as saturated with various subjects as possible. The range of topics covers experiments and high technology, rare clinical observations, interesting literature reviews, the first clinical experience and much more.*

*We continue the development of our journal. The meeting with representatives of the international citation system Scopus was held in April, and a routing map of the journal's movement towards international recognition was drawn up. In addition, the preparation of documents package for concluding a contract with the e-library is being finalized.*

*We are eagerly waiting for you activity in this interdisciplinary project!*

*Editorial board and editorial office.*

---

**График выхода – 4 номера в год Issuing calendar – 4 issues per year**

## СОДЕРЖАНИЕ / CONTENTS

### ОРИГИНАЛЬНЫЕ СТАТЬИ / ORIGINAL RESEARCH ARTICLES

- Гемифациальная аллотрансплантация в эксперименте – методические аспекты – М.А. Волох, И.В. Решетов, Н.К. Мовсисян, К.А. Петросян 5–9  
 Experimental hemifacial allotransplantation – methodical aspects – M.A. Volokh, I.V. Reshetov, N.K. Movsisyan, K.A. Petrosyan
- Сравнительное исследование трансрадиального и трансфemorального сосудистого доступа при эмболизации носового кровотечения – Е.Р. Хайрутдинов, А.В. Араблинский, Д.Г. Громов, И.М. Воронцов, С.П. Попов, В.К. Косенок 10–15  
 Comparative study of transradial and transfemoral vascular access for embolization of nose bleeding – E.R. Khairutdinov, A.V. Arabinsky, D.G. Gromov, I.M. Vorontsov, S.P. Popov, V.K. Kosenok
- Опыт применения лазерно-конверсионной диагностики при хроническом тонзиллите – А.Б. Тимурзиева, М.Т. Александров, В. М. Свистушкин, Г. Н. Никифорова 16–20  
 Experience of laser-conversion diagnostics application in chronic tonsillitis – A.B. Timurzieva, M.T. Alexandrov, V.M. Svistushkin, G.N. Nikiforova
- Профилактика осложнений носопищеводной интубации у пациентов с опухолями головы и шеи – И.В. Решетов, О.И. Кит, М.А. Енгибарян, Н.С. Сукорцева, К.Г. Кудрин 21–29  
 Prevention of complications of naso-esophageal intubation in head and neck cancer patients – I.V. Reshetov, O.I. Kit, M.A. Engibaryan, N.S. Sukortzeva, K.G. Kudrin
- Влияние сопутствующей соматической патологии на результат ларингопластики у пациентов с двусторонним параличом гортани – Е.А. Кирасирова, О.К. Пиминиди, Н.В. Лафуткина, Р.Ф. Мамедов, Р.А. Резаков, Е.А. Кузина 30–33  
 Influence of accompanying somatic pathology on the result of laryngoplastics in patients with bilateral paralysis of the larynx – E.A. Kirasirova, O.K. Piminidi, N.V. Lafutkina, R.F. Mamedov, R.A. Rezakov, E.A. Kuzina

### КЛИНИЧЕСКИЙ ОПЫТ / CLINICAL EXPERIENCE

- Мини-инвазивный межтеловой спондилодез – метод выбора при лечении локальных стенозов шейного отдела позвоночника – К.Т. Месхи, Б.Н. Ворона 34–40  
 Mini-invasive intervertebral spondylosyndesis as a method of choice in the treatment of cervical spine local stenosis – K.T. Meskhi, B.N. Vorona
- Устранение обширного дефекта шеи вследствие электротравмы – И.В. Решетов, К.А. Петросян, П.А. Антонян 41–45  
 Eliminating of the vast neck defect due to electrotrauma – I.V. Reshetov, K.A. Petrosyan, P.A. Antonyan
- Влияние антиагреганта Трентал и антигипоксанта Гипоксен на репаративный гистогенез у пациентов с атрофией альвеолярного отростка челюсти – Д.Ю. Мадай, А.Г. Тавакал 46–52  
 Influence of anti-aggregant Trental and anti-hypoxant Hypoxen on reparative histogenesis in patients with atrophy of alveolar process – D.Yu. Madai, A.G. Tavakal
- Первый опыт применения непрерывной электромагнитной стимуляции в лечении пациента с частичной атрофией зрительного нерва – Д.В. Давыдов, А.Е. Яковлев, Т.Р. Выборная 53–57  
 First experience of continuous electromagnetic stimulation use in the treatment of a patient with partial visual nerve atrophy – D.V. Davydov, A.E. Yakovlev, T.R. Vybornaya

### ОБЗОРЫ ЛИТЕРАТУРЫ / LITERATURE REVIEWS

- Лечение пациентов с эндокринной офтальмопатией – варианты выполнения хирургических вмешательств – К.А. Коновалов, Д.В. Давыдов 58–64  
 Treatment of patients with endocrine ophthalmopathy: options for surgical interventions – K.A. Konovalov, D.V. Davydov
- Реконструктивная хирургия возвратного гортанного нерва – И.В. Решетов, Г.В. Полунин, А.В. Ананичук, Л.И. Ипполитов, А.А. Коваленко 65–69  
 Reconstructive surgery of recurrent laryngeal nerve – I.V. Reshetov, G.V. Polunin, A.V. Ananichuk, L.I. Ippolitov, A.A. Kovalenko

# ГЕМИФАЦИАЛЬНАЯ АЛЛОТРАНСПЛАНТАЦИЯ В ЭКСПЕРИМЕНТЕ – МЕТОДИЧЕСКИЕ АСПЕКТЫ

## EXPERIMENTAL HEMIFACIAL ALLOTRANSPLANTATION – METHODICAL ASPECTS

М.А. Волох, И.В. Решетов, Н.К. Мовсисян, К.А. Петросян

<sup>1</sup>Северо-Западный государственный медицинский университет им. И.И. Мечникова, Санкт-Петербург

<sup>2</sup>Первый Московский государственный медицинский университет им. И.М. Сеченова МЗ РФ, Москва

Контакты: Решетов Игорь Владимирович – e-mail: reshetoviv@mail.ru

*M.A. Volokh, I.V. Reshetov, N.K. Movsisyan, K.A. Petrosyan*

*<sup>1</sup>I.I. Mechnikov North-West State Medical University, St. Petersburg*

*<sup>2</sup>I.M. Sechenov First Moscow State Medical University, Ministry of Health of the Russian Federation, Moscow*

*Contacts: Igor Reshetov – e-mail: reshetoviv@mail.ru*

Представлен результат разработки экспериментальной модели композитной гемифациальной трансплантации на 18 белых крысах. Проведена оценка состояния пересаженного трансплантата с учетом их капиллярного ответа, степени отека, шелушения кожных покровов и общего состояния крыс после операции на фоне иммуносупрессивной терапии в динамике. Проанализирована клиническая эффективность стандартной иммуносупрессивной терапии у крыс в отдаленном послеоперационном периоде в зависимости от варианта пересаженного лоскута

**Ключевые слова:** аллотрансплантация лица, композитный гемифациальный трансплантат, эксперимент

### ABSTRACT

*The result of the composite hemifacial transplantation experimental model elaboration on 18 white rats is presented in the following article. The state of the transplanted graft was assessed, taking into account their capillary response, the degree of edema, the skin peeling and the general condition of the rats after surgery and immunosuppressive therapy in dynamics. The clinical efficacy of standard immunosuppressive therapy in rats in a late postoperative period was analyzed depending on the variant of the transplanted graft.*

**Key words:** facial allotransplantation, composite hemifacial transplant, experiment

## Введение

Лицо является не только функциональной, но и социально-значимой зоной [1]. Оно изображает самую узнаваемую сторону физического существования личности. Его роль в личности человека и возможности общаться бесценна. Лицо также играет важную роль в определенных функциях, таких как речь, умение общаться, защита глаз, выражение эмоций и т.д. Последняя функция имеет значительное социальное и физиологическое значение, поскольку две трети нашего общения происходит с помощью невербального выражения лица. Огромное значение имеет реконструкция тканей лица после их утраты [2]. Тем не менее, несмотря на применение различных методик и развитие новых инновационных подходов, полная функциональная и эстетическая реконструкция лица остается проблемой.

Травматические деформации головы и шеи в результате ожоговых повреждений, огнестрельных ранений или после хирургических удалений опухолей создают частичную или полную деформацию лица. Задачей пластической хирургии является устранение этих деформаций методами реконструкции. Для достижения удовлетворительного функционального и эстетического результатов строение ткани, цвет и пластичность лоскута должны соответствовать оригинальным тканям [3]. Традиционные реконструктивные операции на голове и шее включают в себя комбинацию пересадки кожи, местных лоску-

тов, расширение тканей, префабрикацию и свободную пересадку тканей. Однако в долгосрочном промежутке косметический результат этих творческих хирургических процедур не всегда удовлетворительный, поскольку они довольно часто дают маскообразный результат, где отсутствуют нормальные движения и выражения лица. Более того, пациенты, которые переносят эти операции, подвергаются множественным другим процедурам, цель которых оптимально улучшить вид и функцию лица. Реконструкция обширных дефектов лица после травм, ожогов, радикальных удалений опухолей остается нерешенной проблемой для хирургов в результате недостаточного объема аутогенных тканей, сложной формы структур лица, необходимости соответствия текстуры и цвета кожи. Именно поэтому необходимо совершенствовать алгоритм хирургического лечения глубоких посттравматических дефектов лица [3, 4]. Аллотрансплантация тканей лица и головы может служить альтернативой стандартным методам реконструкции.

На сегодняшний день сложная композитная аллотрансплантация с сосудистой реваскуляризацией – реальность. Опыт, полученный за все время проведения аллотрансплантаций лица у людей, ставит вопрос о подготовке специалистов для таких сложных операций. Кроме освоения микрохирургической техники, которая обязательна во многих областях хирургии, важно очень глубокое знание анатомии головы и шеи. Было показано, что трансплантация лица у людей и животных выпол-



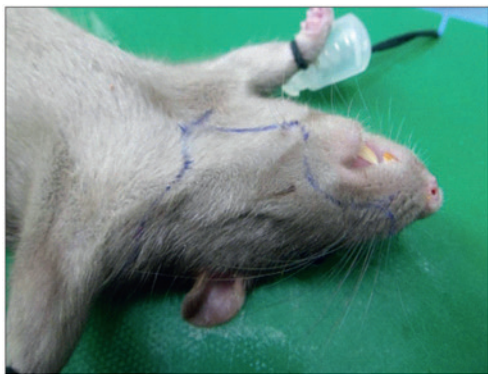

Рис. 1. Маркировка до операции.

*Fig. 1. Marking before surgery*

нима, несмотря на тот факт, что вопрос об этической стороне до сих пор остается открытым. Пересадка лица – намного более трудная операция, чем пересадка любого из висцеральных трансплантатов. Главное различие между трансплантацией лица и пересадкой паренхиматозного органа в том, что это композитный аллотрансплантат, состоящий из различных тканей, таких как кожа, подкожная ткань, жир, мышцы, сухожилия, хрящ, кость, костный мозг, сосуды и нервы – это смесь иммуногенных структур, которые индуцируют мощную, сложно контролирующую иммунную реакцию. Несмотря на все эти трудности, выполнено немало успешных аллотрансплантаций, что открывает новые перспективы для реконструктивной хирургии.

## Материал и методы

Экспериментальное исследование было проведено на крысах – самцах инбредной линии BALB/c (разводки питомника «Рапполово» ФАНО)  $321 \pm 12,4$  г и массой крысы-донора  $334 \pm 16,8$  г. Возраст животных – 14 недель. Выполнено исследование на 18 белых и 18 серых крысах, которые были разделены на 3 группы:

- первую группу ( $n=6$ ) составили крысы-реципиенты с гемифациальным лоскутом, включающим кожу, подкожно-жировую клетчатку, сосуды и нервы периорбитальной и скуловой областей;
- вторую группу ( $n=6$ ) составили крысы-реципиенты с гемифациальным лоскутом, включающим кожу, подкожно-жировую клетчатку, ушную раковину, сосуды и нервы периорбитальной и скуловой областей;
- третью группу ( $n=6$ ) составили крысы-реципиенты с гемифациальным лоскутом, включающим кожу, подкожно-жировую клетчатку, ушную раковину, костный фрагмент лицевого черепа, сосуды и нервы периорбитальной и скуловой областей.

Исследование было выполнено с соблюдением принципов гуманного обращения с подопытными животными и согласно «Правилам лабораторной практики в Российской Федерации (Приказ Министерства здравоохранения Российской Федерации №267 от 19.06.2003 «Об утверждении правил лабораторной практики»)». Исследования проведены в соответствии с протоколом, утвержденным этическим комитетом Северо-Западного государственного медицинского университета им. И.И. Мечникова. Работу с подопытными животными выполняли сотрудники, имеющие соответствующую квалификацию и прошедшие обучение. Животные содержались в отдельной ком-

нате вивария в контролируемых условиях окружающей среды при температуре  $18-20$  °C и относительной влажности воздуха  $30-70\%$ . В комнатах содержания животных соблюдались 12-часовой цикл освещения «день-ночь» и не менее чем 11-кратная смена объема воздуха в час. Область головы и шеи была побрита. Кожа стерилизована раствором повидина-йода 2%. Мы использовали антибиотик как профилактику инфекции до операции и 2 дня после операции: пенициллин 100 000 внутримышечно дважды в сутки и Канамициновую глазную мазь локально дважды в сутки после операции. Для предупреждения обезвоживания в первый день после операции мы использовали солевой раствор (5 мл, подкожно каждые 4 часа). Забранный лоскут был обработан холодным ( $4^\circ$  на 135 см или выше) раствором гепарина (1500 ЕД гепарина на 500 мл солевого раствора). Экспериментальное исследование было проведено на крысах: 30 самцах инбредной линии BALB/c массой тела крысы-реципиента  $321 \pm 12,4$  г и крысы-донора –  $334 \pm 16,8$  г. Возраст животных составил 4 недели. После операции каждая крыса была помещена в отдельную клетку в стандартных условиях. В первые два дня после операции послеоперационная анальгезия проводилась Meglumin Flunixin (2,5 мг/кг). Вода и еда в клетке – по желанию. Операции проводились под микроскопом марки OPMI Pico Lab (Carl Zeiss, Gottingen, Германия). Общее число трансплантаций – 30. Для каждого эксперимента был введен отдельный протокол исследования.

В эксперименте проводилась анестезия: золетил (3 мг/100 г, внутримышечно) который вводился через внутривенный катетер, установленный в хвостовую вену, в разведении 0,9% физиологическим раствором в пропорции 1:4.

В нашем исследовании мы использовали адаптированный метод предложенный Demir и соавт. Голова и шея были побриты, после чего нанесены линии разрезов на крысе Донора (рис. 1).

Кожа была обработана раствором повидон-йода 2%. Проведен циркулярный разрез вокруг верхнего и нижнего века, они не были включены в лоскут. Кожа рассечена в области шеи, тупо разделены подкожные ткани до наружной яремной вены. Диссекция продолжена с отделением наружной яремной вены от свободной ткани по направлению к бифуркации на переднюю и заднюю лицевые вены. Для лучшего обзора и более простого доступа к глубже лежащим тканям после пересечения верхней щитовидной артерии и ветвей передней лицевой вены была проведена левая гемитиреоидэктомия. Кожные разрезы продлены по верхней части черепа до носа, глубже по направлению к надкостнице. Лоскут был отсепарирован от переднедорсальной стороны. Проведен полуциркулярный разрез в периоральной области, углублен, обнажены и перерезаны подниматель верхней губы и дилатор мышц хоаны, перевязаны ветви сосудов и обнажена лицевая артерия, которая была включена в лоскут, как и жевательная фасция. Диссекция продолжена спереди ушного хряща, далее разрез продлен спереди общей артерии, грудинно-ключично-сосцевидная мышца отсечена, обнажена и освобождена от свободной ткани общая сонная артерия. Заднее брюшко двубрюшной мышцы пересечено и освобождено в месте прикрепления к подъязычной кости, также пересечена лопаточно-подъязычная мышца. Главный рог подъязычной кости аккуратно отсечен, чтобы не повредить язычную артерию, что могло вызвать быструю смерть от кровопотери. Диссекция была продолжена с выделением всех ветвей общей сонной артерии, пересечен языкоглоточный нерв, спереди пересекающий наружную сонную артерию. Диссекция была продолжена

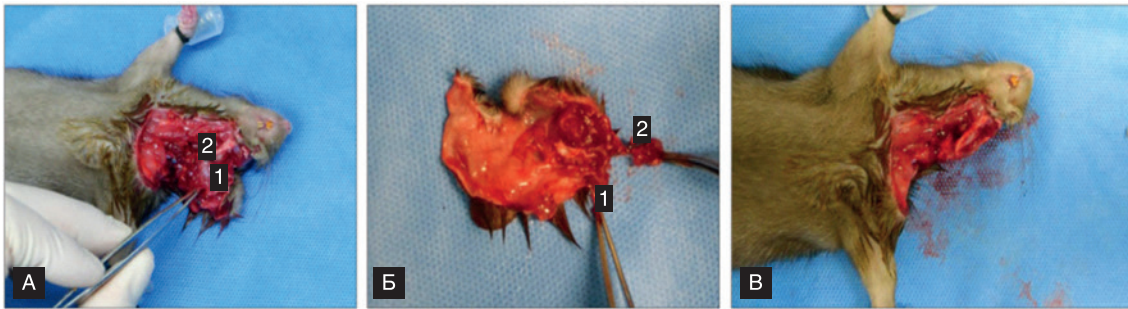


Рис. 2. Этап мобилизации сложного комплекса тканей головы.

*Fig. 2. Mobilization of composite complex of head tissues.*

по направлению к уху, с включением в лоскут задней ушной артерии и задней лицевой вены. В заушном пространстве внутренняя верхнечелюстная вена и ее главные ветви, которые дренируются через крыловидное сплетение, перевязаны и пересечены. В задней области шеи после пересечения подкожной мышцы и длинного поднимателя уха полностью отсечен лоскут с сохранением задних ушных сосудов. Лицевая, височная, заднеушная артерии и наружная яремная вена с ее передними ветвями и задние лицевые вены были взяты в лоскут; все остальные сосуды перевязаны и отсечены (внутренняя сонная, верхняя щитовидная, восходящая глоточная, язычная, восходящая небная и внутренние верхнечелюстные артерии). Наружный слуховой канал был пересечен в области костно-хрящевое сочленения и включен в лоскут. В конце, общая артерия и наружная яремная вена были разделены, сосудистый канал лоскута был сформирован. Лоскут помыт солевым раствором гепарина, до тех пор, пока не был получен чистый венозный отток. Крысодонор была усыплена (рис. 2).

После перевязки ветвей наружной сонной артерии у крысодонора выполнена мобилизация сложного комплекса тканей лицевой части животного, согласно предоперационной разметке. После предоперационной разметки, согласно размерам донорского лоскута, крысы-реципента иссечен гемифациальный комплекс тканей (рис. 3).

Осуществлен доступ к общей сонной артерии с освобождением ее от периваскулярных тканей ниже места бифуркации. Выполнена частичная резекция кивательной мышцы для созда-

ния более благоприятных условий для наложения анастомоза и предотвращения давления на него после операции.

После подготовки при 24-кратном увеличении операционного микроскопа Carl Zeiss с использованием пролена 10/0 выполнен артерио-артериальный анастомоз «конец в бок» между общей сонной артерией реципиента диаметром 0,6 мм и наружной сонной артерией донора диаметром 0,3 мм (рис. 4). Венозный анастомоз выполнен «конец в конец». Стандартными методами проверена проходимость анастомозов и контроль жизнеспособности лоскута.

После композитной гемифациальной трансплантации крысореципиент получала монотерапию циклоспорином (препарат Сандиммун Неорал) – раствор для приема внутрь.

После операции общее состояние и масса тела крыс ежедневно регистрировали для обнаружения признаков отторжения (эритема, отек, потеря волос, десквамация, язвы и прогрессирующая атрофия лоскута, также признаки инфекции и закупорки сосудов лоскута) (рис. 5).

Все полученные данные мы обрабатывали с помощью программы Статистика 10 и Microsoft Excel. Парный *t*-тест был использован для сравнения двух групп реципиентов. Значение *p* менее 0,05 имел статистическую значимость. Для сравнения выживаемости мы использовали точный тест Фишера, т.к. общее число наблюдаемых мышей было меньше 20. Выживаемость была сопоставима, и значительных статических различий обнаружено не было. Для статистической обработки материала использовали программу Statistica 6.

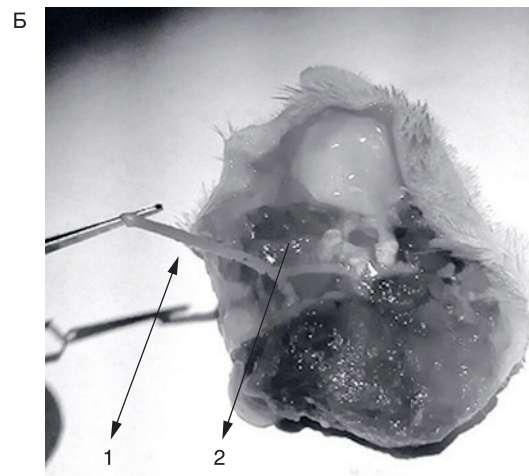
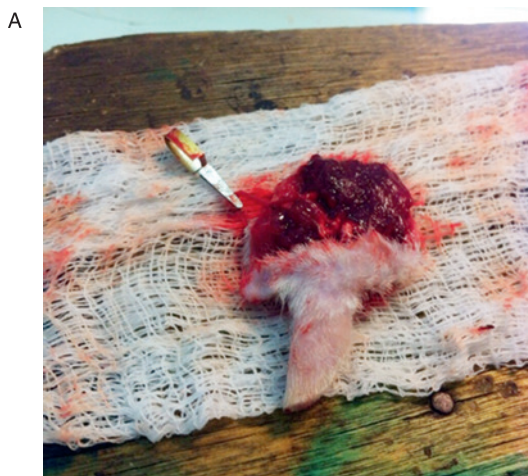

Рис. 3. Вид сложного гемифациального комплекса тканей перед трансплантацией: 1 – v. jugularis externa; 2 – a. carotis externa.

*Fig. 3. View of composite hemifacial complex of tissues before transplantation: 1 – v. jugularis externa; 2 – a. carotis externa.*



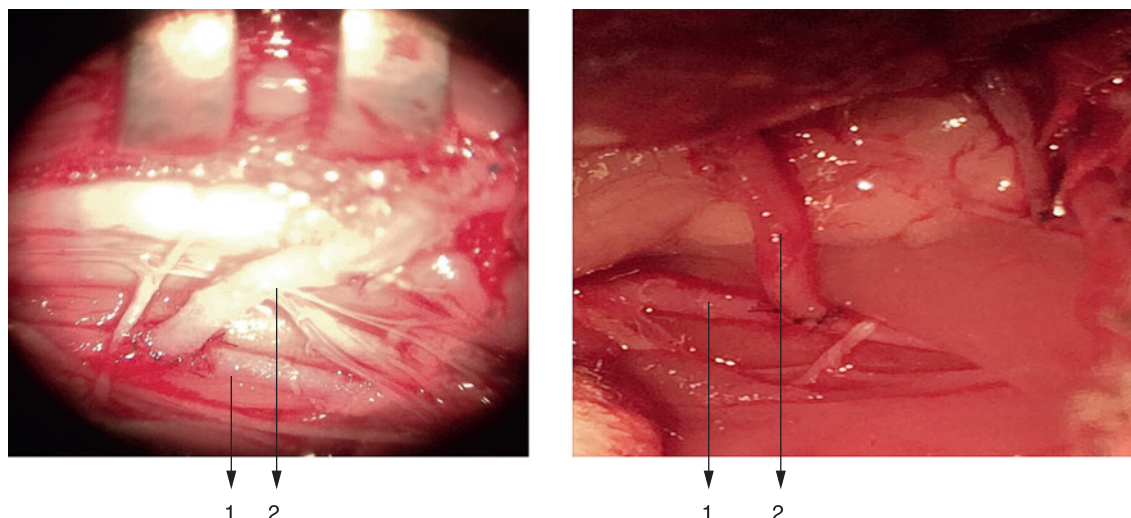


Рис. 4. Артерио-артериальный анастомоз «конец в бок» — конечный этап выполнения анастомоза. Увеличение x 24.

1 — a. comunis carotis; 2 — a. carotis externa.

Fig. 4. Arterio-arterial end-to-side anastomosis as a final step. Multiplied by 24.

1 — a. comunis carotis; 2 — a. carotis externa.

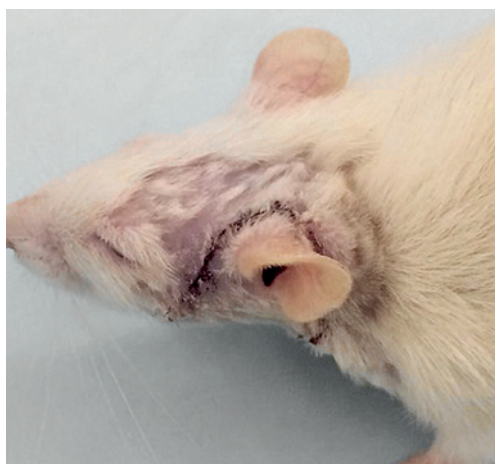


Рис. 5. Вид реципиента после операции.

Fig. 5. Recipient's view after surgery

## Результаты и обсуждение

### 1-я группа (n=6)

Все крысы из этой группы были аккуратно препарированы, все анатомические структуры были определены. Были сделаны фотографии для будущей анатомической справки. Сосудистые структуры также были определены, и на всех трудных моментах диссекции был сделан акцент. Опробован анестезиологический протокол.

### 2-я группа (n=6)

В этой группе была сделана трансплантация от 6 крыс доноров к 6 крысам Wistar. Понадобилось две трансплантации, чтобы сократить время операции и тепловой ишемии, и к 5-й трансплантации время операции составило 330 минут и тепловой ишемии — 50 минут. Средняя продолжительность  $382 \pm 37,9$  минуты (95% доверительный интервал) и время тепловой ишемии составило  $90 \pm 3,52$  минуты. Все крысы получали Циклоспорин А, 4 из них прожили 4 недели (80% положительного результата).

### 3-я группа (n=6)

В этой группе была сделана трансплантация от 10 крысам Brown Norway к 10 крысам Wistar начинающим микрохирургом. На первые операции было затрачено много времени — 660–600 минут (около 11 часов). Средняя продолжительность операции составило  $467 \pm 80,66$  минуты и время тепловой ишемии —  $133,5 \pm 31,44$  минуты. Все крысы получали Циклоспорин А в течение 4 недель, 4 (40%) крысы умерли, главным образом, от длительного анестезиологического пособия, операционной травмы, иммунного стресса и инфекции, 6 (60%) крысы выжили с хорошим состоянием лоскута.

### Сравнение между 2-й и 3-й группами

Для более простого сравнения мы разделили 3-ю группу на 6 крыс и остальных. Итак, мы сформировали 3 пары для сравнения по двум критериям — время операции и время тепловой ишемии. Мы не обнаружили значительного различия между крысами 2-й группы и шестью последними крысами и 3-й группы, но были различия между первой и второй пятеркой крыс в 3-й группе ( $p > 0,05$ ); мы использовали две колонки в диаграмме для наглядного сравнения между группами.

Таблица. Операционное время и время тепловой ишемии  
Table. Operation time and heat ischemia time

1- крыса реципиента 1 — rat recipient	2	3	4	5	6	7	8	Test Стюдента Student test
Время тепловой ишемии Heat ischemia time	190	180	195	175	150	120	100	$467 \pm 80,7$ $p=0,08$
Оперативное время Surgery time	660	600	630	540	450	420	370	$467 \pm 80,7$ (среднее) (average)



Операционное время и время тепловой ишемии (см. таблицу).

## Обсуждение

Пересадка лица представляет собой новую хирургическую процедуру, которая сейчас обсуждается во всемирном медицинском сообществе и мире. Вокруг этой операции проходит множество споров, особенно касающихся этической стороны, но первые результаты выявили неожиданный функциональный успех, известный по всему миру [5, 6]. В литературе обсуждаются возможности композитной пересадки тканей головы, включая кости, мышцы, кожу. Проведенный эксперимент продемонстрировал эти возможности, при этом сравнение выживаемости животных с покровным трансплантатом и композитным не отличаются между собой.

## Заключение

Экспериментальные исследования в направлении аллогенной пересадки тканей головы должны продолжаться для того, чтобы расширить возможность применения этой операции. Модель, выбранная нами, близка к сфере трансплантации лица и является довольно трудной благодаря ее микрохирургической сложности и длительности. Она включает в себе опыт микрохирургических операций, диссекции и реконструкции мелких структур, и также знания в иммунологии и иммуносупрессии трансплантата.

Экспериментальная модель трансплантации лица – это обязательная и существенная ступень в подготовке к клинической работе при трансплантации лица на людях.

## ЛИТЕРАТУРА/ REFERENCES

1. Pomahac B., Nowinski D., Diaz-Siso J.R. Face transplantation. *Current problems in surgery*. 2011;48(5):293–357.
2. Semionova M.Z. *The Know-How of Face Transplantation*. New York: Springer, 2011. 512 p.
3. Результат экспериментальной гемифасциальной композитной трансплантации. *Вестник СЗГМУ*. 2014;6(3). *The result of experimental hemifascial composite transplantation*. *Herald of SZGMU*. 2014; 6 (3).
4. Demir Y., Ozmen S., Klimczak A. Tolerance induction in composite facial allograft transplantation in the rat model. *Plastic and reconstructive surgery*. 2004;114(7):1790–1801.
5. Landin L., Cavadas P., Gonzalez E. Functional outcome after facial allograft transplantation in rats. *J Plast Reconstr Aesthet Surg*. 2008;61(9):1034–1043.
6. Белоусов А.Е. *Пластическая реконструктивная и эстетическая хирургия*. СПб.: Гиппократ. 1998. 744 с. *Belousov A.E. Plastic reconstructive and aesthetic surgery*. St. Petersburg: Hippocrates. 1998. 744 p.
7. Erer C.M., Cerkes N., Ersezgen C. Survival of free radial forearm flap without venous return. *Brit. J. Plast. Surgery*. 1991;44(1):60–61.

### Рецензия на статью

«ГЕМИФАЦИАЛЬНАЯ АЛЛОТРАНСПЛАНТАЦИЯ В ЭКСПЕРИМЕНТЕ – МЕТОДИЧЕСКИЕ АСПЕКТЫ» – М.А. Волох, И.В. Решетов, Н.К. Мовсисян, К.А. Петросян

В представленной статье изложены результаты гемифасциальной аллотрансплантации, выполненной на лабораторных животных. Это чрезвычайно интересный и трудоемкий раздел экспериментальной хирургии, являющийся этапом к решению одной из актуальнейших проблем трансплантологии – аллотрансплантации лица у человека.

# СРАВНИТЕЛЬНОЕ ИССЛЕДОВАНИЕ ТРАНСРАДИАЛЬНОГО И ТРАНСФЕМОРАЛЬНОГО СОСУДИСТОГО ДОСТУПА ПРИ ЭМБОЛИЗАЦИИ НОСОВОГО КРОВОТЕЧЕНИЯ

## COMPARATIVE STUDY OF TRANSRADIAL AND TRANSFEMORAL VASCULAR ACCESS FOR EMBOLIZATION OF NOSE BLEEDING

Е.Р. Хайрутдинов<sup>1,3</sup>, А.В. Араблинский<sup>1,2</sup>, Д.Г. Громов<sup>3</sup>, И.М. Воронцов<sup>4</sup>, С.П. Попов<sup>5</sup>, В.К. Косенок<sup>5</sup>

<sup>1</sup>Отделение рентгенхирургических методов диагностики и лечения ГБУЗ ГКБ им. С.П. Боткина, Москва

<sup>2</sup>Кафедра терапии и подростковой медицины ФГБОУ ДПО РМАПО Росздрава, Москва

<sup>3</sup>Кафедра рентгенэндоваскулярных методов диагностики и лечения ФДПО, ФГБОУ ВО РНИМУ им. Н.И. Пирогова, Москва

<sup>4</sup>Отделение рентгенхирургических методов диагностики и лечения БУЗОО «ГК БСМП №1», Омск

<sup>5</sup>Кафедра онкологии, лучевой терапии ДПО, ФГБОУ ВО ОмГМУ Минздрава России, Омск

Контакты: Хайрутдинов Евгений Рафаилович – e-mail: eughk@yandex.ru

*E.R. Khairutdinov<sup>1,3</sup>, A.V. Arabinsky<sup>1,2</sup>, D.G. Gromov<sup>3</sup>, I.M. Vorontsov<sup>4</sup>, S.P. Popov<sup>5</sup>, V.K. Kosenok<sup>5</sup>*

<sup>1</sup>S.P. Botkin SBIH Municipal clinical hospital, Moscow, department of roentgen surgical diagnostic methods and treatment

<sup>2</sup>FSBEI of postgraduate education of RMAPE, department of therapy and adolescent medicine

<sup>3</sup>FSBEI N.I. Pirogov's Russian scientific research medical university, department of roentgen endovascular methods of diagnostics and treatment

<sup>4</sup>Municipal clinical hospital of urgent medical care #1, Omsk, department of roentgen surgical methods of diagnostics and treatment

<sup>5</sup>FSBEI Omsk state medical university, department of oncology and radiotherapy

Contacts: Evgeny Khairutdinov – e-mail: eughk@yandex.ru

Массивное или рецидивирующее носовое кровотечение, рефрактерное к проводимой терапии, является тяжелым и нередко жизнеугрожающим состоянием, требующим оказания неотложной медицинской помощи. Одним из наиболее современных методов лечения данной патологии является процедура эндоваскулярной эмболизации, которая, как правило, выполняется через трансфеморальный доступ (ТФД). Трансрадиальный сосудистый доступ (ТРД) обладает многочисленными преимуществами по сравнению с ТФД. Представлено проспективное нерандомизированное многоцентровое исследование по сравнению использования ТРД и ТФД при проведении эмболизации носового кровотечения. В группу ТРД вошли 19, а в группу ТФД – 17 пациентов. Успех процедуры составил 100% в обеих группах. Общая продолжительность процедуры, время, потраченное на катетеризацию источника кровотечения, лучевая нагрузка, а также частота осложнений со стороны сосудистого доступа были сопоставимы между исследуемыми группами. Использование ТРД сопровождалось достоверным снижением частоты развития и выраженности дискомфорта, связанного с процедурой.

**Ключевые слова:** эмболизация носового кровотечения, трансрадиальный доступ, трансфеморальный доступ, наружная сонная артерия, верхнечелюстная артерия.

### ABSTRACT

*Massive or recurrent nasal bleeding, refractory to ongoing therapy, is a serious and often life-threatening condition requiring urgent medical care. Endovascular embolization is one of the current methods of treating which is usually performed through transfemoral access (TFA). Transradial vascular access (TRA) has many advantages over TFA. A prospective, non-randomized, multicentre study compared the results of TRA and TFA use for the embolization of nasal bleeding. The TRA group included 19 patients, and the TFA group – 17 patients. The procedure was 100% successful in both groups. Its total duration, the time spent for the catheterization of the bleeding site, the radiation exposure, and the frequency of complications from vascular access were comparable between two groups studied. The use of TRA was accompanied by a significant decrease in the incidence and severity of discomfort associated with the procedure.*

**Key words:** embolization of nasal bleeding, transradial access, transfemoral access, external carotid artery, maxillary artery.

### Введение

Носовое кровотечение (НК) является достаточно распространенной медицинской проблемой. Согласно статистике, около 60% взрослого населения хотя бы раз в жизни имели НК, однако специализированная медицинская помощь необходима только

в 6% случаев [1]. Массивное НК может привести к значительной кровопотере и угрожать жизни больного [2].

Основными методами остановки НК являются медикаментозная терапия и тампонада (передняя и задняя) полости носа. Хирургическое лечение (электрокоагуляция, радиоволновое воздействие, перевязка наружной сонной артерии) проводят-

ся в 4–17% случаев, когда консервативные методы лечения неэффективны [3–5]. Выбор хирургического метода лечения во многом зависит от практики конкретного медицинского учреждения, однако все эти методы имеют достаточно высокий коэффициент неудач и осложнений.

Развитие эндоваскулярной хирургии позволило внедрить принципиально новые методы малоинвазивного лечения данной патологии. Впервые эндоваскулярная эмболизация при НК была выполнена в 1974 г. J. Sokoloff и соавт. и со временем стала общепризнанным методом лечения больных данной категории [6].

Как правило, основным источником НК являются ветви наружной сонной артерии, для эмболизации которых чаще всего применяется доступ через общую бедренную артерию – трансфеморальный доступ (ТФД). В случае невозможности его использования вмешательство может проводиться через плечевую или подмышечную артерии. Осложнения со стороны сосудистого доступа при данном виде вмешательств являются одними из наиболее часто встречающихся.

Доступ через лучевую артерию – трансрадиальный доступ (ТРД) позволяет существенно снизить частоту осложнений со стороны сосудистого доступа. Он широко используется для выполнения вмешательств на коронарных артериях, кроме того, в последнее время он все чаще применяется при эмболизации периферических артерий [7–11]. Впервые эмболизация НК (ЭНК) с использованием ТРД была выполнена нами в марте 2015 г. [12]. Целью нашего исследования было проведение сравнительного анализа эффективности и безопасности применения ТРД и ТФД при проведении ЭНК.

## Материал и методы

Данное исследование было проспективным нерандомизированным многоцентровым и проводилось с сентября 2014 по январь 2017 г. в ГКБ им. С.П. Боткина (Москва) и БСМП №1 (Омск). Всего ЭНК была выполнена у 36 пациентов. ТРД использовался у 19 (52,8%), а ТФД – у 17 (47,2%) больных. Показанием к проведению ЭНК явилось массивное или рецидивирующее НК, рефрактерное к проводимой терапии. В исследование не включались пациенты с наличием выраженных стенозов или окклюзий подвздошно-бедренных сегментов или брюшного отдела аорты, ранее выполненным протезированием подвздошно-бедренных сегментов, отсутствием пульса на лучевой артерии, артерио-венозными шунтами для проведения почечного диализа, болезнью Бюргера или Рейно, а также наличием выраженного стеноза или окклюзии проксимальнее места пункции лучевой артерии. Все вмешательства выполнялись тремя опытными специалистами по рентгенэндоваскулярной диагностике и лечению.

В группе ТФД во всех случаях вмешательство выполнялось через интродьюсер диаметром 5 Fr, который устанавливался в правую или левую бедренные артерии. Во время операции вводили 5000 Ед гепарина. Первоначально, с целью оценки анатомических особенностей брахиоцефальных артерий, выполнялась ангиография дуги аорты с использованием катетера Pigtail. Катетеризация общих и наружных сонных артерий с обеих сторон осуществлялась катетером Judkins right или Sim 2. После определения источника НК с помощью микрокатетера Maestro (длина – 110 или 130 см, Merit Medical) осуществлялась селективная катетеризация ветвей, ответственных за его развитие. В качестве препарата для эмболизации во всех случаях применялись микросферы EmboSphere (диаметр 500–700 микрон,

Merit Medical). Удаление интродьюсера производилось сразу же после извлечения диагностического катетера. После достижения гемостаза на область места пункции накладывалась компрессионная давящая повязка на 24 часа. Продолжительность постельного режима после процедуры также составляла 24 часа. У 6 (35,3%) пациентов для закрытия сосудистого доступа использовалось устройство Perclose Proglide, в этом случае продолжительность постельного режима после процедуры сокращалась до 4 часов.

В группе ТРД во всех случаях ЭНК выполнялась через интродьюсер диаметром 5 Fr, который устанавливался в правую лучевую артерию. Для профилактики спазма и тромбоза лучевой артерии последовательно вводился верапамил 2,5 мг и гепарин 5000 Ед. Первоначально, с целью оценки анатомических особенностей брахиоцефальных артерий, выполнялась ангиография дуги аорты с использованием катетера Pigtail. Далее стандартный диагностический проводник диаметром 0,035 дюйма и длиной 260 см заводился через диагностический катетер Pigtail в нисходящий отдел грудной аорты, после чего производилась замена катетера Pigtail на катетер Sim 2, с помощью которого выполнялась последовательная катетеризация и ангиография правой и левой общих сонных артерий с целью определения анатомических особенностей отхождения наружных сонных артерий и их ветвей, а также установления возможного источника кровотечения (рис. 1). После определения источника НК с помощью микрокатетера Maestro (длина – 150 см, Merit Medical) осуществлялась селективная катетеризация ветвей, ответственных за его развитие (рис. 2). В качестве препарата для эмболизации во всех случаях применялись микросферы EmboSphere (диаметр – 500–700 микрон, Merit Medical) (рис. 3). Удаление интродьюсера производилось сразу же после извлечения диагностического катетера. На область места пункции накладывалось устройство для компрессии лучевой артерии Finale (Merit Medical) на 4 часа. Продолжительность постельного режима после вмешательства составляла 1 час, после чего пациенту разрешалось вставать.

Во время операции оценивали успех и частоту осложнений, связанных с процедурой, общую продолжительность ЭНК, время, потраченное на катетеризацию источника кровотечения, а также лучевую нагрузку. В ближайшем послеоперационном периоде учитывали частоту осложнений со стороны сосудистого доступа, которые были разделены на большие (псевдоаневризма, артериовенозная фистула, гематомы более 5 см, ишемия конечности, любое осложнение сосудистого доступа, потребовавшее проведения хирургической операции) и малые (гематома менее 5 см, окклюзия лучевой артерии без признаков ишемии верхней конечности) осложнения. Оценка дискомфорта, связанного с процедурой проводилась с помощью специального опросника, в котором каждый параметр оценивался по шкале от 0 до 10 баллов.

Статистический анализ результатов исследования проводился с использованием программы MS Statistica 7.0. Различия считались статистически достоверными при значении  $p < 0,05$ .

## Результаты

Исследуемые группы были сопоставимы по основным клиническим характеристикам: возраст, пол, масса тела, рост, индекс массы тела и наличие сахарного диабета. Возраст пациентов варьировался от 23 до 81 года.



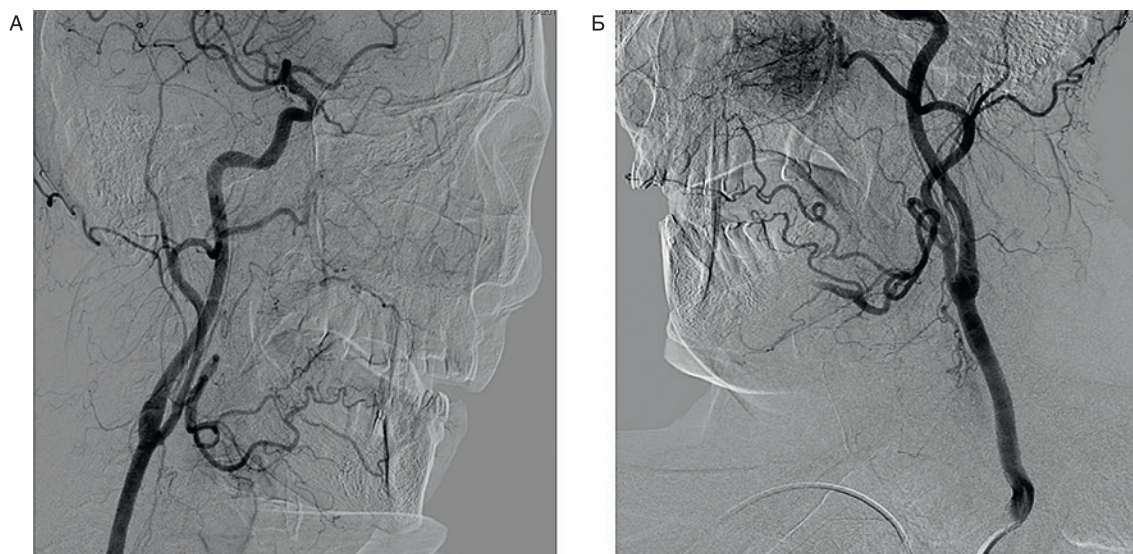


Рис. 1. Ангиограммы правой (А) и левой (Б) общей сонной артерий и их ветвей

*Fig. 1. Angiograms of right (A) and left (B) common carotids and their branches*

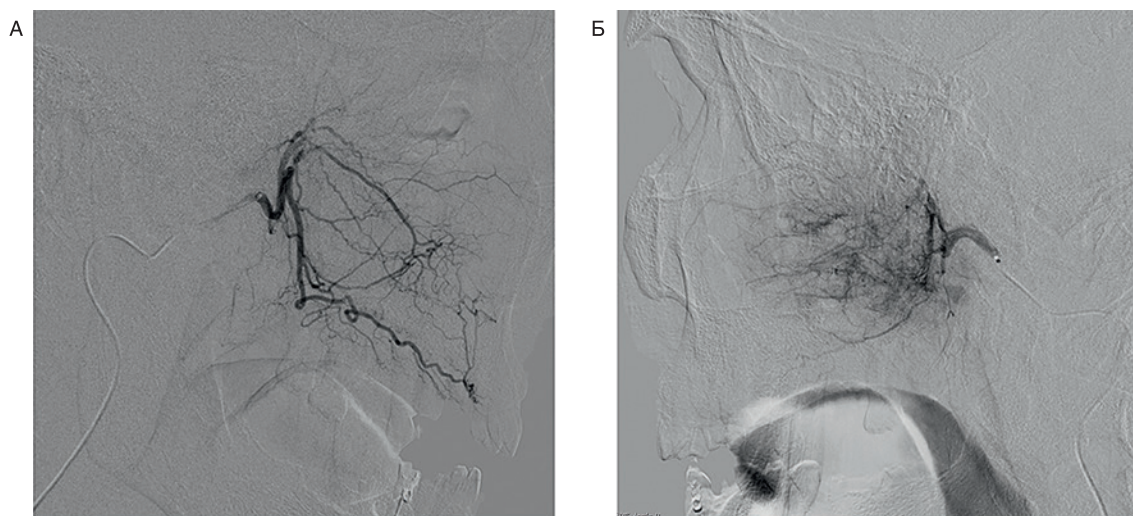


Рис. 2. Ангиограммы правой (А) и левой (Б) верхнечелюстных артерий

*Fig. 2. Angiograms of right (A) and left (B) maxillary arteries*




Рис. 3. Ангиограммы правой (А) и левой (Б) верхнечелюстных артерий после эмболизации

*Fig. 3. Angiograms of right (A) and left (B) maxillary arteries after embolization*

**Таблица 1. Непосредственные результаты эмболизации носового кровотечения**  
**Table 1. Results of nasal bleeding embolization**

Параметры <i>Parameters</i>	Группа ТРД <i>TRA group</i>	Группа ТФД <i>TFA group</i>	<i>p</i>
Успех процедуры, % <i>Procedure successful, %</i>	100	100	>0,05
Осложнения, %: <i>Complications</i>			
большие <i>major</i>	0	5,9	>0,05
малые <i>minor</i>	15,8	17,6	>0,05
Продолжительность ЭНК, мин. <i>Duration of endonasal catheterization</i>	52,1	58,4	>0,05
Время, потраченное на катетеризацию источника кровотечения, мин. <i>Time spent for bleeding source catheterization</i>	38,5	42,1	>0,05
Лучевая нагрузка, мЗв <i>Radiation exposure, mSv</i>	0,53	0,57	>0,05

Источник НК был успешно диагностирован у 100% больных в обеих группах и располагался в задних отделах носовой полости. В группе ТРД источником НК в 1 (5,3%) случае являлись ветви лицевой артерии, в 18 (94,7%) случаях – ветви верхнечелюстной артерии. В группе ТФД источником НК в 2 (11,8%) случаях являлись ветви лицевой артерии, в 15 (88,2%) случаях – ветви верхнечелюстной артерии. Процедура ЭНК была успешно выполнена у 100% пациентов в обеих группах. Учитывая наличие многочисленных анастомозов между ветвями правой и левой наружных сонных артерий, во всех случаях выполнялась двусторонняя ЭНК. Осложнений во время процедуры зарегистрировано не было. Общая продолжительность ЭНК, время, потраченное на катетеризацию источника кровотечения, а также лучевая нагрузка были сопоставимы между исследуемыми группами (табл. 1).

В ближайшем послеоперационном периоде в группе ТРД больших осложнений со стороны сосудистого доступа выявлено не было. В группе ТФД в 1 (5,9%) случае в месте сосудистого доступа была диагностирована псевдоаневризма общей бедренной артерии. Малые осложнения со стороны сосудистого доступа были представлены подкожными гематомами диаметром менее 5 см, которые не требовали специального лечения. Частота их встречаемости была сопоставимой между исследуемыми группами (15,8% – ТРД и 17,6% – ТФД;  $p>0,05$ ).

Проведенный анализ себестоимости расходного инструментария, необходимого для выполнения вмешательств указанными способами, свидетельствует о том, что ЭНК через ТРД снижает себестоимость вмешательства на 9,4% в случае использования устройств для закрытия бедренного доступа.

Использование ТРД сопровождалось статистически достоверным снижением частоты развития и выраженности дискомфорта, связанного с ЭНК, и повышением качества жизни пациента в ближайшем послеоперационном периоде по сравнению с использованием ТФД (табл. 2).

Необходимо отметить, что достоверно чаще у больных в группе ТРД по сравнению с группой ТФД полностью отсутствовал дискомфорт, связанный с процедурой (52,6 и 0% соответственно;  $p<0,001$ ).

## Обсуждение

В настоящее время ТФД является наиболее часто используемым методом при выполнении эмболизации ветвей наружных сонных артерий. Частота развития сосудистых осложнений при использовании данного доступа варьируется от 2 до 15%, при этом гематомы в области места пункции встречаются чаще других. Доля гематом диаметром более 5–10 см составляет 2–5%. Другими осложнениями являются: образование псевдоаневризмы (0,7–5,3%), артерио-венозная фистула (0,1–0,4%), тромбоз

**Таблица 2. Оценка качества жизни пациента**  
**Table 2. Quality of life evaluation**

Параметры <i>Parameters</i>	Группа ТРД <i>TRA group</i>	Группа ТФД <i>TFA group</i>	<i>p</i>
	наличие/выраженность дискомфорта (%) <i>presence/intensity of discomfort (%)</i>		
Трудности мочеиспускания <i>Urinary disorders</i>	15,8/3,2	70,6/21,8	<0,001
Болевые ощущения при гемостазе и от давящей повязки <i>Painful hemostasis and pressing bandage</i>	63,1/16,8	94,1/32,9	<0,001
Трудности при приеме пищи <i>Feeding difficulties</i>	15,8/11	70,6/21,2	<0,001
Дискомфорт, связанный с постельным режимом <i>Discomfort associated with bed rest</i>	21/4,7	82,6/34,7	<0,001
Общий дискомфорт, связанный с процедурой <i>General discomfort associated with procedure</i>	47,4/12,1	100/46,5	<0,001



или эмболия бедренной артерии (0,2–0,4%) и инфицирование места пункции (0,1–0,6%). Наиболее грозным осложнением при использовании ТФД является ретроперитонеальное кровотечение (0,2–6%), которое в 4–12% случаев сопровождается летальным исходом [13]. Хирургическое лечение осложненного сосудистого доступа требуется в 0,4–3,8% случаев [14]. Использование устройств для закрытия артериального доступа, по данным ряда исследований, позволило снизить частоту развития сосудистых осложнений на 42%, однако их применение существенно увеличивает себестоимость процедуры [15]. Еще одним из недостатков трансфеморального сосудистого доступа является необходимость соблюдения постельного режима в течение суток после вмешательства, что существенно понижает комфорт пациента и не позволяет провести его раннюю активизацию.

Альтернативным сосудистым доступом при выполнении эмболизации НК может являться пункция плечевой или подмышечной артерии. Как правило, данный сосудистый доступ используется при невозможности произвести доступ через бедренную артерию, однако его использование сопровождается большой частотой развития осложнений. В случае применения чресплечевого доступа одним из наиболее грозных осложнений является тромбоз плечевой артерии, сопровождающийся развитием острой ишемии верхней конечности. Образование гематомы в области пункции плечевой артерии, требующей хирургической коррекции, встречается нечасто, в 0,28% случаев. Среди осложнений подмышечного доступа необходимо выделить образование гематомы в области места пункции со сдавлением плечевого нерва (2,8–8%) и тромбоз подмышечной артерии в 1,2% случаев [16].

Использование ТРД позволяет существенно снизить частоту осложнений со стороны сосудистого доступа. Так, по данным ряда рандомизированных исследований, применение ТРД по сравнению с ТФД ведет к снижению более чем на 75% частоты развития кровотечений и на 63% частоты осложнений со стороны сосудистого доступа [17]. Преимущество ТРД сохраняется и в случае использования устройств для закрытия артериального доступа. Частота встречаемости гематом после пункции лучевой артерии составляет около 1–3%, при этом гематомы, ведущие к развитию «компаратмент» синдрома, наблюдаются менее чем в 0,01% случаев. Другими осложнениями являются образование псевдоаневризм (менее 0,1%) и артерио-венозных фистул (менее 0,1%), а также инфицирование места пункции (менее 0,1%) [18]. Частота встречаемости тромбоза лучевой артерии на момент выписки из стационара варьируется от 0,8 до 10% в зависимости от используемого инструментария, техники сосудистого гемостаза и режима антикоагулянтной терапии. Как правило, тромбоз лучевой артерии протекает бессимптомно. Показания к хирургическому лечению осложнений при ТРД возникают менее чем в 0,1% наблюдений [19].

Результаты проведенного исследования свидетельствуют о высокой эффективности и безопасности использования ТРД при ЭНК. Процедуры, выполненные через ТРД, по своей длительности и лучевой нагрузке не уступают процедурам, проведенным через ТФД. Частота больших и малых осложнений со стороны сосудистого доступа была сопоставимой, что, вероятнее всего, связано с малой численностью исследуемых групп. ТРД позволил провести раннюю активизацию больных и снизить на 52,6% вероятность развития и на 74% выраженность дискомфорта, связанного с ЭНК. Использование ТРД является экономически выгодным, поскольку позволяет про-

вести раннюю активизацию пациента и в результате сократить длительность пребывания в стационаре.

## Заключение

ТРД при проведении ЭНК не уступает по эффективности ТФД. Его применение характеризуется низкой вероятностью развития осложнений, которые, как правило, представлены малыми осложнениями со стороны сосудистого доступа и не требуют специального лечения. Использование ТРД не ведет к увеличению длительности процедуры и повышению лучевой нагрузки на пациента по сравнению с ТФД. Кроме того, применение данного доступа существенно повышает комфорт пациента после вмешательства и позволяет провести его раннюю активизацию. Таким образом, данный сосудистый доступ при проведении ЭНК является эффективной альтернативой ТФД и имеет большую клиническую значимость.

## ЛИТЕРАТУРА/REFERENCES

1. Small M., Murray J.A., Maran A.G. A study of patients with epistaxis requiring admission to hospital. *Health Bull. (Edinb)*. 1982;40(1): 20–29.
2. Monte E.D., Belmont M.J., Wax M.K. Management paradigms for posterior epistaxis: a comparison of costs and complications. *Otolaryngol. Head Neck Surg*. 1999;121(1):103–106.
3. Pollice P.A., Yoder M.G. Epistaxis: a retrospective review of hospitalized patients. *Otolaryngol. Head Neck Surg*. 1997; 117: 49–53.
4. Klotz D.A., Winkle M.R., Richmon J., Hengerer A.S. Surgical management of posterior epistaxis: a changing paradigm. *Laryngoscope*. 2002;112:1577–1582.
5. Stankiewicz J.A. Nasal endoscopy and control of epistaxis. *Curr. Opin. Otolaryngol. Head Neck Surg*. 2004; 12: 43–45.
6. Sokoloff J., Wickbom I., McDonald D., Brahme F., Goergen T.C., Goldberger L.E. Therapeutic percutaneous embolization in intractable epistaxis. *Radiology*. 1974;111:285–287.
7. Хайрутдинов Е.Р., Воронцов И.М., Араблинский А.В. Преимущества трансрадиального сосудистого доступа при эмболизации маточных артерий. *Диагностическая и интервенционная радиология*. 2015; 9(1): 64–70. Khayrutdinov ER, Vorontsov IM, Arablinsky A.V. Advantages of transradial vascular access during uterine artery embolization. *Diagnostic and interventional radiology*. 2015; 9 (1): 64–70.
8. Хайрутдинов Е.Р., Жариков С.Б., Воронцов И.М., Араблинский А.В. Первый опыт использования трансрадиального сосудистого доступа при эмболизации простатических артерий. *Международный журнал интервенционной кардиоангиологии*. 2015; 41: 35–39. Khayrutdinov ER, Zharikov SB, Vorontsov IM, Arablinsky A.V. The first experience of using transradial vascular access in the embolization of the prostatic arteries. *International Journal of Interventional Cardioangiology*. 2015; 41: 35–39.
9. Хайрутдинов Е.Р., Цуркан В.А., Араблинский А.В. Первый опыт использования трансрадиального сосудистого доступа при эмболизации бронхиальных артерий. *Диагностическая и интервенционная радиология*. 2015; 9(3): 86–90. Khayrutdinov E.R., Tsurkan V.A., Arablinsky A.V. The first experience of using transradial vascular access in the embolization of bronchial arteries. *Diagnostic and interventional radiology*. 2015; 9 (3): 86–90.
10. Resnick N.J., Kim E., Patel R.S., Lookstein R.A., Nowakowski F.S., Fischman A.M. Uterine artery embolization using a transradial approach: initial experience and technique. *J. Vasc. Interv. Radiol*. 2014; 25: 443–447.

11. Shiozawa S., Tsuchiya A., Endo S., Kato H., Katsube T., Kumazawa K. et al. Transradial approach for transcatheter arterial chemoembolization in patients with hepatocellular carcinoma: comparison with conventional transfemoral approach. *J. Clin. Gastroenterol.* 2003;37:412–417.
12. Хайрутдинов Е.Р., Цуркан В.А., Араблинский А.В. Первый опыт использования трансрадиального сосудистого доступа при эмболизации носового кровотечения. *Эндоваскулярная хирургия.* 2015;2(3): 48–53. Khayrutdinov E.R., Tsurkan V.A., Arablinsky A.V. The first experience of using transradial vascular access in the embolization of epistaxis. *Endovascular surgery.* 2015; 2 (3): 48–53.
13. Chandrasekar B., Doucet S., Bilodeau L., Crepeau J., deGuise P., Gregoire J. et al. Complications of cardiac catheterization in the current era: a single-center experience. *Catheter Cardiovasc. Interv.* 2001;52(3):289–295.
14. Sherev D.A., Shaw R.E., Brent B.N. Angiographic predictors of femoral access site complications: implication for planned percutaneous coronary intervention. *Catheter Cardiovasc. Interv.* 2005;65(2): 196–202.
15. Tavris D.R., Gallauresi B.A., Lin B., Rich S.E., Shaw R.E., Weintraub W.S. et al. Risk of local adverse events following cardiac catheterisation by hemostasis device use and gender. *J. Invasive Cardiol.* 2004; 16(9):459–464.
16. McIvor J., Rhymer J.C. 245 transaxillary arteriograms in arteriopathic patients: success rate and complications. *Clin. Radiol.* 1992;45:390–394.
17. Jolly S.S., Yusuf S., Cairns J., Niemelä K., Xavier D., Widimsky P. et al. Radial versus femoral access for coronary angiography and intervention in patients with acute coronary syndromes (RIVAL): a randomised, parallel group, multicentre trial. *Lancet.* 2011;377(9775): 1409–1420.
18. Kanei Y., Kwan T., Nakra N.C., Liou M., Huang Y., Vales L.L. et al. Transradial cardiac catheterization: A review of access site complications. *Catheter Cardiovasc. Interv.* 2011;78(6):840–846.
19. Caputo R.P., Tremmel J.A., Rao S., Gilchrist I.C., Pyne C., Panchoy S. et al. Transradial arterial access for coronary and peripheral procedures: executive summary by the Transradial Committee of the SCAI. *Catheter Cardiovasc. Interv.* 2011;78(6): 823–839.

---

#### Рецензия на статью

«СРАВНИТЕЛЬНОЕ ИССЛЕДОВАНИЕ ТРАНСРАДИАЛЬНОГО И ТРАНСФЕМОРАЛЬНОГО СОСУДИСТОГО ДОСТУПА ПРИ ЭМБОЛИЗАЦИИ НОСОВОГО КРОВОТЕЧЕНИЯ» – Е.Р. Хайрутдинов, А.В. Араблинский, Д.Г. Громов, И.М. Воронцов, С.П. Попов, В.К. Косенок

В статье кратко показана история методов (сосудистых доступов) и обоснование их широкого использования со ссылками на литературные источники. Присутствуют традиционные для такой статьи разделы – материалы и методы, результаты, их обсуждение и заключение. Показаниями к проведению эмболизации носового кровотечения в исследовании явились массивное или рецидивирующее носовые кровотечения, рефрактерные к проводимой терапии. Статья, несомненно, представляет интерес для практикующих врачей, являясь по своей сути статьей по рентгенэндоваскулярным методам лечения с их приложением к челюстно-лицевой области.



## ОПЫТ ПРИМЕНЕНИЯ ЛАЗЕРНО-КОНВЕРСИОННОЙ ДИАГНОСТИКИ ПРИ ХРОНИЧЕСКОМ ТОНЗИЛЛИТЕ

### EXPERIENCE OF LASER-CONVERSION DIAGNOSTICS APPLICATION IN CHRONIC TONSILLITIS

А.Б. Тимурзиева, М.Т. Александров, В. М. Свистушкин, Г. Н. Никифорова

Кафедра болезней уха, горла и носа Первый МГМУ им. И. М. Сеченова, Москва  
Контакты: Тимурзиева Алина Борисовна – e-mail: alinko9977z@mail.ru

*A.B. Timurzieva, M.T. Alexandrov, V. M. Svistushkin, G. N. Nikiforova*

*The First Moscow State Medical University, Department of Ear, Throat and Nose Diseases.  
Contacts: Alina Timurzieva – e-mail: alinko9977z@mail.ru*

Для исследования диапазона диагностических возможностей в отношении воспалительных заболеваний глотки была использована медицинская технология, основанная на конверсии оптического излучения (лазерная конверсионная диагностика – ЛКД) в биологическом объекте (медицинская технология проф. М.Т. Александрова) [1–3]. В качестве зондирующего излучения применяли свет с длиной волны лазерного излучения 405 нм с регистрацией спектров конверсионных сигналов (флуоресцентная составляющая ЛКД) в диапазоне 600–800 нм. Для регистрации и индикации спектральных характеристик тканей использовали программно-аппаратный комплекс «EnSpectrM». Регистрация графиков и индексов проводилась в программе MedGyn. Полученные результаты обрабатывались в программе SPSS. В качестве диагностических критериев использована отработанная в предварительных клинических наблюдениях флуоресцентная ЛКД-спектроскопия тканей глотки здоровых добровольцев и пациентов по методике, рекомендованной РАМН РФ (решение Президиума РАМН №10-7/31 от 01.06.06). Предложенная медицинская неинвазивная технология позволяет проводить экспресс-анализ метаболических (аэробный и/или анаэробный тип метаболизма и его интенсивность в относительных единицах), морфометрических (пролиферативная активность и структурированность тканей в относительных единицах) и функциональных (микроциркуляция и уровень функциональной активности/состоятельности исследуемых тканей) изменений. В данном исследовании проводился анализ графических и цифровых данных спектральных характеристик ткани небных миндалин в норме и при хроническом тонзиллите. Были выявлены индивидуальные особенности спектров интактной ткани и их значительное отличие от таковых при хроническом воспалении (хронический тонзиллит). Были зарегистрированы также цифровые показатели ткани небных миндалин в норме и при патологии, характеризующие изменения, происходящие в последних при наличии хронического воспаления. Интегральная интенсивность флуоресценции, нормированный показатель флуоресценции, индекс аэробности ткани [1–3] позволяют судить о течении воспалительного процесса в глотке, т.к. являются строго индивидуальными на каждой стадии патогенеза воспалительного заболевания. Изучению воспалительного процесса в тканях посвящены некоторые исследования, позволяющие предположить гипотезу о том, что метод флуоресцентной спектрометрии может быть достаточно информативным в данном случае [4]. Также известны работы по исследованию диагностической возможности флуоресцентной спектрометрии в отношении опухолевых и предопухолевых заболеваний ЛОР-органов [5]. Методы аутофлуоресцентной диагностики широко используют в медицине в качестве диагностической методики [6]. Мы в своем исследовании обратили внимание на физиологическую составляющую, а именно показатели, характеризующие процессы, происходящие в тканях в динамике. Однако возможности и информативность применения (в норме и при патологии) предлагаемой медицинской технологии, а также диапазон ее клинического применения в ЛОР-практике в настоящее время практически не исследованы. Решение вышеперечисленных вопросов явилось предметом представленного исследования.

**Ключевые слова:** аппаратно-программный комплекс, хронический тонзиллит, лазерно-конверсионная диагностика, воспалительные заболевания глотки, нормированный показатель флуоресценции, индекс аэробности, относительные (условные) единицы показателя интенсивности.

#### ABSTRACT

*A medical technology based on the optical radiation conversion (laser conversion diagnostics – LCD) in a biological object (according to a medical technology of Professor M.T. Aleksandrov) had been used in order to assess the range of diagnostic possibilities for the pharyngeal inflammatory diseases. As the probing radiation, the authors used the light with a laser radiation wavelength of 405 nm with the registration of the conversion signal spectra (fluorescent LCD component) in the range of 600–800 nm. For registration and indication of tissues spectral characteristics, the software and hardware complex «EnSpectrM» was used. Registration of graphs and indexes was carried out in the MedGyn program. The results were processed in the SPSS program.*

*Fluorescent LCD pharyngeal tissues spectroscopy of healthy volunteers and patients, tested in the preliminary clinical observations, was used as the main diagnostic criteria, according to the method recommended by the Russian Academy of Medical Sciences (decision of the Presidium of the Russian Academy of Medical Sciences No. 10-7 / 31 of 01.06.06). The proposed medical non-invasive technology allows rapid analysis of metabolic (aerobic and / or anaerobic type of metabolism and its intensity in relative units), morphometric (proliferative activity and tissue structuring in relative units) and functional (microcirculation and level of functional activity/consistency of the tissues) changes. The analysis of graphic and digital data of spectral characteristics of the palatine tonsils tissue in normal and chronic tonsillitis had been performed in this study. Individual characteristics of intact tissue spectra and their significant difference from those in chronic inflammation (chronic tonsillitis) were revealed. Numerical indicators of tonsil tissue in normal and pathological conditions were also recorded, characterizing the changes that occur in the latter in the presence of chronic inflammation. Integral fluorescence intensity, normalized fluorescence index, tissue aerobic index allow us to analyze the phase of the inflammatory process in the pharynx, being strictly individual at each stage of the inflammatory disease pathogenesis. In order to explore the tissue inflammatory process, some trials have been initiated to study the hypothesis that the fluorescence spectrometry method can be quite informative in this case. There are also studies related to the diagnostic capability of fluorescence spectrometry for malignant and premalignant head and neck diseases. Methods of autofluorescence diagnostics are widely used in medicine as a diagnostic technique. We in our study paid special attention to the physiological component, namely the indicators characterizing the processes occurring in tissues in dynamics. However, the possibilities and informative application (in norm and in pathology) of the proposed medical technology, as well as the range of its clinical application in head and neck practice, are not well studied at the present time. This study presents attempts to resolve issues mentioned above.*

**Key words:** hardware-software complex, chronic tonsillitis, laser-conversion diagnostics, inflammatory diseases of the pharynx, normalized fluorescence index, aerobic index, relative (conditional) units of the intensity index.

## Введение

Воспалительные заболевания глотки (ВЗГ) являются актуальной проблемой современного населения и занимают важное место в структуре заболеваний верхних отделов дыхательных путей [7, 8].

При всем многообразии существующих методов остается актуальным вопрос ускоренной диагностики воспалительных и онкологических заболеваний [9, 10], в т.ч. заболеваний глотки. Поэтому мы обратили внимание на экспрессные оптико-спектральные методы [1, 11–19], которые широко применяются не только в диагностике воспалительных [1, 4, 12, 17], но и в идентификации множества опухолевых [5, 9, 10, 11, 13, 14, 16] и предопухолевых состояний [5, 12]. К таким методам можно отнести метод лазерно-конверсионной диагностики (ЛКД) [1–3]. Необходимо учитывать, что термин «диагностика», используемый в представленной работе, подразумевает не только установление диагноза заболевания, но и скрининг пациентов для выявления и дифференцировки нормы и различных патологических состояний, выявление этиологического фактора, выбор тактики и метода лечения, оценку его эффективности, выбор предпочтительного лечебного препарата, выявление показаний и противопоказаний для его применения, мониторинг процесса лечения, выявление осложнений и объективное определение сроков реабилитации пациентов [1–3]. Используемый в нашей работе метод ЛКД, по данным литературы, отвечает вышеуказанным требованиям, т.к. позволяет, основываясь на принципе обратной связи, проводить диагностику в «онлайн-режиме», анализируя происходящие в ткани процессы на микроуровне непосредственно «у постели больного», быстро и неинвазивно [1–3].

Целью представленной работы является обоснование возможности и информативности применения метода ЛКД в диагностике ВЗГ на примере хронического тонзиллита (ХТ). В

соответствии с поставленной целью, задачами исследования являются:

- изучение возможности применения лазерного излучения оптического диапазона с длиной волны 405 нм (ЛКД) для оценки нормальных характеристик ткани небных миндалин и выявления патологических процессов в ней для эффективной диагностики ВЗГ;
- выявление информативных показателей ЛКД-флуоресценции тканей в норме и при ВЗГ на примере ХТ.

## Материалы и методы

В исследовании участвовали как здоровые добровольцы (68 человек), так и лица с ХТ компенсированной (60 пациентов) и декомпенсированной (63 пациента) формами. Средний возраст пациентов составил 24 года; женщин было в 1,5 раза больше, чем лиц мужского пола. Обе группы были сопоставимы по полу и возрасту. Диагноз ХТ во всех клинических случаях был подтвержден на основании жалоб, данных анамнеза, клинической картины, наличия/отсутствия сопряженных заболеваний и лабораторных показателей (уровень антистрептолизина-О, ревматоидного фактора и С-реактивного белка).

В работе мы использовали прибор EnSpectrM, сертифицированный для клинического применения (сертификат № РЗН 2015/2419 от 18 мая 2015 г., Россия). Стандартная установка включает в себя лазер, тройной спектрометр с зондирующим лазерным излучением с длиной волны 405 нм, охлаждаемый матричный фотодетектор, световодный датчик измерения ЛКД-спектральных сигналов. Измерения спектральных сигналов проводили в нескольких точках – перпендикулярно, контактно, стабильно. В качестве индивидуального эталона (объект сравнения) была выбрана точка, названная интактной – кожа внутренней поверхности предплечья – Т1 (зеле-

Таблица. Показатели спектральных данных тканей небных миндалин здоровых добровольцев и лиц с ХТ  
 Table. Indicators of spectral data of palatine tonsils tissues from healthy volunteers and patients in CT

Среднее значение Average value	I Int	Air Int	I A	Air A	I B	Air B	I C	Air C
Здоровые добровольцы Healthy volunteers	6,73E+06+0,02	1,77+0,2	0,2+0,2	1,7+0,4	0,1+0,1	1,6+0,4	0,18+0,4	1,54+0,3
Пациенты с ХТ компенсированной формы Patients with compensated CT	5,93E+06+0,02	1,75+0,2	0,42+0,4	1,7+0,5	0,3+0,2	1,52+0,5	0,3+0,3	1,58+0,5
Пациенты с ХТ декомпенсированной формы Patients with decompensated CT	5,67E+06+0,02	1,86+0,5	0,5+0,4	1,7+0,5	0,44+0,4	1,69+0,5	0,55+0,4	1,8+0,5

ная линия на спектре – рис. 1а), затем датчик устанавливали последовательно на верхний полюс небной миндалины (красная линия на рис. 1а; T2), межлакунарное пространство в области нижнего полюса миндалины (желтая линия на рис. 1а; T3), интралакунарное пространство (синяя линия на рис. 1а; T 4). Точки измерения спектров у всех пациентов были аналогичными. В каждой точке проводили по 10 измерений (в режиме реального времени – 5–10 секунд). Результаты исследования обрабатывали в программе MedGyn и регистрировали в графическом и цифровом виде в компьютерной базе данных.

Для количественной патогенетической оценки результатов исследования в работе были использованы нормированные индексы (по М.Т. Александрову, 2008): индекс аэробности (IA Int, A, B, C; отношение пика флуоресценции аэробного метаболизма – S1 к пику анаэробного – S2, или отношение интегральной интенсивности люминесценции на длине волны лазерного излучения  $670 \pm 5$  нм к интенсивности люминесценции на длине волны  $700 \pm 5$  нм). По данному индексу проводили оценку интенсивности преобладающего типа метаболизма в тканях глотки: аэробного и/или анаэробного. По появлению специфических сигналов, сдвигу пика флуоресценции ткани небных миндалин вправо и/или по резкому увеличению интегральной интенсивности флуоресценции (при сравнении с показателями интактной ткани) оценивали наличие и активность микробного фактора. Кроме этого показатель интегральной интенсивности флуоресценции (I fl.) использовали для оценки степени активности клеточной пролиферации ткани небных миндалин (морфометрический статус). Представленный показатель также является патогенетически обоснованным, т.к. интенсивность клеточной пролиферации и изменение концентрации микробов (увеличение) практически всегда приводит к увеличению интенсивности флуоресценции и, наоборот.

Представленные положения позволяют косвенно считать эти показатели, регистрируемые в норме и при патологии, интегральной, индивидуально выраженной референтной характеристикой состояния ткани небных миндалин. Таким образом, представленная медицинская технология, по-видимому, может объективно характеризовать функциональное состояние небных миндалин, однако это положение требует клинической проверки на репрезентативном материале. В настоящее время получены предварительные (поисковые) данные.

Статистическую обработку полученных показателей проводили (после проверки их распределения по Гауссу) в цифровом выражении по методу вариационной статистики с вычислением средней арифметической (M), среднего квадратического отклонения ( $\sigma$ ), ошибки средней арифметической (m). Ошибка измерений интегральной мощности флуоресценции не превышала  $\pm 0,5\%$ .

## Результаты

На 1-м этапе исследования были определены чувствительность и специфичность метода ЛКД у больных ХТ, которые были близки к 100 (по отношению к комплексу морфо-метаболических показателей в пределах обследованного числа пациентов). На 2-м этапе исследования были получены значения IA в отношении ткани небных миндалин у здоровых добровольцев и у лиц, страдающих ВЗГ (ХТ компенсированной и декомпенсированной форм); данные приведены в таблице.

При этом выявлено (второй этап исследования), что интенсивность флуоресценции в интактной точке (объект сравнения) значительно отличается от таковой в исследуемых точках миндалин и составляет около от 10 000 до 20 000 ОЕ; максимальный пик флуоресценции приходится на величину волнового числа около 5450/см. Интенсивность флуоресценции от различных участков лимфоидной ткани глотки у здоровых лиц находится в нижней ее трети относительно интенсивности флуоресценции в интактной точке и составляет в среднем 2500 ОЕ; максимальный пик флуоресценции приходится на величину волнового числа около 5450/см. IA, нормированный показатель флуоресценции, в т.ч. степень клеточной пролиферации и микробной обсемененности патологического очага, а также структурированности спектров ткани в норме и при патологии в сравнительном аспекте исследовали на втором этапе.

На рисунке 1 и в таблице представлены показатели интенсивности флуоресценции, IA и нормированный показатель флуоресценции в исследуемых точках как у практически здоровых лиц (добровольцы), так и у больных ХТ.

Интенсивность флуоресценции интактных тканей миндалин, измеренная в разных точках, практически одинакова и крайне низка по интенсивности по сравнению с амплитудно-спектральными показателями области сравнения (кожные покровы).

Интенсивность амплитудно-спектральных показателей флуоресценции, измеренная в разных точках миндалин при ХТ, разнородна (не структурирована) и в разной степени близка к таковым же показателям интактных кожных покровов. По оси абсцисс – волновые числа, выражающиеся в обратных сантиметрах (величины, обратные длине волны); по оси ординат – показатели интенсивности флуоресценции (I) в относительных (условных) единицах (ОЕ) (рис. 1). На основании представленных данных (рис. 1а) проанализированы типичные спектры флуоресценции тканей у здорового человека – в данном случае IA больше единицы, среднее значение было индивидуально воспроизводимым и варьировалось в пределах 1,54–1,73 ОЕ; нормированный показатель флуоресценции также варьировался и составлял в среднем 0,16–0,2 ОЕ. Средние значения абсолютных показателей флуоресценции были индивидуально выраженными, воспроизводимыми и изменялись в диапазоне

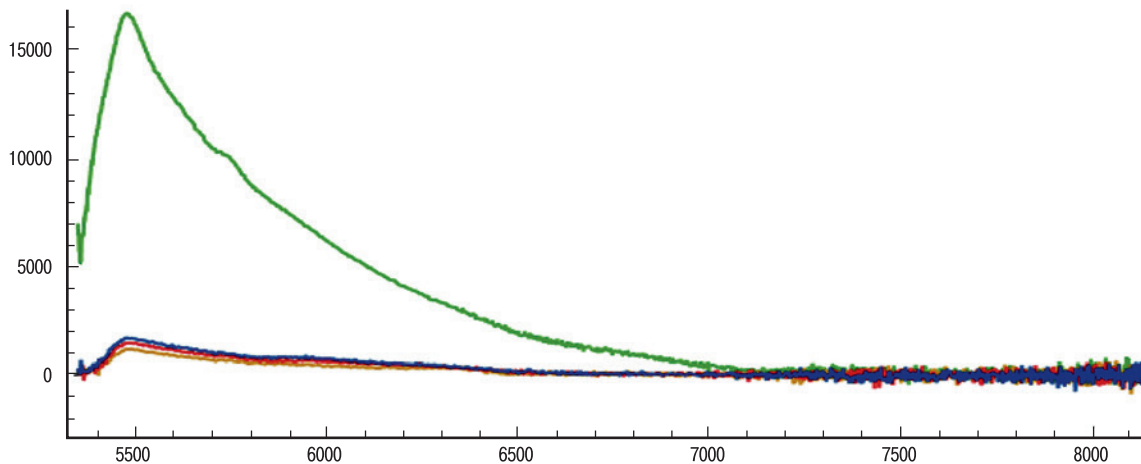


Рис. 1а. График спектральных характеристик ткани небных миндалин здоровых добровольцев  
 Fig. 1. Graph of Palatine Tonsils tissues Spectral Characteristics from the Healthy Volunteers

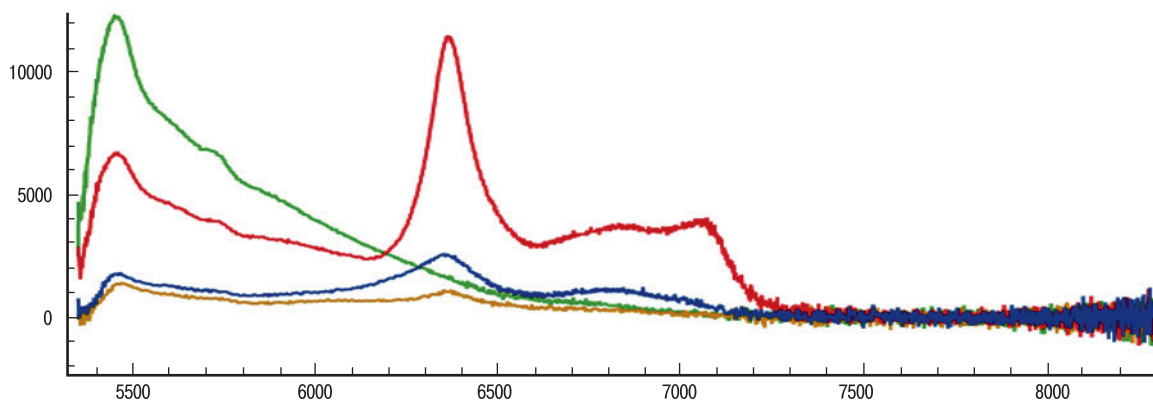


Рис. 1б. График спектральных характеристик ткани небных миндалин при ХТ  
 Fig. 1b. Graph of Palatine Tonsils tissues Spectral Characteristics in CT

от  $2 \cdot 10^6$  до  $8 \cdot 10^6$  ОЕ. Необходимо отметить, что данные индексы зависели также от цвета кожи исследуемых, ее влажности, уровня физической активности и некоторых других особенностей организма. Спектры флуоресценции миндалин у здоровых лиц близки по интенсивности и форме во всех точках исследования, что говорит в пользу структурированности лимфоидной ткани. У пациентов с ХТ (поисково-предварительные данные) нормированный показатель флуоресценции составил 0,34–0,42 ОЕ; ИА был снижен и равен 1,52–1,67 ОЕ, отмечалось нарушение структурированности ткани небных миндалин (спектры разобщены, рис. 1б); повышение интенсивности флуоресценции было индивидуально выраженным в 2–5 и более раз по сравнению с неизменной тканью небных миндалин. Полученные результаты были воспроизводимы при повторных измерениях.

## Обсуждение

Таким образом, метод ЛКД объективно отражает как патогенетические, так саногенетические процессы в ткани небных миндалин как в норме (референтные показатели – метаболические, морфометрические, функциональные), так и при ХТ. Можно заключить, что с использованием метода флуоресцент-

ной спектроскопии возможно ускорить процесс диагностики для назначения соответствующего лечения в ранние сроки, в т.ч. и с использованием раман-флуоресцентной спектроскопии, позволяющей судить о виде и концентрации возбудителя в патологическом очаге, что будет продемонстрировано в следующей работе.

Показано, что с использованием специального аппаратно-программного обеспечения становится возможным разделять каждую из составляющих интегрального спектра ткани и, имея полную картину происходящих в ткани изменений на метаболическом, морфологическом, микробиологическом и функциональном уровнях, можно с высокой точностью, специфичностью, чувствительностью диагностировать, по-видимому, патологию не только глотки, но и других ЛОР-органов.

Из представленных результатов следует, что выбор метода ЛКД и его программной реализации в аппаратно-программном комплексе EnSpectrM при патологии глотки на основе представленных данных объективно обоснован его высокой чувствительностью и специфичностью (около 98%) при диагностике ВЗГ с последующей интерпретацией информативных критериев индивидуальных спектральных характеристик. Анализ спектральных и цифровых данных (ИА, нормирован-



ный показатель флуоресценции, абсолютная интенсивность флуоресценции, степень структурированности) ткани в норме и при воспалении является важным аспектом в диагностике и позволяет проводить мониторинг течения воспалительного процесса как на местном, так и системном уровнях. В настоящее время продолжается создание базы данных флуоресценции тканей глотки, а также других ЛОР-органов при различных воспалительных и онкологических процессах, в т.ч. в динамике на фоне проводимого лечения. После доработки методики на репрезентативном клиническом материале с использованием аппаратно-программного комплекса EnSpectrM с зондирующим излучением в широком спектральном и энергетическом диапазонах (изучения диапазона применения разрабатываемой технологии) и создании базы данных типичных спектров различных заболеваний ЛОР-органов, данный способ диагностики может быть использован в широкой клинической практике в интересах больного и врача.

## ЛИТЕРАТУРА/REFERENCES

1. Александров М.Т. Лазерная клиническая биофотометрия (теория, эксперимент, практика)/ М.: Техносфера. 2008. 584. Alexandrov M.T. Laser clinical biophotometry (theory, experiment, practice). M.: Technosphere, 2008. P. 584.
2. Зуев В.М., Александров М.Т., Калинина Е.А. и соавт. Препрограммированная подготовка: современные аспекты и новые технологии диагностики и лечения на основе лазерной рамановской спектроскопии и фотоиммунной терапии. Гинекология. 2014;5:67–72. Zuev V.M. et al. Preprogrammed training: modern aspects and new technologies for diagnosis and treatment based on laser Raman spectroscopy and phototherapy. Gynecology. 2014;5:67–72.
3. Зуев В.М., Александров М.Т., Ищенко А.И. и др. Спектральные характеристики органов малого таза и их клиническое значение. Материалы XIV Всероссийского научного форума «Мать и дитя», М., 2013. Zuev V.M. et al. Spectral characteristics of the pelvic organs and their clinical significance. Materials of the XIV All-Russian Scientific Forum "Mother and Child", Moscow, 2013.
4. Петрицкая Е.Н., Куликов Д.А., Рогаткин Д.А. и др. Использование флуоресцентной спектроскопии для диагностики гипоксии и воспалительных процессов в тканях. Оптический журнал. 2015;12:82. Petritzkaya EN et al. Use of fluorescence spectroscopy for diagnosis of hypoxia and inflammatory processes in tissues. Optical log. 2015; 12: 82.
5. Arens C., Reussner D., Woenkhaus J. et al. Indirect fluorescence laryngoscopy in the diagnosis of precancerous and cancerous laryngeal lesions. Eur Arch Otorhinolaryngol. 2007;264 (6):621–26.
6. Cleta A., Giovanni Bottiroli C. Autofluorescence Spectroscopy and Imaging: A Tool for Biomedical Research and Diagnosis. European Journal of Histochemistry. 2014; 58:2461.
7. Пальчун В. Т., Лучихин Л. А., Крюков А. И. Воспалительные заболевания глотки. Руководство для врачей. М.: ГЭОТАР-Медиа. 2007. 288. Palchun VT et al. Inflammation diseases of pharynx. Guidelines for doctors. M.: GEOTAR-Media. 2007. 288 p.
8. Белякова А.А. Хирургическое лечение хронического тонзиллита: обзор современных методов. Вестник оториноларингологии. 2014;5:89–93. Belyakova AA. Surgical treatment of chronic tonsillitis: an overview of modern methods. Herald of otorhinolaryngology. 2014; 5: 89–93.
9. Kirsch M., Schackert G., Salzer R. et al. Raman spectroscopic imaging for in vivo detection of cerebral brain metastases. Anal. Bioanal. Chem. 2010;398(4):1707–13. doi: 10.1007/s00216-010-4116-7.
10. Bodanese B., Silveira F.L., Zângaro R.A. et al. Discrimination of basal cell carcinoma and melanoma from normal skin biopsies in vitro through Raman spectroscopy and principal component analysis. Photomed Laser Surg. 2012;30(7):381–87. doi: 10.1089/pho.2011. 3191.
11. Huang Z., McWilliams A., Lui H. et al. Near-infrared Raman spectroscopy for optical diagnosis of lung cancer. Int J Cancer. 2003;107(6):1047–52.
12. Malini R., Venkatakrishna K., Kurien J. et al. Discrimination of Normal, Inflammatory, Premalignant, and Malignant Oral Tissue: A Raman Spectroscopy Study. Biopolymers. 2006;81:179–193.
13. Stelling A.L., Toher D., Uckermann O. et al. Infrared Spectroscopic Studies of Cells and Tissues: Triple Helix Proteins as a Potential Biomarker for Tumors. PLoS ONE. 2013;8(3):e58332. doi: 10.1371/journal.pone.0058332.
14. Yang Y., Fuhai Li, Liang G. et al. Differential diagnosis of breast cancer using quantitative, label-free and molecular vibrational imaging. Biomed Opt Express. 2011;2(8):2160–2174. doi:10.1364/BOE.2.002160.
15. Galli R., Uckermann O., Temme A. et al. Assessing the efficacy of coherent anti-Stokes Raman scattering microscopy for the detection of infiltrating glioblastoma in fresh brain samples. J Biophotonics. 2017;10:404–414. doi:10.1002/jbio.201500323.
16. Urboniene V., Pucetaite M., Jankevicius F. et al. Identification of kidney tumor tissue by infrared spectroscopy of extracellular matrix. J Biomed Opt. 2014;(8):087005. doi: 10.1117/1.JBO.19.8.087005.
17. Jain R., Calderon D., Kierski P.R. et al. Raman spectroscopy enables noninvasive biochemical characterization and identification of the stage of healing of a wound. Anal Chem. 2014;86(8):3764–72. doi: 10.1021/ac500513t.
18. Almond L.M., Hutchings J., Lloyd G. et al. Endoscopic Raman spectroscopy enables objective diagnosis of dysplasia in Barrett's esophagus. Gastrointest Endosc. 2014;79(1):37–45. doi: 10.1016/j.gie.2013.05.028.
19. Jermyn M., Mok K., Mercier J. et al. Intraoperative brain cancer detection with Raman spectroscopy in humans. Sci Transl Med. 2015;7(274):27419. doi: 10.1126/scitranslmed.aaa2384.

# ПРОФИЛАКТИКА ОСЛОЖНЕНИЙ НОСОПИЩЕВОДНОЙ ИНТУБАЦИИ У ПАЦИЕНТОВ С ОПУХОЛЯМИ ГОЛОВЫ И ШЕИ

## PREVENTION OF COMPLICATIONS OF NASO-ESOPHAGEAL INTUBATION IN HEAD AND NECK CANCER PATIENTS

И.В. Решетов, О.И. Кит, М.А. Енгибарян, Н.С. Сукорцева, К.Г. Кудрин

ПМГМУ им. И.М. Сеченова, Москва

Ростовский научно-исследовательский онкологический институт, Ростов-на-Дону

Институт повышения квалификации ФМБА России, Москва

Контакты: Решетов Игорь Владимирович – e-mail: reshetoviv@mail.ru

*I.V. Reshetov, O.I. Kit, M.A. Engibaryan, N.S. Sukortzeva, K.G. Kudrin*

*I.M. Sechenov's 1st Moscow state medical university*

*Rostov scientific cancer research institute, Rostov-on-Don*

*Institute of advanced training FMBA Russia, Moscow*

*Contacts: Igor Reshetov – e-mail: reshetoviv@mail.ru*

Профилактика осложнений носопищеводной интубации является актуальной в связи с большим количеством выполняемых операций и длительностью сроков ее применения. В проведенном исследовании для лечения применяли препарат Синупрет, производимый из экстрактов лекарственных растений, известный своими противовоспалительным и секретолитическим свойствами. Было проведено исследование по применению препарата в качестве профилактики осложнений назогастральной интубации в послеоперационном периоде с участием 40 пациентов: 20 пациентов составили основную и 20 контрольную группы. Для оценки эффективности были использованы визуальный осмотр, лабораторные тесты и анкетирование. В результате исследования выявлено, что полученный положительный эффект применения препарата у пациентов с длительным ношением носопищеводного зонда (НПЗ) связан с тем, что он регулирует секрецию и нормализует вязкость слизи, благодаря чему ликвидируется мукостаз в околоносовых пазухах. Кроме того, в результате противовоспалительного действия компонентов фитопрепарата уменьшаются воспалительные изменения слизистой оболочки носа и околоносовых пазух, что сопровождается уменьшением отека. Изучаемый препарат также обладает прямым противоотечным действием. Уменьшение воспаления и отека восстанавливает дренаж и вентиляцию параназальных синусов. Все это ведет к усиленной эвакуации секрета из околоносовых пазух, что является доминирующим фактором при купировании жалоб, связанных с длительным ношением НПЗ. Препарат Синупрет может быть рекомендован к применению в составе комплексной терапии в послеоперационном периоде пациентов с длительным питанием через НПЗ.

**Ключевые слова:** носопищеводная интубация, профилактика осложнений, Синупрет.

### ABSTRACT

*Prevention of nasoesophageal intubation complications is a live issue due to the large number of operations performed and the duration of its application. Sinupret used in the study had been prepared on the basis of natural raw materials and known for its anti-inflammatory properties. With the participation of 40 patients, The study was initiated in order to investigate the opportunities of Sinupret use for the prophylaxis of complications of nasogastric intubation in the postoperative period. Twenty patients were included into the main and 20 – into the control groups. To assess the effectiveness, visual inspection, laboratory tests and questionnaires were used. As a result of the study, it was found that the positive effect of the drug in patients with prolonged use of the nasoesophageal probe is related to the fact that it regulates secretion and normalizes the viscosity of mucus, thereby eliminating mucostasis in the paranasal sinuses. In addition, as a result of the anti-inflammatory effect of phyto components, inflammation in the nasal mucosa and paranasal sinuses decrease, which is accompanied by edema decrease. This drug also has a direct anti-edematous effect. Reduction of inflammation and edema restores the drainage and ventilation of the paranasal sinuses. All this leads to an intensive evacuation of the secretion from the paranasal sinuses, which is the dominant factor in the relief of complaints associated with the prolonged wearing of the nasoesophageal probe. The drug Sinupret can be recommended in complex therapy of patients with prolonged feeding through the nasopharyngeal gavage in their postoperative period.*

**Key words:** nasoesophageal intubation, prophylaxis of complications, Sinupret

### Введение

Злокачественные опухоли органов головы и шеи отличаются агрессивным течением. В 70% случаев больные обращаются с запущенными местно-распространенными опухолевыми процессами. В связи с этим для максимальной радикальности

хирургического лечения необходимо выполнять обширные расширенные оперативные вмешательства на пораженном опухолю очаге с резекцией окружающих органов [1, 3]. Для создания благоприятных условий успешного заживления такой расширенной послеоперационной раны и с целью обеспечения питания большей части пациентов устанавливается носопищеводный

зонд (НПЗ) [2, 3]. Часто пациенты вынуждены находиться на зондовом питании от 1 до 6 месяцев. Постановка и ношение НПЗ сопряжены с развитием воспалительного процесса в полости носа и околоносовых пазухах. Это проявляется следующими симптомами: боль в полости носа, обильные слизистые и слизисто-гнойные выделения из полости носа, головные боли, снижение или отсутствие аппетита, обильное слюнотечение, боли в ушах, а иногда и снижение слуха. Данные жалобы чаще всего связаны именно с наличием НПЗ и постепенно исчезают после его удаления. При этом пациенты четко дифференцируют послеоперационную боль от боли в области стояния зонда [2].

Важным в вопросах профилактики осложнений носопищеводной интубации является минимизация лекарственной нагрузки в виде антибиотиков и химических антибактериальных препаратов. Одним из направлений профилактики является применение фитотерапии [4].

Цель исследования: найти оптимально эффективное лекарственное средство для облегчения указанных жалоб и, соответственно, для продления длительности зондового питания максимально не нарушая качество жизни.

## Материал и методы

Исследование проведено по классической схеме клинического протокола 2-го уровня доказательности. Сформированы 2 группы – основная и контрольная. Методы доказательной медицины, использованные в исследовании: инструментальная оценка состояния верхних дыхательных и пищеварительных путей, лабораторная диагностика, анкетирование, статистическая обработка данных.

Основным критерием включения в исследование была – необходимость в носопищеводной интубации на 2 и более недели для осуществления энтерального питания и декомпрессии пищевода и желудка у онкологического пациента после операции на верхних дыхательных и пищеварительных путях. При распределении пациентов в группы была применена рандомизация.

При выборе препарата мы определили следующие требования: одномоментное противобактериальное и противовирусное действие, нормализация количественных и качественных характеристик секрета из полости носа и околоносовых пазух, устранение воспалительного отека и болезненности слизистой оболочки полости носа и носоглотки, хорошая переносимость, растительное происхождение, доказанная эффективность, удобное дозирование. Одним из препаратов, отвечающих данным требованиям, является препарат Синупрет в виде капель. Препарат удобен в применении, т.к. существует не только таблетированная форма, но и капли, которые легко вводятся через НПЗ.

Синупрет – комбинированный препарат, оказывающий на организм муколитическое, отхаркивающее и противовоспалительное действия и применяющийся при разнообразных простудных заболеваниях, фронтитах, синуситах и кашле. Растительные компоненты, содержащиеся в данном лекарстве, обладают высокой системной активностью, значительно уменьшают отек тканей слизистой оболочки, регулируют выделяющуюся секрецию, нормализуют вентиляцию пазух, активизируют дренаж и устраняют заложенность носа любой природы. Этот комбинированный препарат из экстрактов лекарственных растений рационально использовать для лечения классических ринитов любой природы, аллергических насморков. В качестве дополнительной терапии Синупрет можно применять при лече-

нии фронтитов, гайморитов и любых других видов синуситов. Благодаря натуральной основе активных веществ, лекарство отлично сочетается со всеми видами антибиотиков, антигистаминных средств и даже кортикостероидов, а щадящее действие практически никогда не вызывает аллергической реакции и любого другого побочного действия. Синупрет содержит в себе измельченное растительное сырье или экстракт (в зависимости от формы выпуска) цветков первоцвета, травы щавеля, корня горечавки, вербены и цветков бузины – это активные компоненты препарата. Курс лечения препаратом рассчитан на срок от 7 до 14 дней. В большинстве случаев препарат хорошо переносится пациентами. Редко наблюдаются расстройства желудочно-кишечного тракта с тошнотой, боли в желудке, однократная рвота, изжога. К единичным случаям относят аллергические реакции, проходящие после отмены Синупрета. При передозировках возможно усиление побочных действий, лечатся симптоматически. Как показали исследования, препарат не взаимодействует с большинством современных препаратов, используемых для лечения острой респираторной вирусной инфекции, ринитов, синуситов, что позволяет применять его в любой комплексной терапии.

Исследование было проведено с участием 40 больных злокачественными опухолями органов головы и шеи, находящихся на длительном зондовом питании в послеоперационном периоде. У большинства из них был рак гортани (32), рак гортаноглотки (8). Средний возраст пациентов составил 55 лет (от 37 до 76 лет). В исследуемых группах преобладали мужчины (60%), женщин было 40%. Морфологический диагноз у всех пациентов – плоскоклеточный рак. Всем пациентам была выполнена ларингэктомия с резекцией гортаноглотки. На операционном столе был установлен НПЗ с фиксацией на 2–3 недели. В основную группу вошли 20 пациентов, получавших дополнительно к стандартной противовоспалительной терапии препарат Синупрет с первых суток после оперативного вмешательства и установки зонда. Контрольная группа объединила 20 больных, которым была проведена только стандартная терапия: антибактериальная, противоотечная, обезболивающая.

Для оценки эффективности терапии препаратом Синупрет мы проводили тестирование пациентов с использованием визуально-вербальной описательной шкалы оценки боли: 0 – нет боли; 2 – слабая боль; 4 – умеренная боль; 6 – сильная боль; 8 – очень сильная боль; 10 – нестерпимая боль.

А также предлагали заполнить специально разработанную анкету симптомов с основными жалобами характерными для пациентов на зондовом питании (табл. 1).

Общее состояние пациентов оценивалось с помощью шкалы ECOG/Карновского [5] (табл. 2).

Тестирование пациентов проводилось каждые 5 дней в течение всего периода ношения назогастрального зонда – 14 дней и 10 дней после его удаления.

Пациенты обеих групп принимали препарат Синупрет по 50 капель 3 раза в сутки. Капли вводились в НПЗ при помощи шприца Жане.

Статистическая обработка материала – для анализа использован статистический пакет DoctorStat, м. 1.9. и формулы медицинской статистики S. Glanc [6].

## Результаты

У всех пациентов основной группы получены положительные результаты лечения. Практически полное купирование болезнен-

Таблица 1. Анкета специальных симптомов  
Table 1. Special symptoms questionnaire

№	Вопрос Question	Есть Present	Нет Absent
1	Боль в области стояния зонда Pain along the nutrition probe		
2	Отек в области стояния зонда Edema along the probe		
3	Выделения из носа Nasal rheum		
4	Боль в ушах Ear pain		
5	Боль в глотке при глотании Pharyngeal pain during swallowing		

Таблица 2. Шкала оценки общего состояния ECOG  
Table 2. General condition evaluation scale ECOG

Шкала ECOG Scale ECOG	Шкала по Карновскому Karnofsky performance status	Виды поведения Behavior types
Степень: 0 Grade 0	100 Способен к нормальной активности, специальный уход не нужен Normal activity, no special care	Нормальное, жалоб нет, нет внешних признаков заболевания. Больной в состоянии поддерживать без ограничения все виды активности, как до заболевания Normal, no complaints, no signs of disease. Able to hold any kind of activity, as before disease
Степень: 0 Grade 0	90	Может поддерживать нормальную активность, небольшие признаки и симптомы болезни Able to hold usual activity with minimal signs of disease
Степень: 1 Grade 1	80	Нормальная активность возможна при усилии. Обнаруживаются признаки и симптомы болезни. Ограничения по физической активности, требующей напряжения, но способность к передвижению сохраняется. В положении сидя способен выполнять работу или играть Normal activity is possible with effort. Signs and symptoms of the disease are found. Restrictions on physical activity that requires stress, but the ability to move is maintained. In the sitting position, it is able to perform work or play
Степень: 1 Grade 1	70 Не может работать, способен жить дома, выполняет большинство видов самообслуживания, может понадобиться помощь разного объема Can not work, is able to live at home, performs most types of self-service, may need help	Больной ухаживает за собой. Не способен выполнять работу по дому, не способен к нормальной активности и к обычной работе Cares for itself but is not able to do housework, not capable of normal activity and usual work
Степень: 2 Grade 2	60	Иногда требуется помощь, но в целом справляется с большинством видов самообслуживания. Способность к передвижению и к самообслуживанию сохранена, но больной не способен к работе или играм. Вне кровати проводит более 50% времени бодрствования Sometimes help is required, but generally copes with most types of self-service. The ability to move and to self-service is preserved, but the patient is not able to work or play. Out of bed more than 50% of wake-up time
Степень: 2 Grade 2	50	Больной требует значительной помощи и частых врачебных мероприятий Requires significant help and regular medical care
Степень: 3 Grade 3	40 Не может обслуживать себя, требуется помощь как в интернате или в больнице, болезнь может быстро прогрессировать Not able to self-service, requires assistance both in a boarding school or in a hospital, the disease can quickly progress	Больной инвалидизирован, требует специальной помощи и ухода. Способен только к ограниченному самообслуживанию; находится в постели или в кресле более 50% времени бодрствования The patient is disabled, requires special care. Is only capable of limited self-service; stays in bed or in an armchair for more than 50% of the time of wakefulness
Степень: 3 Grade 3	30	Тяжелая инвалидизация. Требуется госпитальный уход, хотя нет непосредственной угрозы смерти Severe disability. Hospital care is required, although there is no immediate threat of death
Степень: 4 Grade 4	20	Тяжелое протекание болезни. Требуется госпитальный уход. Полностью инвалидизирован. Совсем не может ухаживать за собой. Постоянно прикован к постели или к креслу Severe course of the disease. Hospital care is required. Completely invalidated. Can not take care of himself at all. Constantly chained to a bed or to a chair
Степень: 4 Grade 4	10	Тяжелое протекание болезни. Требуется госпитальный уход. Полностью инвалидизирован. Постоянно прикован к постели или к креслу Severe course of the disease. Hospital care is required. Completely invalidated. Can not take care of himself at all. Constantly chained to a bed or to a chair
Степень: 4 Grade 4	1	Без сознания Unconscious
Степень: 5 Grade 5	0	Смерть Death



Таблица 3. Оценка состояния пациента по ECOG  
Table 3. Patient's evaluation via ECOG scale

Оценка Value	Основная группа Main group	Контрольная группа Control group
0/90	7 (35%)	1 (5%)
1/80	11 (55%)	17 (85%)
1/70	2 (10%)	2 (10%)

Примечание. Критерий Хи-квадрат не применим (слишком маленькая выборка не позволяет). Применяем точный критерий Фишера для 2x3: P-VALUE=0,0489273 – это пороговая вероятность для принятия гипотезы об отсутствии различий между изучаемой и контрольной группами. P-VALUE<0,05, значит, с уровнем значимости менее 0,05 группы различаются. (Однако критическое значение P-VALUE не намного меньше уровня значимости, и если взять уровень значимости 0,01, то группы не будут различаться).

Note. Criterion Chi-square is not applicable (too small sample does not allow). We apply the exact Fisher criterion for 2x3: P-VALUE=0.0489273 is the threshold probability for accepting the hypothesis that there are no differences between the study group and the control group. P-VALUE<0.05, then, with a significance level of less than 0.05, the groups differ. (However, the critical value of P-VALUE is not much lower than the significance level, and if we take the significance level of 0.01, then the groups will not differ).

Таблица 4. Субъективная оценка состояния по шкале симптомов  
Table 4. Subjective evaluation of patient's condition on symptoms scale

Симптом Symptom	Наличие симптома			
	Основная группа, n (%) Main group		Контрольная группа, n (%) Control group	
	Есть Yes	Нет No	Есть Yes	Нет No
Боль в области стояния зонда Pain along the probe	1 (5)	19 (95)	13 (65)	7 (35)
Отек в области стояния зонда Edema in a probe seat	6 (30)	14 (70)	20 (100)	0
Выделения из носа Nasal rheum	4 (20)	16 (80)	20 (100)	0
Боль в ушах Ear pain	0	20 (100)	6 (30)	14 (70)
Боль в глотке при глотании Pharyngeal pain during swallowing	12 (60)	8 (40)	20 (100)	0

Примечание. Боль в области стояния зонда – P-VALUE=0,000136956 – это пороговая вероятность для принятия гипотезы об отсутствии различий в изучаемой и контрольной группе. P-VALUE<0,05, значит, с уровнем значимости 0,05 группы различаются. (Можно взять уровень значимости и 0,01). Отек в области стояния зонда – P-VALUE=3,34038\*10<sup>-6</sup> – это пороговая вероятность для принятия гипотезы об отсутствии различий в изучаемой и контрольной группе. P-VALUE<0,05, значит, с уровнем значимости 0,05 группы различаются. (Можно взять уровень значимости и 0,01). Боль в ушах – P-VALUE=0,020196 – это пороговая вероятность для принятия гипотезы об отсутствии различий в изучаемой и контрольной группе. P-VALUE=1,54171\*10<sup>-7</sup> – это пороговая вероятность для принятия гипотезы об отсутствии различий в изучаемой и контрольной группе. P-VALUE<0,05, значит, с уровнем значимости 0,05 группы различаются. (Однако критическое значение P-VALUE не намного меньше уровня значимости, и если взять уровень значимости 0,01, то группы не будут различаться!). Боль в глотке при глотании – P-VALUE=0,003276 – это пороговая вероятность для принятия гипотезы об отсутствии различий в изучаемой и контрольной группе. P-VALUE<0,05, значит, с уровнем значимости 0,05 группы различаются. (Можно взять уровень значимости и 0,01).

Note. Pain in the probe standing area – P-VALUE=0.000136956 is the threshold probability for accepting the hypothesis that there is no difference in the study and control group. P-VALUE<0.05, then, with a significance level of 0.05, the groups differ. (You can take the significance level and 0.01). Edema in the probe standing area – P-VALUE = 3,34038\*10<sup>-6</sup> is the threshold probability for accepting the hypothesis that there are no differences in the study and control group. P-VALUE<0.05, then, with a significance level of 0.05, the groups differ. (You can take the significance level and 0.01). Discharge from the nose – P-VALUE=1.54171\*10<sup>-7</sup> is the threshold probability for accepting the hypothesis that there are no differences in the study and control group. P-VALUE<0.05, then, with a significance level of 0.05, the groups differ. (You can take the significance level and 0.01). Pain in the ears – P-VALUE=0.020196 is the threshold probability for accepting the hypothesis that there are no differences in the study and control group. P-VALUE=0.003276 is the threshold probability for accepting the hypothesis that there are no differences in the study and control group. P-VALUE<0.05, then, with a significance level of 0.05, the groups differ. (However, the critical value of P-VALUE is not much lower than the significance level, and if we take the significance level of 0.01, then the groups will not differ!). Pain in the pharynx when swallowing – P-VALUE = 0.003276 is the threshold probability for accepting the hypothesis that there are no differences in the study and control group. P-VALUE<0.05, then, with a significance level of 0.05, the groups differ. (You can take the significance level and 0.01).

ных ощущений в полости носа как на стороне установки зонда, так и на противоположной стороне, снижение дискомфорта и болезненности в ушах и носоглотке, улучшение отхождения носового секрета за счет изменения его плотности и количества наступало не позже, чем через 1,5–2 недели после начала приема Синупрета. После удаления зонда эти жалобы исчезали еще через 1 неделю приема препарата. Явления послеоперационного отека слизистой оболочки полости носа и носоглотки у данной группы больных купировались на 4–5-й день после операции без дополнительного применения вазоконстрикторов.

У пациентов контрольной группы, жалобы, связанные с ношением НПЗ, носили более выраженный характер и после удаления зонда купировались гораздо позднее по сравнению с основной группой. У этих пациентов для облегчения состояния использовали сосудосуживающие носовые капли, которые в ряде случаев несколько уменьшали локальный отек слизистой оболочки полости носа, но не снижали болевых ощущений и не изменяли плотности и дренажа носового секрета. В некоторых случаях отмечалось нарастание боли, отека и чувства сухости в полости носа.

При оценке качества жизни больных исследуемых групп по шкале ECOG/Карновскому [ 5 ] получены следующие результаты (табл. 3).

Согласно данным табл. 3 видно, что в основной группе 35% пациентов могут поддерживать нормальную активность, имея небольшие признаки и симптомы болезни, тогда как в контрольной группе доля этих пациентов составляет 5%. Также существенно меньше в основной группе процент пациентов с ограниченной физической активностью – 55% против 85% в контрольной. Процент больных, неспособных к нормальной активности и к обычной работе, одинаковый в обеих группах, что, по нашему мнению, связано с тяжестью основного заболевания. Однако попытка статистического анализа результатов таблицы не выявила достоверных различий между группами.

Проявления клинических симптомов у больных основной и контрольной групп представлены в табл. 4.

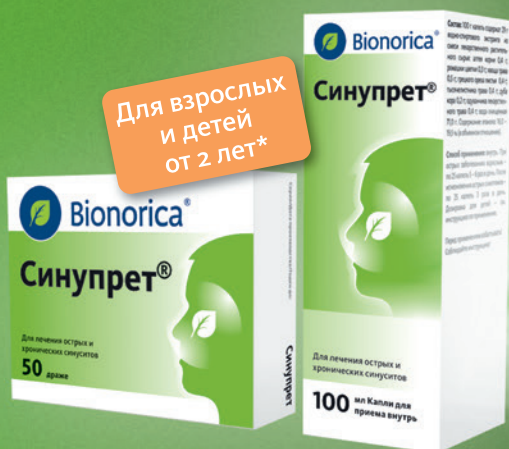Как свидетельствуют данные табл. 4, отмечается явное уменьшение выраженности клинических симптомов, связанных с постановкой и ношением НПЗ. В контрольной группе в 100% случаев отмечали отек в области стояния зонда, выделения из носа, боль в глотке при глотании; боль в области стояния зонда отмечена в 65% случаев, боль в ушах – в 30%. В основной группе боль в ушах не отмечена ни одним из пациентов, боль в области стояния зонда беспокоила 1 (5,0%) больного. Наиболее часто в основной группе больные жаловались на боль в глотке при глотании (60%). Статистический анализ показал достоверные

**Заложен нос? Риносинусит?**

Лекарственный растительный препарат

# Синупрет®

Рег. уд. П № 014247/01, 014247/02



- Устраняет заложенность носа
- Обладает противовирусным действием
- Предупреждает развитие осложнений

**Природа. Наука. Здоровье.**

[www.bionorica.ru](http://www.bionorica.ru)

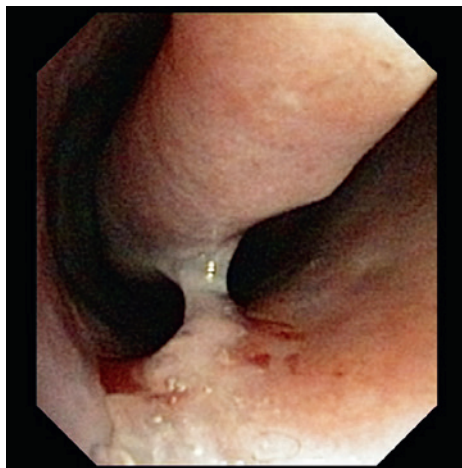
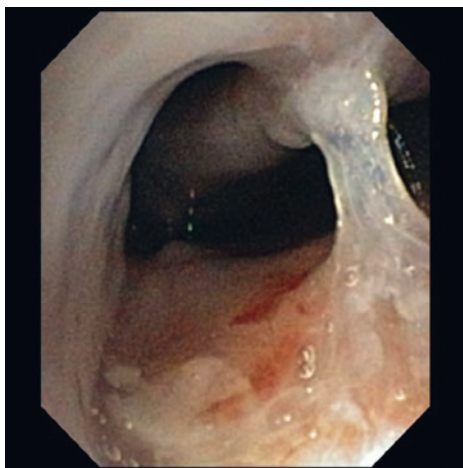
\*Синупрет® капли - для взрослых и детей от 2-х лет  
Синупрет® драже - для взрослых и детей старше 6 лет

РЕКЛАМА

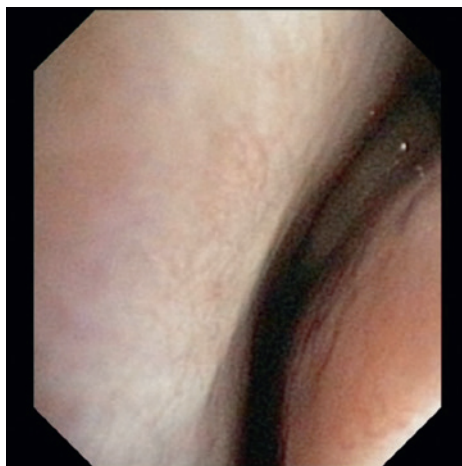
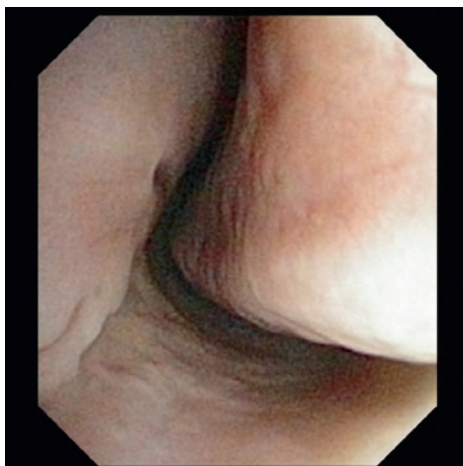




1. До лечения:



2. 2-е сутки после операции:



3. 7-е сутки после операции:

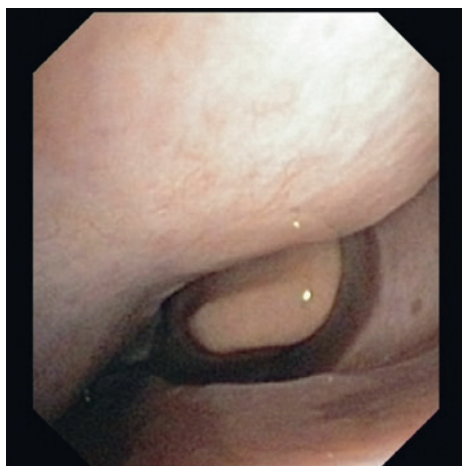
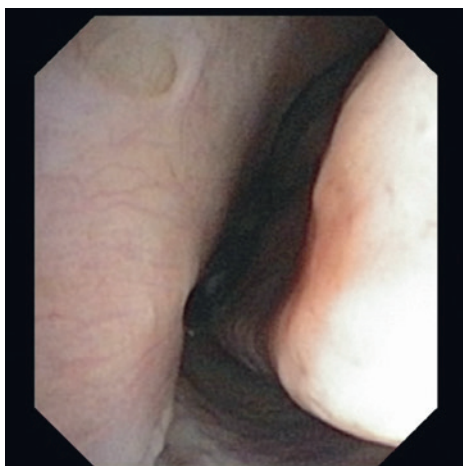

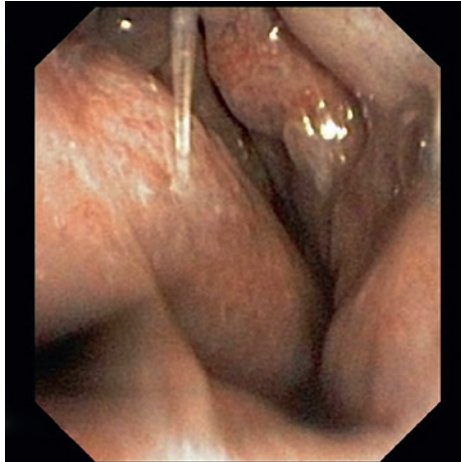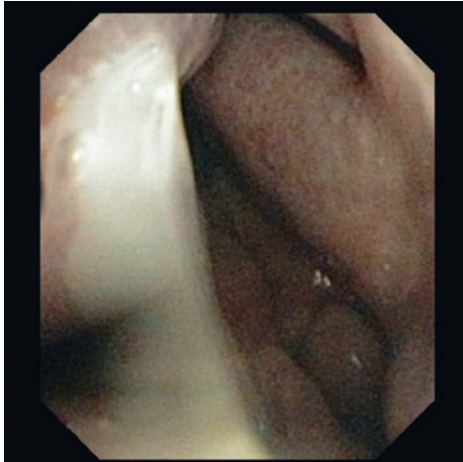
Рис. 1. Эндоскопическое исследование полости носа больной М., 45 лет

*Fig. 1. Endoscopic examination of nasal cavity of patient M., 45 y.o.*

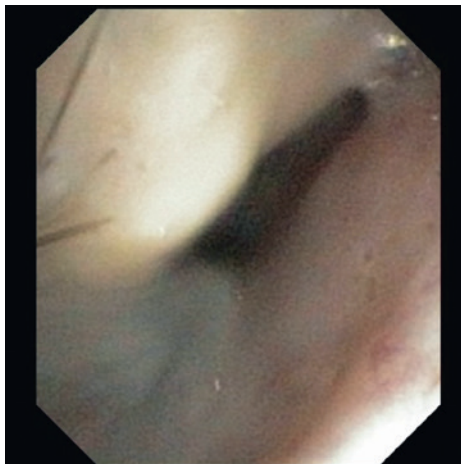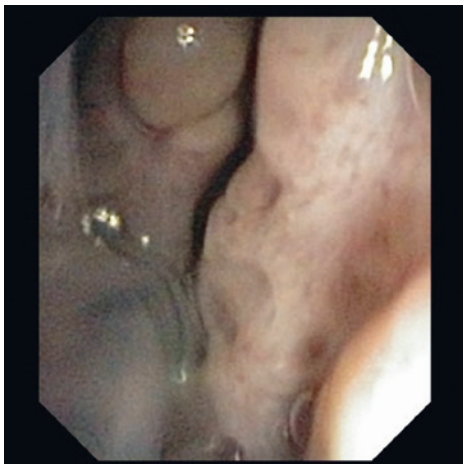различия по всем симптомам в контрольной и основной группах. Таким образом, индивидуальная анкета, ориентированная на конкретные симптомы, оказалась более удобной для анализа результативности терапии.

С целью объективизации эффектов препарата Синупрет проводилось эндоскопическое исследование полости носа у больных основной и контрольной групп на этапах лечения. Для иллюстрации приводим следующие клинические примеры.

1. До лечения:



2. 2-е сутки после операции:



3. 7-е сутки после операции:

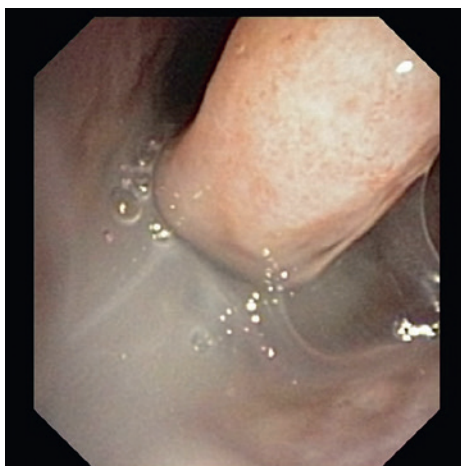
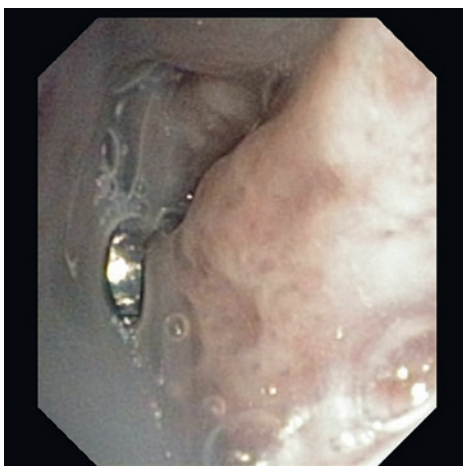
Рис. 2. Эндоскопическое исследование полости носа больного Н., 65 лет  
 Fig. 2. Endoscopic examination of nasal cavity of patient N., 65 y.o.

**1. Больная М., 45 лет**, поступила в отделение опухолей головы и шеи с диагнозом: рак слизистой дна полости рта, St IV, T4N0M0, кл. гр. 2. После проведения хирургического вмешательства больной установлен НПЗ. В послеоперационном периоде

больная получала стандартную антибиотикотерапию вместе с препаратом Синупрет по указанной выше схеме (рис. 1).  
**2. Больной Н., 65 лет**, поступил в отделение опухолей головы и шеи с диагнозом: рак слизистой дна полости рта, St IV,



Таблица 5. Динамика визуальной эндоскопической картины  
Table 5. Visual endoscopic picture dynamics

Группа Group	Сутки исследо- вания	Визуальные изменения слизистой оболочки носа Visual changes on nasal mucose									
		Гиперемия Hyperemia		Отек Edema		Фибриновый налет Fibrinous plaque		Воспалительный секрет Exudate		Изъязвление слизистой оболочки Mucosal erosion	
		п, (%)	ДИ	п, (%)	ДИ	п, (%)	ДИ	п, (%)	ДИ	п, (%)	ДИ
Основная группа Main group	1-е	19 (95)	0,744–1	20 (100)	0,826–1	14 (70)	0,448–0,881	20 (100)	0,826–1	3 (15)	0,035–0,386
	3-и	14 (70)	0,448–0,881	17 (85)	0,608–0,967	11 (55)	0,311–0,776	7 (35)	0,152–0,592	3(15)	0,035–0,386
	10-е	1 (5)	0–0,250	6 (30)	0,116–0,544	2 (10)	0,016–0,320	4 (20)	0,060–0,437	0	0–0,165
Контрольная группа Control group	1-е	18 (90)	0,669–1	20 (100)	0,826–1	12 (60)	0,360–0,812	20 (100)	0,826–1	4 (20)	0,060–0,437
	3-и	16 (80)	0,555–0,944	20 (100)	0,826–1	12 (60)	0,360–0,812	20 (100)	0,826–1	6 (30)	0,116–0,544
	10-е	13 (65)	0,404–0,846	20 (100)	0,826–1	11 (55)	0,311–0,776	20 (100)	0,826–1	9 (45)	0,226–0,682

Примечание. ДИ – доверительный интервал. Для каждой доли возможно построить ДИ (исходя из объема выборки и с использованием биномиального распределения для долей). Построенные ДИ необходимо сравнивать попарно. Гиперемия – ДИ не пересекаются только на 10-е сутки, следовательно, только на 10-е сутки есть статистически значимые различия сравниваемых групп. Каждый столбец таблицы образует два временных ряда долей. Отек – ДИ не пересекаются только на 10-е сутки, следовательно, только на 10-е сутки есть статистически значимые различия сравниваемых групп. Фибриновый налет – ДИ пересекаются для всех суток исследования: статистически значимых различий сравниваемых групп нет. Воспалительный секрет – ДИ не пересекаются на 3-и и 10-е сутки, следовательно, на 3-и и 10-е сутки есть статистически значимые различия сравниваемых групп. Изъязвление слизистой оболочки – ДИ не пересекаются только на 10-е сутки, следовательно, только на 10-е сутки есть статистически значимые различия сравниваемых групп.

Note. CI is a confidence interval. For each share, it is possible to construct a CI (based on the sample size and using the binomial distribution for shares). The constructed CI should be compared in pairs. Hyperemia – CI do not intersect only on the 10th day, therefore, only on the 10th day there are statistically significant differences of the compared groups. Each column of the table forms two time series of shares. Edema – CI do not intersect only on the 10th day, therefore, only on the 10th day there are statistically significant differences between the groups compared. Fibrinous plaque – CI intersect for all days of the study: there are no statistically significant differences of the compared groups. Inflammatory secret – CI do not intersect on the 3rd and 10th day, therefore, on the 3rd and 10th day there are statistically significant differences between the groups compared. Ulceration of the mucosa – CI do not intersect only on the 10th day, therefore, only on the 10th day there are statistically significant differences in the compared groups.

T4N0M0, кл. гр. 2. После проведения хирургического вмешательства больному установлен НПЗ. В послеоперационном периоде больной получал только стандартную антибиотикотерапию (рис. 2).

В результате анализа визуальных изменений слизистой оболочки носовой полости установлено, что при использовании препарата Синупрет в комплексной терапии после операций значительно уменьшается отек слизистой оболочки полости носа, а также практически отсутствует экссудация слизистого отделяемого (табл. 5).

Данные анализа говорят о существенной динамике купирования нежелательных симптомов у основной группы, начиная с третьих суток, что становится абсолютно очевидным к 10-м суткам послеоперационного периода. Значения имеют статистическую достоверность по всем симптомам

## Обсуждение

Полученный положительный эффект применения Синупрета у пациентов с длительным ношением НПЗ мы связываем с тем, что этот препарат, являясь производным натурального лекарственного растительного сырья, регулирует секрецию и нормализует вязкость слизи, благодаря чему ликвидируется мукостаз в околоносовых пазухах. Кроме того, в результате противовоспалительного действия, уменьшаются воспалительные изменения слизистой оболочки носа и околоносовых пазух, что сопровождается уменьшением отека. Средство также обладает прямым противоотечным действием. Уменьшение воспаления и отека восстанавливает дренаж и вентиляцию параназальных синусов. Все это ведет

к усиленной эвакуации секрета из околоносовых пазух, что является доминирующим фактором при купировании жалоб, связанных с длительным ношением НПЗ. А также по литературным данным, Синупрет потенцирует действие антибиотиков, что было подтверждено во многих исследованиях. Это отмечено и в других работах по использованию фитотерапии [4].

Для оценки состояния сложных пациентов не всегда подходят часто применяемые шкалы оценок общего состояния. Использование ориентированных на специфичные симптомы анкет и шкал в большей мере со статистически достоверной разницей могут выявить преимущества проводимой терапии.

## Заключение

Анализ литературы и собственные наблюдения позволяют заключить, что Синупрет регулирует секрецию и нормализует вязкость слизи, устраняет мукостаз; оказывает на слизистую оболочку полости носа и околоносовых пазух противовоспалительное и противовоспалительное действия; восстанавливает дренаж и вентиляцию параназальных синусов и барабанной полости; нормализует защитную функцию эпителия дыхательных путей против экзогенных и эндогенных повреждающих факторов; повышает эффективность антибактериальной терапии; снижает болезненные ощущения в полости носа, носоглотке.

Таким образом, препарат Синупрет может быть рекомендован к применению в комплексной терапии в послеоперационном периоде у пациентов с длительным питанием через НПЗ.

## ЛИТЕРАТУРА/REFERENCES

1. Решетов И.В. Опухоли головы и шеи. Технологии лечения реконструкции, реабилитации. Тверь, 2016. Reshetov I.V. Tumors of the head and neck. Technologies of treatment of reconstruction, rehabilitation. Tver, 2016.
2. Hani M.B., Ihim I., Harps J., Cunningham S.C. A breath of fresh air: a quality-improvement study comparing an air-circulating technique versus conventional technique to prevent nasogastric tube dysfunction. *BMC Nurs.* 2015;14:63.
3. Shah J. *Surgery and oncology of head and neck.* Elsevier. 2012.
4. Ciunan R.R. *Phytotherapeutic and naturopathic adjuvant therapies in otorhinolaryngology.* *European Archives of Oto-Rhino-Laryngology.* 2012;269(2):389–397.
5. Oken M.M., Creech R.H., Tormey D.C., Horton J., Davis T.E., McFadden E.T., Carbone P.P. *Toxicity And Response Criteria Of The Eastern Cooperative Oncology Group.* *Am. J. Clin. Oncol.* 1982; 5:649–655.
6. Glanzh S. *Медико-биологическая статистика. Пер. с англ. М., Практика, 1998. 459 с. стр. 214, рис. 7.4. Medico-biological statistics. Trans. from English. М., Practice, 1998. 459 p. P. 214, Fig. 7.4.*

### Рецензия на статью

«ПРОФИЛАКТИКА ОСЛОЖНЕНИЙ НОСОПИЩЕВОДНОЙ ИНТУБАЦИИ У ПАЦИЕНТОВ С ОПУХОЛЯМИ ГОЛОВЫ И ШЕИ» – И.В. Решетов, О.И. Кит, М.А. Енгибарян, Н.С. Сукорцева, К.Г. Кудрин

Статья посвящена вопросу применения комбинированного препарата растительного происхождения Синупрет с секретолитическим, секретомоторным, противовоспалительным и противовирусным действиями. В статье рассмотрены две группы больных, оперированных по поводу рака гортани, глотки, полости рта, у которых в послеоперационном периоде длительное время (иногда более 6 месяцев) питание осуществлялось через носопищеводный зонд. При этом в первой группе пациентов в качестве профилактики осложнений назогастральной интубации применялся Синупрет. Актуальность темы обусловлена тем, что все пациенты, находящиеся на зондовом питании, в той или иной степени имели жалобы, связанные с наличием зонда. В статье представлен алгоритм сбора данных с последующей статистической обработкой с целью доказать преимущество использования исследуемого препарата. При этом обращает на себя внимание субъективная оценка пациентов своего состояния: разница в выраженности симптомов в основной и контрольной группах. Статья снабжена рисунками визуальных методов обследования (осмотр, фиброскопия полости носа), на которых представлены убедительные доказательства преимущества использования препарата Синупрет по сравнению с группой пациентов, которым данный препарат не назначался.

Полученный авторами положительный эффект применения Синупрета у пациентов с длительным ношением носопищеводного зонда обусловлен регуляцией секреции и нормализацией вязкости слизи, а также противовоспалительным действием, в результате чего уменьшаются воспалительные изменения слизистой оболочки носа и околоносовых пазух, что сопровождается уменьшением отека и восстановлением дренажа и вентиляции параназальных синусов. Это ведет к эвакуации секрета из околоносовых пазух, что является доминирующим фактором при купировании жалоб, связанных с длительным ношением носопищеводного зонда.

## ВЛИЯНИЕ СОПУТСТВУЮЩЕЙ СОМАТИЧЕСКОЙ ПАТОЛОГИИ НА РЕЗУЛЬТАТ ЛАРИНГОПЛАСТИКИ У ПАЦИЕНТОВ С ДВУСТОРОННИМ ПАРАЛИЧОМ ГОРТАНИ

### INFLUENCE OF ACCOMPANYING SOMATIC PATHOLOGY ON THE RESULT OF LARYNGOPLASTICS IN PATIENTS WITH BILATERAL PARALYSIS OF THE LARYNX

Е.А. Кирасирова<sup>1,2</sup>, О.К. Пиминиди<sup>1</sup>, Н.В. Лафуткина<sup>1</sup>,  
Р.Ф. Мамедов<sup>1</sup>, Р.А. Резаков<sup>1</sup>, Е.А. Кузина<sup>2</sup>

<sup>1</sup> ГБУЗ Научно-исследовательский клинический институт оториноларингологии им. Л.И. Свержевского Департамента здравоохранения г. Москвы

<sup>2</sup> Кафедра оториноларингологии л/ф ГБОУ ВПО РНИМУ им. Н.И. Пирогова Минздрава России

Контакты: Пиминиди Ольга Кузьминична – e-mail: 43lor@mail.ru

*E.A. Kirasirova<sup>1,2</sup>, O.K. Piminidi<sup>1</sup>, N.V. Lafutkina<sup>1</sup>, R.F. Mamedov<sup>1</sup>,  
R.A. Rezakov<sup>1</sup>, E.A. Kuzina<sup>2</sup>*

<sup>1</sup>SBiH LI Sverzhevskii scientific research institute of clinical otorhinolaryngology

<sup>2</sup> N.I. Pirogov's SBiH Russian National Research Medical University, Department of Otorhinolaryngology

Contacts: Olga Piminidi – e-mail: 43lor@mail.ru

Целью нашего исследования явилось повышение эффективности комплексного лечения больных двусторонним параличом гортани на основе разработки лечебно-диагностического алгоритма в соответствии с этиологическими и патогенетическими особенностями течения заболевания. Было проведено обследование и лечение 102 пациентов с двусторонним параличом гортани. Всем пациентам было проведено полное клиническое обследование, особое внимание уделяли выявлению сопутствующей соматической патологии. После предварительной предоперационной подготовки всем больным была произведена ларингопластика – односторонняя миоартериоидхордэктомия. Пациентам, поступившим без трахеостомы, одновременно произвели трахеостомию и ларингопластику. В результате проведенного исследования установлено, что ранняя диагностика заболевания и дифференцированный подход к лечению пациентов с двусторонним параличом гортани позволяет сократить число ранних и поздних послеоперационных осложнений, а также сократить сроки стационарного лечения и реабилитации больных. Наличие сопутствующих соматических заболеваний продлевает сроки деканюляции, что связано с более высоким уровнем послеоперационных осложнений у данной категории больных, требующих более длительного стационарного лечения и периода реабилитации.

**Ключевые слова:** двусторонний паралич гортани, трахеостома, соматическая патология, ларингопластика.

#### ABSTRACT

*The aim of the study was to increase the functional efficiency of complex treatment of patients with bilateral laryngeal paralysis on the basis of the development of a medical diagnostic algorithm in accordance with the etiological and pathogenic features of the course of the disease. Materials and methods: we examined 102 patients with bilateral paralysis of the larynx. All patients underwent a full clinical examination, and special attention was paid to the identification of concomitant somatic pathology. All patients after preoperative preparation underwent laryngoplasty (unilateral myoartenoidchordectomy). Patients without tracheostoma, were simultaneously operated with tracheostomy and laryngoplasty. As a result of the study, early diagnosis of the disease and a differentiated approach to the treatment of patients with bilateral paralysis of the larynx, allowed reducing the number of early and late postoperative complications and shortening the periods of inpatient treatment and rehabilitation. The presence of accompanying somatic diseases prolongs the time of decanulation, which is associated with a higher level of postoperative complications in this category of patients, requiring longer hospital treatment and a rehabilitation period.*

**Key words:** bilateral laryngeal paralysis, tracheostomy, somatic diseases, laryngoplasty.

## Введение

Хирургические вмешательства на щитовидной железе являются наиболее частой причиной паралича гортани, неудивительно, что рост числа этих операций сопровождается увеличением частоты подобных осложнений [1–5].

При стенозировании гортани в организме включаются мощные компенсаторные механизмы, что способствует порой длительной фазе компенсации [6, 7]. У людей с ожирением ограничена подвижность диафрагмы и ослаблена дыхательная мускулатура, что в значительной степени снижает компенсаторные возможности [8, 9]. Пациенты с избыточной массой тела

особенно трудно поддаются лечению хронических стенозов, просвет гортани, достаточный для обычного человека, при наличии избыточной массы тела остается неадекватным [6, 10].

Гипотиреоз и гипопаратиреоз, возникающие в 39,8 и 20,6% соответственно, могут усугублять клинические проявления двустороннего паралича гортани и приводить к прогрессированию гипоксии [11]. Так, микседема при гипотиреозе может затрагивать голосовые складки и другие ткани гортани, увеличивая степень обструкции.

Гипопаратиреоз может приводить к ларингоспазму, а также мышечным судорогам, слабости и парестезиям. Гипотиреоз и гипопаратиреоз, кроме того, могут стать причиной психических изменений у 35,2% пациентов с посттиреоидэктомическим синдромом и двусторонним параличом гортани. Наиболее частые психические симптомы включают тревогу, депрессию, одышку и эпизоды гипервентиляции при достаточной проходимости дыхательных путей [12].

Адаптация организма при гипоксии происходит на всех уровнях: тканевом, органном, системном и организменном. Пациенты страдают нарушением сердечного ритма, появлением неконтролируемой гипертензии, что значительно усугубляет проявления стеноза гортани и негативно отражается на качестве жизни пациентов. Последствия гипоксии зависят от ее длительности и интенсивности, способности организма к развитию адаптационных механизмов [13].

Хирургическое лечение пациентов с параличом гортани является длительным и сложным процессом и определяется этиологией заболевания, выраженностью клинической симптоматики, степенью функциональных расстройств, характером адаптационных и компенсаторных механизмов, наличием отягощающей сопутствующей патологии [14].

Цель исследования – повышение эффективности комплексного лечения больных двусторонним параличом гортани на основе разработки лечебно-диагностического алгоритма в соответствии с этиологическими и патогенетическими особенностями течения заболевания.

## Материал и методы

Было проведено обследование и лечение 102 пациентов с двусторонним параличом гортан (83 женщины и 19 мужчин). Возраст пациентов находился в пределах от 27 до 71 года. В подавляющем большинстве случаев причиной двустороннего паралича гортани были операции на щитовидной железе – 78 (76,4%) пациентов, у 17 (16,7%) пациентов паралич гортани возник после хирургических вмешательств на сосудах шеи, у 7 (6,9%) пациентов был диагностирован идиопатический паралич гортани.

Клиническое обследование больных проводилось по специально разработанной схеме, в которой учитывались этиология двустороннего паралича гортани, длительность заболевания, наличие канюленосительства и осложнений, связанных с ним. Особое внимание уделяли выявлению сопутствующей соматической патологии. С учетом выявленных нарушений были выделены основные факторы риска развития послеоперационных осложнений для каждого пациента, и проводилась их коррекция в процессе предоперационной подготовки. Пациенты были разделены на группы в зависимости от наличия канюленосительства при поступлении.

В зависимости от наличия трахеостомы пациенты при поступлении были разделены на 2 группы: 1-ю группу составили

53 пациента, которые поступили в отделение с трахеостомой; во 2-ю группу вошли 49 пациентов с двусторонним параличом гортани без трахеостомы.

Каждая группа в свою очередь была подразделена на подгруппы в соответствии с давностью паралича гортани: подгруппы 1а (24 пациента) и 2а (22 пациента) – с длительностью паралича до 1 года, подгруппы 1б (29 пациентов) и 2б (27 пациентов) – более 1 года.

Обследование пациентов начинали с тщательного сбора анамнеза заболевания, стандартных общеклинического и лабораторного обследований, эндоскопического исследования гортани и трахеи, исследования функции внешнего дыхания (ФВД).

Всем пациентам рассчитывали индекс массы тела (ИМТ) по формуле:  $ИМТ = M/H^2$ , где  $M$  – масса тела (кг),  $H$  – рост (м). При ИМТ от 25 до 30 кг/м<sup>2</sup> массу тела считали избыточной, при ИМТ более 30 кг/м<sup>2</sup> ставили диагноз ожирение.

Пациентам проводили рентгенографию грудной клетки с оценкой подвижности диафрагмы.

При необходимости проводили ультразвуковое исследование шеи, компьютерную томографию органов шеи и средостения, при подозрении на паралич гортани центрального генеза – магнитно-резонансную томографию головного мозга. Пациентов консультировали эндокринолог, пульмонолог, сосудистый и торакальный хирурги, невролог.

Предоперационная подготовка пациентов обеих групп включала консервативную терапию для коррекции общей соматической патологии, устранения воспалительных явлений в области трахеостомы. Пациенты находились под динамическим наблюдением эндокринолога, терапевта, кардиолога. Далее проводили реконструктивное хирургическое лечение, направленное на восстановление дыхательной функции – ларингопластику. Пациентам 1-й группы с несформированной трахеостомой и длинным трахеостомическим каналом, рубцовыми изменениями мягких тканей в области трахеостомы и в шейном отделе трахеи проводили ларинготрахеопластику. Пациентам 2-й группы выполняли одновременно трахеостомию и ларингопластику – одностороннюю миоартериоидхордэктомию.

Послеоперационное ведение пациентов включало консервативную терапию, направленную на профилактику гнойно-воспалительных осложнений, профилактику вторичного рубцевания и лечение сопутствующих заболеваний. Для оценки заживления послеоперационной раны осуществляли динамический эндоскопический осмотр, назначали физиотерапевтическое лечение и фонопедические занятия. При необходимости проводилось эндоскопическое удаление грануляционных разрастаний в области трахеостомы и в зоне операции, рассечение рубцов микроинструментами через рабочий канал эндофибrolарингоскопа.

Деканюляцию пациентов проводили поэтапно при условии адекватного просвета голосового отдела гортани, нормальных показателей ФВД и после проведения контрольного периода без трахеостомической трубки. После деканюляции при отсутствии самостоятельного закрытия трахеостомического отверстия в течение 2–3 месяцев производили пластику трахеального дефекта под местной анестезией.

Эффективность проведенного комплексного лечения пациентов с двусторонним параличом гортани оценивали по срокам деканюляции, показателям ФВД, числу послеоперационных осложнений, длительности стационарного лечения, также учитывалась необходимость в повторном хирургическом вмешательстве.



## Результаты

Число послеоперационных осложнений у больных 1-й группы (канюленосителей) составило 34,0% (18 пациентов), у больных 2-й группы 16,3% (8 пациентов). Более высокий уровень осложнений отмечен в группе пациентов с длительностью паралича гортани более 1 года – 37,5% (21 пациент) по сравнению с пациентами с длительностью заболевания менее 1 года – 11,0% (5 пациентов).

Более длительные сроки деканюляции и стационарного лечения, отмеченные у пациентов с длительностью паралича гортани более 1 года и канюленосителей (табл. 1), обусловлены развитием в тканях гортани дистрофических изменений, которые усугубляют проведение самой операции, увеличивают риск развития послеоперационных осложнений, требующих эндоскопической коррекции и лечения в условиях стационара.

Для изучения влияния сопутствующих заболеваний на эффективность хирургического лечения мы сравнивали сроки деканюляции и уровень осложнений в группах пациентов с сопутствующей патологией и контрольной группой – без сопутствующей патологии (табл. 2).

Критерием исключения было наличие нескольких патологических состояний одновременно. Это не относилось к пациентам с сахарным диабетом, большинство которых страдали ожирением.

Кроме того, невозможным оказалось изучение изолированного влияния сердечно-сосудистой патологии, поскольку в подавляющем большинстве случаев эта патология встречалась в сочетании с другими патологическими состояниями, такими как сахарный диабет и ожирение.

У пациентов без сопутствующей патологии среднее значение сроков деканюляции составило 0,8 месяца, а уровень послеоперационных осложнений 11,5%.

Максимальные сроки деканюляции отмечались у пациентов с сахарным диабетом и составили в среднем 3,2 месяца. Это было связано с плохим заживлением мягких тканей и более высоким уровнем осложнений (на 55%), требующих эндоскопического вмешательства и более длительного реабилитационного периода. Именно в этой группе были 3 пациента, которым понадобилось повторное хирургическое вмешательство.

Пациенты с ожирением, несмотря на наличие достаточно для дыхания просвета голосового отдела гортани после ларингопластики, отмечали одышку при умеренной, а иногда и незначительной физической нагрузке. При исследовании ФВД у данной категории больных отмечались нарушения легочной вентиляции по смешанному или рестриктивному типу от умеренных до выраженных. По данным исследования подвижности диафрагмы отмечалось ограничение ее экскурсии в среднем

Таблица 1. Результаты длительности реабилитационного периода (сроки деканюляции) и госпитализации пациентов обеих групп (n=102)  
Table 1. Results of rehabilitation period duration (decannulation time constraints) and hospitalization of patients in both groups (n=120)

Характеристика групп Group characteristics	1-я группа (n=53) 1st group		p*	2-я группа (n=49) 2nd group		p*
	1a подгруппа (n=24) Subgroup 1a	1b подгруппа (n=29) Subgroup 1b		2a подгруппа (n=22) Subgroup 2a	2b подгруппа (n=27) Subgroup 2b	
Срок деканюляции, мес. Decannulation times, months	2,9±1,1	4,1±1,5	<0,05	1,1±0,3	1,9±0,8	<0,05
	3,5±1,7			1,5±0,9		<0,05
Длительность госпитализации, койко/дни Hospitalization duration, days	9,1±1,1	10,6±1,3	<0,05	7,2±1,0	8,1±1,2	<0,05
	9,8±1,2			7,6±1,1		<0,05

Примечание. \* – критерий Манна–Уитни.

Note: \* – Mann-Whitney criterion.

Таблица 2. Сравнительная характеристика пациентов в зависимости от сопутствующей патологии (n=89)  
Table 2. Comparative characteristics of patients depending on concomitant pathology (n=89)

Критерии эффективности Effectiveness criteria	Сопутствующая патология Concomitant disease				
	Контрольная группа, (n=26) Control group	Сахарный диабет, (n=15) Diabetes	Ожирение (n=16) Obesity	Гипотиреоз (n=18) Hypothyroidism	Гипопара-тиреоз (n=14) Hypopara-thyroidism
Возраст Age	57,4±6,8	59,8±6,5	55,2±3,8	52,1±7,2	53,7±6,3
Подвижность диафрагмы Diaphragm mobility	5,7±0,67	5,1±0,68*	4,7±1,1*	5,7±0,68	5,9±0,52
Сроки деканюляции Decannulation times	0,8±0,4	3,2±1,7*	2,9±1,4*	1,6±2,9*	1,9±1,1*
Осложнения Complications	Г–2, НРФГ–1, РМГ–0, Р–0	Г–4, НРФГ–2, РМГ–2, Р–2	Г–2, НРФГ–1, РМГ–0, Р–0	Г–0, НРФГ–0, РМГ–0, Р–0, ДО–9 (50%)	Г–1, НРФГ–0, РМГ–0, Р–0, ЛС–8 (57%)
Осложнения суммарно, n (%) Complications in total	3 (11,5)	10 (66,7)	3 (18,7)	9 (50)	9 (64,3)
Реоперация Re-operation	0	3	0	0	
Нереабилитированные пациенты Patients without rehabilitation	0	2	0	0	

Примечание. \* – p<0,05 (критерий Манна–Уитни), Г – грануляции гортани и трахеи, требующие удаления, НРФГ – нарушение разделительной функции гортани, РМГ – рубцовая мембрана гортани, Р – рестенозирование, ЛС – ларингоспазм, ДО – длительный отек слизистой оболочки гортани.

Note: \* – p<0,05 (Mann-Whitney criterion), Г – granulations in larynx and trachea, requiring removal; НРФГ – laryngeal isolation function disorder; РМГ – cicatricial membrane of larynx; Р – re-stenosis; ЛС – laryngospasm; ДО – prolonged laryngeal mucosa swelling.

до 4,7 см при норме 6–8 см. Пациенты нуждались в более длительном реабилитационном периоде и пролонгированном курсе дыхательной гимнастики для лучшего восстановления показателей ФВД. Сроки деканюляции были продлены до 2,9 месяца.

У пациентов с гипотиреозом и гипопаратиреозом, несмотря на хороший функциональный результат, были отмечены более длительные сроки реабилитации (до 1,6 и 1,9 месяца соответственно), связанные с длительно сохранявшимся отеком мягких тканей в зоне операции у 50% пациентов с субкомпенсированным гипотиреозом и ларингоспазмом, выявленном у 57% пациентов с гипокальциемией.

Медицинская реабилитация была успешной у 98% пациентов. Повторное хирургическое вмешательство понадобилось 3 пациентам из подгруппы 1б, общее состояние которых было отягощено ожирением 2-й степени и наличием сахарного диабета 2 типа.

Таким образом, факторы, влияющие на прогноз эффективности хирургического лечения пациентов с двусторонним параличом гортани, можно разделить на местные и общие. К местным факторам относятся посттрахеостомические изменения мягких тканей в области трахеостомы, которые характерны для пациентов – длительных канюленосителей. К общим факторам относятся сопутствующие заболевания, такие как сахарный диабет, ожирение, некомпенсированный гипотиреоз и гипопаратиреоз. К общим факторам можно отнести и хроническое канюленосительство, в результате которого возникает дисфункция диафрагмы, что требует более длительного восстановительного лечения пациентов в послеоперационном периоде и увеличивает сроки реабилитации и деканюляции пациентов.

## Обсуждение

Таким образом, разработанный нами алгоритм обследования и лечения больных двусторонним параличом гортани, ранняя диагностика заболевания и дифференцированный подход к лечению пациентов с двусторонним параличом гортани позволил сократить число ранних и поздних послеоперационных осложнений, восстановить дыхательную функцию гортани в более полном объеме, а также сократить сроки стационарного лечения и реабилитации больных.

Наличие сопутствующих соматических заболеваний продлевает сроки деканюляции после хирургического лечения пациентов с двусторонним параличом гортани, что связано с более высоким уровнем осложнений при сахарном диабете, нарушением подвижности диафрагмы у пациентов с ожирением или появлением специфических осложнений, таких как длительный отек слизистой оболочки гортани при гипотиреозе и ларингоспазм при гипопаратиреозе.

Лучшие показатели уровня послеоперационных осложнений, сроков стационарного лечения и деканюляции отмечены у пациентов без сопутствующей соматической патологии, пациентов с длительностью паралича гортани менее 1 года и одновременно проведенной трахеостомией и ларингопластикой.

## ЛИТЕРАТУРА/REFERENCES

1. Банарь И.М., Антонив В.Ф. Хирургическое лечение больных с периферическими параличами и сочетанными стенозами гортани.

- Журн. ушн. нос. и горл. бол. 1990;2:59–64. Banar I.M., Antonov V.F. Surgical treatment of patients with peripheral paralysis and associated stenosis of the larynx. *Jour. Otorhinolaryng. diseases.* 1990, 2: 59–64.
2. Жолобов В.Т., Третьяк Д.Н., Бондаренко Э.А. Стенозы гортани и трахеи после трахеостомии у детей. Конференция «Хронические заболевания гортани и трахеи у детей»: Тезисы докл. Л., 1991. 22–3. Zholobov V.T., Tretyak D.N., Bondarenko E.A. Stenosis of larynx and trachea after tracheostomy in children. Conference “Chronic diseases of the larynx and trachea in children”: Abstracts. L., 1991. 22–23.
3. Павлык Б.М. Варианты эндоскопической хордоаритеноидотомии при параличическом стенозе гортани. Журн. ушн., нос. и горл. болезней. 1990;3:29–35. Pavlyk, B.M. Variants of endoscopic chordearitenoidotomy in paralytic stenosis of the larynx. *Jour. Otorhinolaryng. diseases.* 1990, 3: 29–35.
4. Benjamin B., Robb P., Clifford A., Eckstein R. Giant Teflon granuloma of the larynx. *Head Neck.* 1991;13(5):453–56.
5. Simpson D.M., Sternman D., Graves-Wright J. Vocal cord paralysis: Clinical and electrophysiologic features. *Muscle Nerve.* 1993; 16(9):952–57.
6. Полванов Б. Влияние стенозов трахеи и гортани различной длительности на функцию и структуру сердца и легких. Дисс. канд. мед. наук. М., 1986. Polvanov B. The effect of stenosis of the trachea and larynx of different duration on the function and structure of the heart and lungs. *Diss. Cand. med. Sciences. M., 1986.*
7. Хантемиров Р.Г. Клинико-физиологические аспекты нарушений и адаптационных особенностей дыхания, кровообращения и крови у больных хроническими стенозами гортани. Дисс. докт. мед. наук. Л., 1979. Khamtemirov R.G. Clinical and physiological aspects of disorders and adaptive features of respiration, circulation and blood in patients with chronic laryngeal stenosis. *Diss. Doct. med. Sciences. L., 1979.*
8. Перцева Т.А., Нудьга Н.П. Астма и ожирение: какова взаимосвязь. Украин. пульмонолог. журн. 2011;1:61–4. Peritseva T.A., Nudga N.P. Asthma and obesity: what is the relationship. *Ukraine. Pulmonol. Journal.* 2011; 1: 61–64.
9. Parameswaran K., Todd D.C., Soth M. Altered respiratory physiology in obesity. *Can. Respir. J.* 2006;13:203–10.
10. Ермаков В.Н. Функциональная диагностика хронических стенозов гортани. Дис. канд. мед. наук. Спб., 2003. Ermakov V.N. Functional diagnosis of chronic laryngeal stenosis. *Dis. Cand. med. Sciences. St. Petersburg., 2003.*
11. Plott d. Congenital laryngeal-abductor paralysis due to nucleus ambiguus dysgenesis in three brothers. *N. Engl. J. Med.* 1964;271:593.
12. Holinger P.C., Holinger L.D., Seibel J., Holinger S.W., Holinger P.H. Vocal cord paralysis and psychopathology. Data and clinical issues. *Arch. Otolaryngol.* 1981;107(1):33–36.
13. Фоломеев В.Н., Иванов Г.Г., Арапова О.А., Воробьева Л.В. Трахеостомия в отделении реанимации (методика, тактика послеоперационного ведения, отдаленные результаты). Анестезиология и реаниматология. 1992;5–6:62–4. Folomeev V.N., Ivanov G.G., Arapova O.A., Vorobyova L.V. Tracheostomy in the intensive care unit (technique, tactics of postoperative management, long-term results). *Anesthesiology and resuscitation.* 1992, 5–6: 62–64.
14. Егорова Е.В. Комплексная диагностика и лечение больных хроническими стенозами гортани и трахеи различной этиологии. Дис. канд. мед. наук. М., 2005. Egorova E.V. Complex diagnosis and treatment of patients with chronic stenosis of the larynx and trachea of various etiologies. *Dis. Cand. med. Sciences. M., 2005.*

## МИНИИНВАЗИВНЫЙ МЕЖТЕЛОВОЙ СПОНДИЛОДЕЗ – МЕТОД ВЫБОРА ПРИ ЛЕЧЕНИИ ЛОКАЛЬНЫХ СТЕНОЗОВ ШЕЙНОГО ОТДЕЛА ПОЗВОНОЧНИКА

### MINI-INVASIVE INTERVERTEBRAL SPONDYLOSYNDESIS AS A METHOD OF CHOICE IN THE TREATMENT OF CERVICAL SPINE LOCAL STENOSIS

К.Т. Месхи, Б.Н. Ворона

Отделение реконструктивной и пластической хирургии ФГБОУ ВО Первый Московский государственный медицинский университет им. И.М. Сеченова МЗ РФ, Москва  
Контакты: Месхи Кахабер Теймуразович – e-mail: meskhi@inbox.ru

*K.T. Meskhi, B.N. Vorona*

*I.M. Sechenov's 1st Moscow state medical university, department of reconstructive and plastic surgery  
Contacts: Kakhaber Meskhi – e-mail: meskhi@inbox.ru*

Цель исследования: анализ существующих методов хирургического лечения пациентов с локальным стенозом шейного отдела позвоночника при межпозвонковых грыжах.

Материал и методы: прооперированы 45 пациентов с локальным стенозом позвоночного канала на фоне грыжи межпозвонкового диска шейного отдела позвоночника. Оперативное лечение выполнялось из миниинвазивного переднебокового шейного парафарингеального доступа с установкой межтелового кейджа из материала РЕЕК нулевого профиля с блокирующим механизмом, наполненного остеокондуктивной пастой на основе гидроксиапатита и  $\beta$ -трикальцийфосфата.

Результаты: у 42 пациентов получен отличный ранний послеоперационный результат с выпиской на амбулаторное долечивание на 3–4-е сутки после оперативного лечения. У 3 пациентов в раннем послеоперационном периоде развилась вторичная корешковая симптоматика, устраненная медикаментозным лечением, пациенты выписаны из стационара на 9–10-е сутки после операции. При последующих контрольных исследованиях через 6 и 12 месяцев у 43 (95,6%) из 45 пациентов на фоне отсутствия признаков дегенеративно-дистрофических изменений смежных уровней отмечались явления образования межтелового спондилодеза, дислокации имплантата зарегистрировано не было. Динамическое наблюдение за пациентами продолжено.

Закключение: хирургическое лечение локальных стенозов позвоночного канала шейного отдела позвоночника описанным в статье методом позволяет получить отличные и хорошие результаты лечения у абсолютного большинства пациентов, что дает основание рекомендовать его как метод выбора для лечения пациентов этой категории.

**Ключевые слова:** грыжа межпозвонкового диска шейного отдела, миниинвазивный спондилодез, дискэктомия.

#### ABSTRACT

*Objectives: Analysis of existing methods of cervical spine local stenosis with intervertebral hernias surgical treatment*

*Materials and methods: 45 patients with local stenosis of spinal canal with intervertebral hernia in cervical spine underwent surgery. Operative treatment was performed from a miniinvasive antero-lateral cervical parapharyngeal access with the installation of an interbody cage made of PEEK zero profile with a blocking mechanism filled with osteoconductive paste based on hydroxyapatite and  $\beta$ -tricalcium phosphate.*

*Results: an excellent early postoperative result was obtained in 42 patients with a discharge for outpatient care on the 3rd or the 4th day after surgical treatment. Secondary radicular symptoms developed in 3 patients during the early postoperative period, which were eliminated by medications, and patients were discharged from the hospital on the 9-10th day after the operation. The follow-up examination at 6 and 12 months revealed that 43 (95.6%) of 45 patients showed no signs of degenerative-dystrophic changes in adjacent levels, and no interstitial fusion occurred, as well as implant dislocation was not recorded. Dynamic monitoring of patients was continued.*

*Conclusion: Surgical treatment of cervical spinal canal local stenosis described in the article allows obtaining excellent and good results in the absolute majority of patients and can be recommended as a method of choice for the patients in this category.*

**Key words:** cervical intervertebral disc hernia, minimally invasive spondylodesis, discectomy.

## Введение

Распространенность жалоб на появление болевого синдрома в шейном отделе позвоночника, особенно среди населения трудоспособного возраста, крайне высока и при обращении за медицинской помощью стоит на втором месте после жалоб на боли в поясничной области. В ходе проведения клинического и инструментального исследований у большинства пациентов выявляются дегенеративно-дистрофические изменения шейного отдела позвоночника различной степени выраженности. В отечественной литературе дегенеративно-дистрофические изменения позвоночника рассматриваются как мультифакторное, генетически обусловленное заболевание, начинающееся с пульпозного ядра межпозвонкового диска, распространяющееся на фиброзное кольцо, а затем и на другие элементы позвоночного двигательного сегмента, нередко вступающее в конфликт с прилежащими нервно-сосудистыми образованиями [1].

По данным Министерства здравоохранения Российской Федерации, число пациентов трудоспособного возраста с диагнозом «шейная радикулопатия», установленным впервые в жизни, за 2013 г. составило 11,4, а за 2014 г. – 15,1 на 100 тыс. взрослого населения, что указывает на увеличение числа пациентов этой категории [2]. В базе данных Национального центра статистики здравоохранения США доля взрослых пациентов, обратившихся за медицинской помощью по причине болевого синдрома шейного отдела позвоночника, сохраняющегося в течение последних трех месяцев, составляла в 2013 г. – 14,4%, а в 2014 г. – 14,6% [3].

Увеличение числа пациентов этой категории во многом связано со снижением физической активности населения, занятого преимущественно умственной офисной работой, подразумевающей длительные статические и стрессовые нагрузки, которые в свою очередь, вызывая гипертонус мышц верхнего плечевого пояса, а в дальнейшем – их долгосрочное спазмирование, нарушают питание структур позвоночного столба, влекущее за собой дегенеративно-дистрофические изменения костно-хрящевых структур шейного отдела позвоночника. Другими причинами возникновения грыж межпозвонковых дисков являются посттравматические осложнения, чрезмерные физические нагрузки, возрастные изменения и т.д.

В большинстве случаев, при обращении этих пациентов в медицинские учреждения с соответствующими жалобами производится магнитно-резонансная томография (МРТ) шейного отдела позвоночника, ставшая на сегодняшний день «золотым стандартом» среди современных методов инструментальной диагностики болезней позвоночника. Компьютерную томографию (КТ), включая режим миелографии, выполняют в случаях расхождения данных МРТ с клиническими данными или при наличии у пациента противопоказаний к проведению МРТ.

После проведения клинического и инструментального обследования на первый план выступает проблема выбора тактики лечения – консервативного либо оперативного. На сегодняшний день показания к оперативному лечению локальных стенозов позвоночного канала четко определены: а) наличие точно локализованного, компримирующего невральных структуры фактора, подтвержденного данными МРТ или КТ, совпадающего с клинической картиной заболевания; б) наличие стойкого неврологического дефицита; в) безуспешность консервативного лечения; г) стойкое снижение качества жизни пациента.

Задачи, которые должны быть решены в процессе оперативного вмешательства, также давно перестали быть предметом

обсуждения: а) полноценная декомпрессия, фиксация (жесткая либо динамическая), б) малотравматичность, в) возможность быстрой активизации и реабилитации пациента.

Переднебоковой шейный парафарингеальный доступ, описанный G.W. Smith, R.A. Robinson и R. Cloward [4], получил в последние десятилетия наибольшее распространение и с небольшими изменениями применяется чаще всего при хирургическом лечении травм и заболеваний шейного отдела позвоночника. Он позволяет ревизовать позвоночный канал от 2-го шейного до 3-го грудного позвонков с минимальной травмой для пациента и наиболее выгодным косметическим результатом.

Наиболее часто применяемыми хирургическими пособиями для ликвидации диск-радикулярного конфликта являются: 1) передняя декомпрессивная операция (подразумевающая проведение дискэтомии без осуществления спондилодеза); 2) передняя декомпрессивно-стабилизирующая операция; 3) передняя декомпрессивно-пластическая операция с использованием эндопротеза для замещения удаленного межпозвонкового диска.

Малотравматичные декомпрессивные операции без фиксирующего этапа имеют определенные недостатки: установлено, что дискэтомия без последующего межтелового спондилодеза приводит к полноценному костному блоку лишь в 70% случаев, а также к срастанию позвонков в положении кифоза, что ускоряет перегрузку и дегенерацию соседних межпозвонковых дисков [5–8].

При декомпрессивно-пластической операции (артропластике) используется подвижный межтеловой имплантат, представляющий собой протез диска. Основной идеей, преследуемой при создании и использовании данного имплантата, является то, что установка протеза позволяет поддержать, сохранить и восстановить подвижность и функцию в шейном позвоночном сегменте, предупредить развитие дегенерации в смежных сегментах, как это описано в некоторых случаях при формировании спондилодеза. В США были проведены 3 больших рандомизированных исследования, целью которых было доказать, что результаты артропластики эквивалентны или превосходят результаты артродеза с использованием аллотрансплантата и пластины. Исходы лечения оценивались через 2 года, при этом основными показателями были улучшение функции шейного отдела и общий благоприятный клинический исход. Все 3 исследования показали, что артропластика эквивалентна артродезу с преимуществом сохранения подвижности в сегменте. Неблагоприятные исходы не отличались от таковых в контрольной группе [9]. Однако хочется обратить внимание на отсутствие на сегодняшний день исследований с долгосрочным наблюдением подобных пациентов, все проанализированные нами наблюдения не превышали срока в 24 месяца, что может быть недостаточным для получения достоверных сведений об отдаленных результатах лечения [10–13]. Несмотря на то что данный метод в настоящее время рассматривается как альтернатива традиционному артродезу, с течением времени выявляются определенные недостатки его применения. В литературе появляются данные о гипертрофической оссификации и прекращении работы протеза, причем эти признаки появляются в течение 24 месяцев после операции с частотой до 30% наблюдений [14–17]. Еще одним неотъемлемым недостатком метода является высокая стоимость имплантата, на фоне чего некоторые группы исследователей говорят о нецелесообразности применения эндопротезирования шейных дисков в повседневной клинической практике, учитывая нехватку данных о его явном преимуществе по сравнению с общепризнанными и зарекомендовавшими себя способами лечения [18].





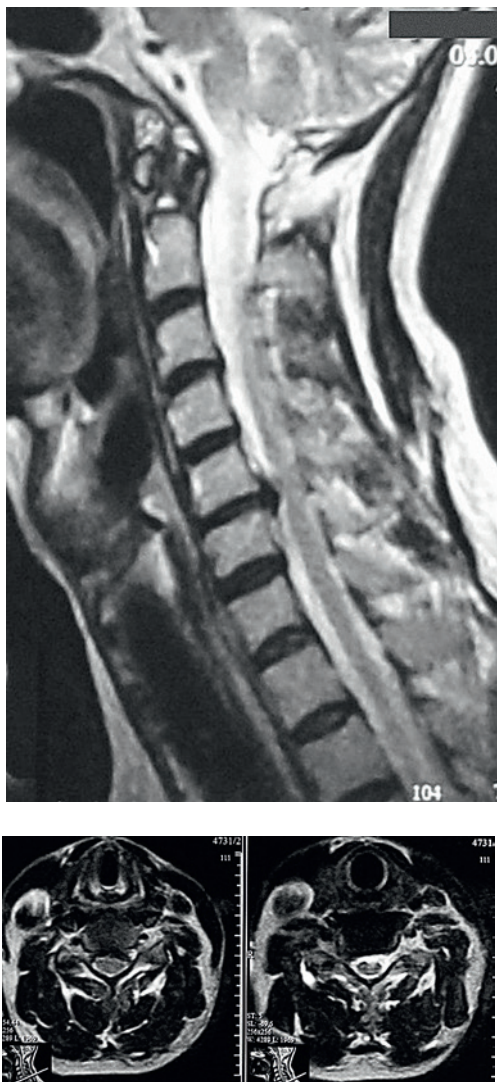

Рис. 1. Дооперационные МР-томограммы шейного отдела позвоночника пациента Е.

*Fig. 1. MRI of cervical spine before surgery (patient E.)*

Следующим этапом выполнялась дискэктомия. После разреза передней части фиброзного кольца межпозвонкового диска его содержимое удалялось в объеме половины диска. После чего в тела смежных позвонков параллельно замыкательным пластинам под рентгенологическим контролем устанавливали пины межтелового дистрактора. Это позволяло осуществлять параллельное вытяжение тел позвонков, максимально раскрывая межтеловой промежуток и облегчая работу хирургов, одновременно снижая риск повреждения нервной ткани. Финальный этап дискэктомии, удаление грыжи диска и краевых остеофитов (при их наличии), выполняли под 16-кратным оптическим увеличением (операционный микроскоп).

С целью снижения риска несостоятельности спондилодеза перед установкой кейджа производилась зачистка замыкательных пластин тел выше- и нижележащего позвонков от остатков хрящевой ткани, после чего приступали непосредственно к спондилодезу.

Для осуществления фиксации мы использовали межтеловой кейдж из РЕЕК материала с нулевым профилем и блокирующим

механизмом в сочетании с остеокондуктивной пастой на основе гидроксиапатита и  $\beta$ -трикальцийфосфата. Кейдж необходимого размера заполнялся остеокондуктивной пастой и устанавливался в подготовленный межтеловой промежуток. После установки кейджа межтеловой дистрактор удалялся и проводилась фиксация кейджа в тела смежных позвонков монокортикальными винтами с последующим рентгенологическим контролем. Ввиду минимальной травматичности описанного доступа ушивание раны сводится к наложению швов из рассасывающегося материала на подкожно-жировую клетчатку с оставлением латексного выпускника и для получения наилучшего косметического эффекта – наложению интрадермального шва на кожу.

Пациентов активизировали в день операции.

В раннем послеоперационном периоде пациенты получали антибактериальную, противовоспалительную, симптоматическую терапию, было рекомендовано ношение мягкого шейного ортеза. Выписку пациентов из стационара осуществляли на 3–4-е сутки после операции.

Все пациенты представленной группы отмечали исчезновение, либо значительное снижение интенсивности корешковой симптоматики в первые часы после операции.

#### Клинический пример

Пациент Е., 1965 г.р. обратился с жалобами на боли в шейном отделе позвоночника с иррадиацией в область левого плеча, предплечья и I, II пальцев левой кисти.

История настоящего заболевания: со слов пациента, несколько месяцев назад после физической нагрузки появилась боль в шейном отделе позвоночника с иррадиацией в правые предплечье и плечо. Наблюдался у невролога по месту жительства. Производилась консервативная, мануальная терапия без устойчивого положительного эффекта. За 3 недели до обращения также после физической нагрузки появился выраженный болевой синдром в шейном отделе позвоночника. Консервативная терапия – без положительного эффекта. Пациент консультирован неврологом по месту жительства, рекомендовано проведение МРТ шейного отдела позвоночника.

Заключение: дегенеративно-дистрофические изменения шейного отдела позвоночника, грыжа межпозвонкового диска C5–C6 (рис. 1). Больной обратился за консультативной помощью в УКБ №1, где на основании клинко-anamnestических данных поставлен диагноз: Стеноз позвоночного канала, грыжа межпозвонкового диска C5–C6, вторичный корешковый синдром.

Проведено хирургическое лечение: Тотальная дискэктомия C5–C6, декомпрессия, передний шейный спондилодез C5–C6 кейджем РЕЕК Prevail (Medtronic Sofamor Danek), наполненным остеокондуктивной пастой.

Пациент был активизирован через 4 часа после операции, патологическая неврологическая симптоматика отсутствовала, сохранялись жалобы на умеренную боль в области послеоперационной раны.

Ранний послеоперационный период протекал без осложнений, проводились плановые перевязки, антибактериальная, противовоспалительная, обезболивающая терапия. Пациент выписан с рекомендациями из стационара на амбулаторное долечивание на 4-е сутки после оперативного лечения. При контрольной КТ шейного отдела позвоночника, проведенной через 6 месяцев после операции, определяется удовлетворительное стояние имплантата, сохранение высоты межпозвонкового диска C5–C6, признаки образования межтелового спондилодеза C5–C6 (рис. 2).

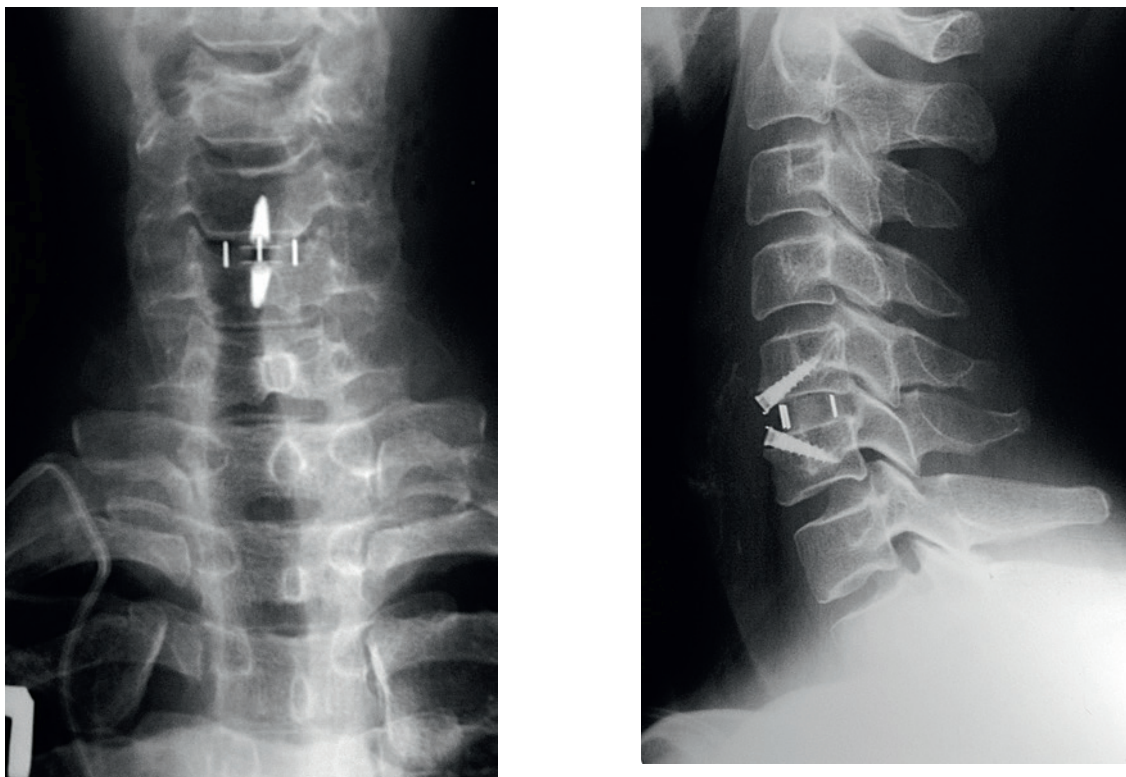


Рис. 2. Контрольные компьютерные томограммы через 6 месяцев после операции пациента Е.

Fig. 2. Control computed tomography at 6 months after surgery (patient E.)

## Результаты и обсуждение

За период с 2013 по 2016 г. в нашей клинике прооперированы 45 пациентов с локальными стенозами позвоночного канала на фоне грыж межпозвоночных дисков, с наиболее часто встречающимися компримированными уровнями C3–C4 (12%), C4–C5 (23%), C5–C6 (35%), C6–C7 (30%).

Всем пациентам проведено миниинвазивное хирургическое вмешательство с использованием микрохирургической техники и оптического увеличения (операционный микроскоп) в объеме тотальной дискэктомии, декомпрессии, переднего шейного спондилодеза кейджами с нулевым профилем и механизмом блокирования, выполненными из РЕЕК-материала. С целью повышения качества организации спондилодеза в качестве наполнителя кейджа использовалась остеокондуктивная паста на основе гидроксиапатита и  $\beta$ -трикальцийфосфата.

В результате проведенного лечения у 42 (93,3%) пациентов отмечен полный регресс болевой корешковой симптоматики с выпиской на амбулаторное долечивание на 3–4-е сутки после оперативного лечения. Тем самым у этих пациентов достигнут отличный ближайший результат. У 3 (6,7%) пациентов на 3-и послеоперационные сутки наблюдались симптомы вторичного отека корешка, что потребовало консервативного лечения в стационарных условиях. Противоотечная, сосудистая, противовоспалительная терапия в течение 7–9 суток привела к полному регрессу болевой корешковой симптоматики. Пациенты были выписаны на амбулаторное долечивание в удовлетворительном состоянии. Результат лечения этих пациентов был расценен как хороший.

Воспалительных изменений послеоперационных ран ни у кого из пациентов отмечено не было. При контрольном рентгенологическом исследовании через 6 и 12 месяцев ни у кого из паци-

ентов не было выявлено дислокации имплантата, сохранялась благоприятная клиническая симптоматика, полное отсутствие корешковой боли. При КТ через 6 месяцев после операции у 28 (62%) пациентов были выявлены признаки межтелового спондилодеза. Еще через 6 месяцев при контрольной КТ явные признаки сращения позвонков были выявлены уже у 43 (95,6%) пациентов. Динамическое наблюдение за пациентами продолжено. Признаки появления или прогрессирования имеющихся дегенеративных изменений в смежных с фиксацией сегментах в эти сроки выявлены не были. Таким образом, акцентирование внимания на таких важных факторах, как малотравматичность, максимально возможное сохранение интактности передней продольной связки, восстановление нормального соотношения анатомических образований в позвоночно-двигательном сегменте, позволяют добиться отличных и хороших результатов лечения у абсолютного большинства пациентов с локальными стенозами позвоночного канала шейного отдела позвоночника.

## Выводы

Существует довольно большое число вариантов осуществления декомпрессии при локальных стенозах позвоночного канала шейного отдела позвоночника, однако вариантом выбора должны становиться наименее инвазивные методики, сводящие к минимуму операционную травму и, как следствие, обеспечивающие быструю реабилитацию пациентов.

Описанная в статье методика обладает рядом несомненных достоинств:

- миниинвазивность (без ущерба качества проводимой декомпрессии или фиксации);



- минимальная травматизация прилежащих тканей, особенно передней продольной связки, что в свою очередь является одним из важнейших факторов в процессе развития дегенерации смежных сегментов;
- создание условий для образования межтелового спондилодеза;
- возможность быстрее возвращения к нормальной жизни;
- минимальный косметический дефект.

Все вышеприведенные данные дают основание говорить об описанной методике как о методе выбора при хирургическом лечении локальных стенозов позвоночного канала шейного отдела позвоночника, что подтверждается как личным, так и мировым опытом работы над данной проблемой.

## ЛИТЕРАТУРА/REFERENCES

1. Луцик А.А., Казанцев В.В. Хирургическое лечение пациентов с шейным остеохондрозом. *Хирургия позвоночника*. 2008;4:24–29. Lucik A.A., Kazancev V.V. *Surgical treatment of patients with cervical osteochondrosis. Hirurgija pozvonochnika* 2008;4:24–29.
2. Министерство здравоохранения Российской Федерации Департамент мониторинга, анализа и стратегического развития здравоохранения. Заболеваемость взрослого населения России. 2013–2014 гг. С. 133–135, Таб. 3.65. *Ministerstvo zdravoohraneniya Rossijskoj Federacii Departament monitoringa, analiza i strategicheskogo razvitiya zdravoohraneniya. The incidence of the adult population Rossii. 2013–2014 years. S. 133–135, Tab. 3.65.*
3. *National Center for Health Statistics, Health, United States 2013, 2014. p. 1–3, tab. 49.*
4. Smith G.W., Robinson R.A. The treatment of certain cervical-spine disorders by anterior removal of the intervertebral disc and interbody fusion. *J. Bone. Joint Surg. Am.* 1958;40:607–624.
5. Михайловский М.В., Этапы развития вертебральной хирургии: исторический экскурс. *Хирургия позвоночника* 2004;1:10–24. Mihajlovskij M.V. *Stages of vertebral surgery: historical review. Hirurgija pozvonochnika. 2004;1:10–24.*
6. Jacobs W.C., Anderson P.G., Limbeck J. et al. Single or double level anterior interbody fusion techniques for cervical degenerative disc disease. *Cochrane Database Syst. Rev.* 2004;18(4):CD004958.
7. Mayer H.M., Korge A. Non-fusion technology in degenerative lumbar spinal disorders: facts, questions, challenges. *Eur. Spine J.* 2002;11(Suppl. 2):85–91.
8. Hwang S.H., Kayanja M., Milks R.A., Benzel E.C. Biomechanical comparison of adjacent segmental motion after ventral cervical fixation with varying angles of lordosis. *Spine J.* 2007;7(2):216–221.
9. Бридвелл К.Х., Андерсон П.А., Боден С.Д., Ваккаро А.Р., Вэнг Д.С. Новое в хирургии позвоночника. *Хирургия позвоночника*. 2009;2:99–111. *Bridvell K.H., Anderson P.A., Boden S.D., Vakkaro A.R., Vjeng D.S. What's New in Spine Surgery. J. Bone Joint Surg. Am.* 2011; 93(16):1560–6.
10. Hou Y., Liu Y., Yuan W., Wang X., Chen H., Yang L., Zhang Y. Cervical kinematics and radiological changes after Discover artificial disc replacement versus fusion. *Spine J.* 2014;14(6):867–877.
11. Zhang H.X., Shao Y.D., Chen Y., Hou Y., Cheng L., Si M., Nie L. A prospective, randomised, controlled multicentre study comparing cervical disc replacement with anterior cervical decompression and fusion. *Int. Orthop.* 2014;38(12):2533–2541.
12. Luo J., Huang S., Gong M., Dai X., Gao M., Yu T., Zhou Z., Zou X. Comparison of artificial cervical arthroplasty versus anterior cervical discectomy and fusion for one-level cervical degenerative disc disease: a meta-analysis of randomized controlled trials. *Eur. J. Orthop. Surg. Traumatol.* 2015;25(Suppl. 1):115–125.
13. Yu L., Song Y., Yang X., Lv C. Systematic review and meta-analysis of randomized controlled trials: comparison of total disc replacement with anterior cervical decompression and fusion. *Orthopedics.* 2011;34(10):e651–658.
14. McAfee P.C., Cunningham B.W., Devine J. et al. Classification of heterotopic ossification (HO) in artificial disc replacement. *J. Spinal. Disord. Tech.* 2003;16(4):384–389.
15. Mehren C., Suchomel P., Grochulla F. et al. Heterotopic ossification in total cervical artificial disc replacement. *Spine.* 2006;31(24):2802–2806.
16. Глухих Д.Л. Результаты хирургического лечения шейного остеохондроза методами спондилодеза и артропластики хирургия позвоночника. 2011;4:58–66. Gluhikh D.L. *Results of surgical treatment of degenerative disc disease of the cervical spine fusion and arthroplasty techniques spinal surgery. 2011;4:58–66.*
17. Zhou H.H., Qu Y., Dong R.P., Kang M.Y., Zhao J.W. Does heterotopic ossification affect the outcomes of cervical total disc replacement? A meta-analysis. *Spine (Phila Pa 1976).* 2015;40(6):E332–40.
18. Bartels R.H., Donk R., Verbeek A.L. No justification for cervical disk prostheses in clinical practice: a meta-analysis of randomized controlled trials. *Neurosurgery.* 2010;66(6):1153–1160.
19. Rhee J.M., Riew K.D. Dynamic anterior cervical plates. *J. Am. Acad. Orthop. Surg.* 2007;15:640–646.
20. Rhee J.M., Park J.B., Yang J.Y. et al. Indications and techniques for anterior cervical plating. *Neurol. India.* 2005;53:433–439.
21. Барыш А.Е., Козырев С.А. Осложнения вентральной межтеловой фиксации шейных позвонков динамическими пластинами. *Хирургия позвоночника*. 2014;3:22–31. Barysh A.E., Kozurev S.A. *Complications of ventral interbody fixation of cervical vertebra dynamic plates. Hirurgija pozvonochnika. 2014;3:22–31.*
22. Bridvell K.H., Anderson P.A., Boden S.D., Vakkaro A.R., Vjeng D.S. What's New in Spine Surgery. *J. Bone Joint Surg. Am.* 2011; 93(16):1560–6.

### Рецензия на статью

«МИНИ-ИНВАЗИВНЫЙ МЕЖТЕЛОВОЙ СПОНДИЛОДЕЗ – МЕТОД ВЫБОРА ПРИ ЛЕЧЕНИИ ЛОКАЛЬНЫХ СТЕНОЗОВ ШЕЙНОГО ОТДЕЛА ПОЗВОНОЧНИКА» – К.Т. Месхи, Б.Н. Ворона

Симптоматическое дегенеративно-дистрофическое поражение шейного отдела позвоночника является одним из самых распространенных заболеваний в мире. Отмечается постоянный рост числа обращений за медицинской помощью и числа оперативных вмешательств на шейном отделе позвоночника, что делает исследования данной области актуальными. В данной статье авторы приводят анализ существующих методов хирургического лечения пациентов с локальным одноуровневым стенозом шейного отдела позвоночника при межпозвоноковых грыжах, таких как передняя декомпрессивная операция без последующей фиксации (спондилодеза), передняя декомпрессивно-стабилизирующая операция и передняя декомпрессивно-пластическая операция с использованием эндопротеза для замещения удаленного межпозвонокового диска. Эффективность и безопасность динамической стабилизации и эндопротезирования дисков шейного отдела позвоночника остается предметом споров. Проанализирован опыт хирургического лечения 45 пациентов с локальным стенозом шейного отдела позвоночника методом передней декомпрессивно-стабилизирующей операции с использованием межтелового кейджа из материала РЕЕК. Авторы приводят достаточно объемный материал, представленная статья структурирована, изложение последовательно. Результаты исследования понятно и наглядно продемонстрированы в тексте.



## ИНСТРУКЦИЯ ДЛЯ АВТОРОВ

Рукопись статьи должна быть предоставлена в 2 экземплярах, напечатанной стандартным шрифтом 14 через 1,5 интервала на одной стороне белой бумаги размером А4 (210 x 295 мм) с полями в 2,5 см по обе стороны текста.

Рукопись статьи должна включать:

- |                        |                        |
|------------------------|------------------------|
| 1) титульный лист;     | 7) обсуждение;         |
| 2) резюме;             | 8) таблицы;            |
| 3) ключевые слова;     | 9) подписи к рисункам; |
| 4) введение;           | 10) иллюстрации;       |
| 5) материалы и методы; | 11) библиографию.      |
| 6) результаты;         |                        |

Страницы должны быть пронумерованы.

**Все материалы предоставляются также на электронном носителе и обязательно дублируются по электронной почте [h&n@bionika-media.ru](mailto:h&n@bionika-media.ru)**

В рукописи должно быть официальное направление учреждения, в котором проведена работа. На первой странице статьи должны быть виза и подпись научного руководителя, заверенная круглой печатью учреждения. На последней — подписи всех авторов, что дает право на ее публикацию в журнале и размещение на сайте издательства.

### ТИТУЛЬНЫЙ ЛИСТ ДОЛЖЕН СОДЕРЖАТЬ:

- 1) название статьи, которое должно быть информативным и достаточно кратким;
- 2) инициалы и фамилии авторов;
- 3) полное название учреждения и отдела (кафедры, лаборатории), в котором выполнялась работа;
- 4) фамилию, имя, отчество, полный почтовый адрес и e-mail, номер телефона и факса автора, ответственного за контакты с редакцией.

### РЕЗЮМЕ

Объем резюме должен быть расширенным и содержать не менее 700 слов. Здесь же пишутся «ключевые слова» (от 5 до 10 слов), способствующие индексированию статьи в информационно-поисковых системах.

### ТЕКСТ

Объем оригинальной статьи, как правило, не должен превышать 9 машинописных страниц, кратких сообщений и заметок из практики – 3–4 стр. Объем лекций и обзоров не должен превышать 12 стр.

Оригинальные статьи должны иметь следующую структуру:

**Введение.** В нем формулируется цель и необходимость проведения исследования, кратко освещается состояние вопроса со ссылками на наиболее значимые публикации.

**Материал и методы.** Приводятся количественные и качественные характеристики больных (обследованных), а также упоминаются все методы исследований, применявшихся в работе, включая методы статистической обработки данных. При упоминании аппаратуры и новых лекарств в скобках указываются производитель и страна, где он находится.

**Результаты.** Их следует предоставлять в логической последовательности в тексте, таблицах и на рисунках. В тексте не следует повторять все данные из таблиц и рисунков. Надо упоминать только наиболее важные из них. В рисунках не следует дублировать данные, приведенные в таблицах. Подписи к рисункам и описание деталей на них под соответствующей нумерацией надо предоставлять на отдельной странице. Величины измерений должны соответствовать Международной системе единиц (СИ).

**Обсуждение.** Надо выделять новые и важные аспекты результатов своего исследования и по возможности сопоставлять их с данными других исследователей. Не следует повторять сведения, уже приведенные в разделе «Введение», и подробные данные из раздела «Результаты». В обсуждение можно включить обоснованные рекомендации и краткое заключение.

**Таблицы.** Каждая таблица должна иметь название и порядковый номер соответственно первому упоминанию ее в тексте. Каждый столбец в таблице должен иметь краткий заголовок (можно использовать аббревиатуры). Все разъяснения, включая расшифровку аббревиатур, надо размещать в сносках. Указывайте статистические методы, использованные для представления вариабельности данных и достоверности различий.

**Подписи к иллюстрациям.** Нумерация дается арабскими цифрами соответственно номерам рисунков. Подпись к каждому рисунку состоит из его названия и «легенды» (объяснения частей рисунка, символов, стрелок и других его деталей). В подписях к микрофотографиям надо указывать степень увеличения.

**Иллюстрации.** Формат файла рисунка tiff или jpeg, расширение 300 dpi.

**Библиография (список литературы).** В списке все работы перечисляются в порядке цитирования (ссылок на них в тексте), а не по алфавиту фамилий первых авторов. При упоминании отдельных фамилий авторов в тексте им должны предшествовать инициалы (фамилии иностранных авторов приводятся в оригинальной транскрипции). В тексте статьи библиографические ссылки даются арабскими цифрами в квадратных скобках.

В библиографическом описании книги (после ее названия) приводятся город (где она издана), после двоеточия – название издательства, после точки с запятой – год издания. Если ссылка дается на главу из книги, сначала упоминаются авторы и название главы, после точки с заглавной буквы ставится «В»: (“in”) и фамилия(и) автора(ов) или выступающего в его качестве редактора, затем название книги и ее выходные данные.

В библиографическом описании статьи из журнала (после ее названия) приводится сокращенное название журнала и год издания (между ними знак препинания не ставится), затем после точки с запятой – номер отечественного журнала (для иностранных журналов номер тома, в скобках номер журнала), после двоеточия помещаются цифры первой и последней (через тире) страниц.

При написании литературного обзора количество источников должно быть не менее 15, из них более 50 % содержать ссылки на зарубежный опыт.

**Редколлегия оставляет за собой право сокращать и редактировать статьи.**

**Статьи, ранее опубликованные или направленные в другой журнал или сборник, присылать нельзя.**

**Статьи, оформленные не в соответствии с указанными правилами, возвращаются авторам без рассмотрения.**

## УСТРАНЕНИЕ ОБШИРНОГО ДЕФЕКТА ШЕИ ВСЛЕДСТВИЕ ЭЛЕКТРОТРАВМЫ

### ELIMINATING OF THE VAST NECK DEFECT DUE TO ELECTROTRAUMA

И.В. Решетов<sup>1</sup>, К.А. Петросян<sup>1,2</sup>, П.А. Антонян<sup>2</sup>

<sup>1</sup>Кафедра пластической реконструктивной хирургии ФГБОУ ВО Первого МГМУ им. И.М. Сеченова, Москва

<sup>2</sup>Кафедра пластической хирургии ЕрГМУ им. М. Гераци, Ереван

Контакты: Петросян Карен Арамович – e-mail: dr-petrosyan@yandex.ru

*I.V. Reshetov<sup>1</sup>, K.A. Petrosyan<sup>1,2</sup>, P.A. Antonyan<sup>2</sup>*

<sup>1</sup>FSBEI I.M. Sechenov's 1st Moscow state medical university, department of plastic and reconstructive surgery

<sup>2</sup>M. Geratzi Erevan state medical university, department of plastic surgery

Contacts: Karen Petrosyan – e-mail: dr-petrosyan@yandex.ru

Среди всех термических ожоговых повреждений электрические ожоги являются самыми непредсказуемыми и отличаются поражением глубже лежащих и важных в функциональном отношении анатомических структур, а также протяженным объемом повреждения тканей. Тактика лечения таких послеожоговых дефектов всегда требует индивидуального и нестандартного подхода. В данной статье представлен клинический пример пластического закрытия дефекта шеи, полученного в результате высоковольтного электроожога, встречными кожно-мышечными лоскутами на основе m. platysma. Учитывая важную роль лимфатической системы в микроциркуляции, патогенезе воспалительных процессов и иммунном ответе организма, при планировании операции были изучены анатомические особенности лимфатических сосудов передней поверхности шеи. Результатом операции было первичное, полноценное закрытие дефекта двумя встречными кожно-мышечными лоскутами с унилатеральным сохранением лимфатических узлов с одной стороны и функциональным восстановлением движений шеи в полном объеме.

**Ключевые слова:** электротравма, дефекты шеи, реконструкция лимфатическая система, лимфооток лоскутов.

#### ABSTRACT

*Among all thermal burn injuries, electric burns are the most unpredictable and are characterized by the defeat of deep and more important in functional terms anatomical structures, as well as an extensive volume of tissue damage. The tactics of treating such post-burn defects always require an individual and non-standard approach. This article presents a clinical example of the plastic closure of a neck defect, obtained as a result of a high-voltage electric burn, with counter skin muscular flaps based on m. Platysma. Considering the important role of the lymphatic system in microcirculation, in the pathogenesis of inflammatory processes and the immune response of the body, anatomical features of the lymphatic vessels of the anterior surface of the neck were studied during surgery planning. The result of the operation was primary complete closure of the defect with two opposing cutaneous and muscular grafts with unilateral preservation of the lymph nodes on one side and functional restoration of the neck movements.*

**Key words:** electrotrauma, neck defects, reconstruction, lymphatic system, lymphatic drainage from flaps.

## Введение

Повреждающее воздействие электрического тока на человека проявляется в биологическом, электрохимическом, тепловом и механическом действиях. Электротравма встречается относительно редко и составляет, по данным различных авторов, от 2,5 до 8% всех термических повреждений. В развитых странах частота поражений от ударов электрическим током составляет 2–3 случая на 100 тыс. населения, но среди всех термических ожоговых повреждений они являются самыми грозными и непредсказуемыми. Нередким исходом электротравмы является инвалидизация пострадавших, в некоторых случаях с летальным исходом, частота которых составляет 10%. От электротравмы

наиболее часто страдают лица молодого и трудоспособного возраста, мужчины погибают практически в 4 раза чаще, чем женщины [1, 2]. По силе тока различают два вида электроожога: первая группа – это ожоги, полученные током до 1000 вольт (низковольтные) и высоковольтные – больше 1000 вольт. Особую опасность представляют высоковольтные поражения, которые отличаются глубоким повреждением структур тканей и параллельно возникающими системными отклонениями (сердечно-сосудистая, центральная нервная системы и т.д.) [3, 4].

Известно, что электрическая энергия, проходя по тканям организма, встречает на своем пути сопротивление и переходит, согласно закону Джоуля, в тепловую, образуя ожоговые поверхности различной локализации и глубины в местах входа





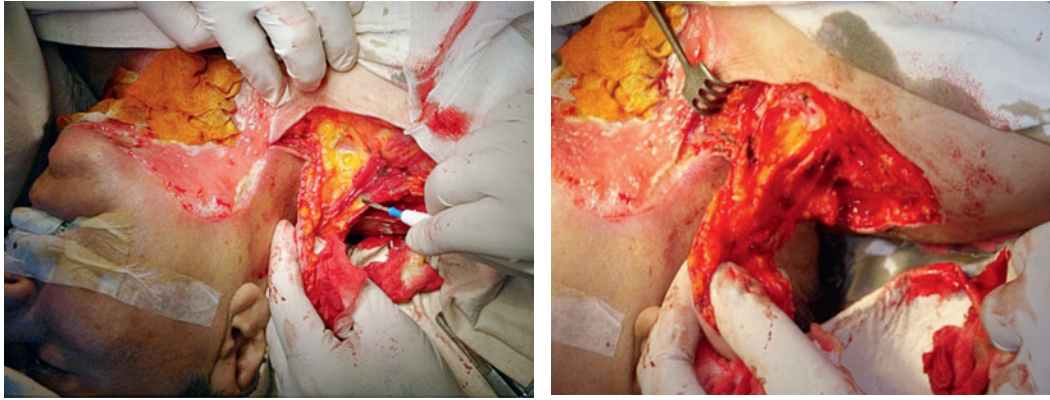


Рис. 2, 3. Выкраивание двух листовочно-мышечного лоскута на основе *tusma*.

Fig. 2, 3. Cutting out two sheets of musculocutaneous flap based on *m. Platysma*.

день является наиболее широко используемым и малоинвазивным методом визуализации ЛС. Принцип метода состоит во введении радиоактивных индикаторов, поглощение которых происходит поверхностной лимфатической сетью, с дальнейшим скоплением в лимфоузлах, к которым исходит ток лимфы от места укола, и обнаружении последних с помощью внешних детекторов излучения [17]. Высвечивание контраста происходит на плоском метакрилатовом экране, пропитанном  $^{99m}\text{Tc}$ -натрия пертехнетатом (Россия), расположенном сзади пациента.

В ходе операции дизайн лоскутов позволил вовлечь с левой стороны один выявленный узел, справа – 2 узла. После выкраивания и мобилизации (рис. 2, 3) кожно-мышечных лоскутов на сегментарных питающих ножках выполнено их перемещение и ротация на  $170^\circ$ , с полным закрытием дефекта без натяжения (рис. 4, 5). Одновременно была выполнена ампутация правой стопы на уровне нижней трети голени. Ближайший операционный период протекал гладко, кожные швы сняты на 10–12-е сутки после операции, лоскуты прижились на 100%. Отдаленный результат через 3 и 12 месяцев после операции – полностью восстановлен полноценный, многокомпонентный покров в области дефекта (рис. 6, 7).

## Результаты

Через год после операции с согласия пациентки проведено исследование ЛС головы и шеи методом лимфосцинтиграфии.

Предварительно в теменной области по средней линии подкожно были произведены две инъекции по 0,2 мл маркера  $^{99m}\text{Tc}$ -технеций –  $^{99m}\text{Tc}$  (Технефит, ООО «Диамед», Россия) с суммарной активностью введенного препарата в 74 МБк. Через 120 минут после инъекции пациентка была помещена в гамма-камеру (E-Cam; Siemens Healthcare), где был зарегистрирован отток лимфы от места укола и ее дальнейшее скопление в регионарных лимфоузлах шеи с правой стороны (рис. 8 а), слева – ток лимфы к шейному отделу отсутствовал и свечение наблюдалось только в затылочных лимфоузлах (рис. 8 б).

## Обсуждение

Полученные данные лимфосцинтиграфии могут косвенно указывать на вероятность выживаемости пересаженных лоскутов и использованы в последующих научных исследованиях. С целью сохранения лимфоузлов и дальнейшего восстановления лимфоотока местные кожно-мышечные лоскуты позволяют сохранить структуры ЛС и максимально подходят для закрытия дефектов передней поверхности шеи, т.к. дермальные лимфатические узлы расположены глубже поверхностной фасции, а их основные протоки – над ней [18]. При диссекции в более поверхностных слоях могут быть повреждены не только местные лимфатические протоки и узлы, но и регионарные узлы могут оказаться вне блока пересаживаемых тканей, тем самым снижая вероятность более раннего восстановления оттока лимфы и приживления лоскутов.

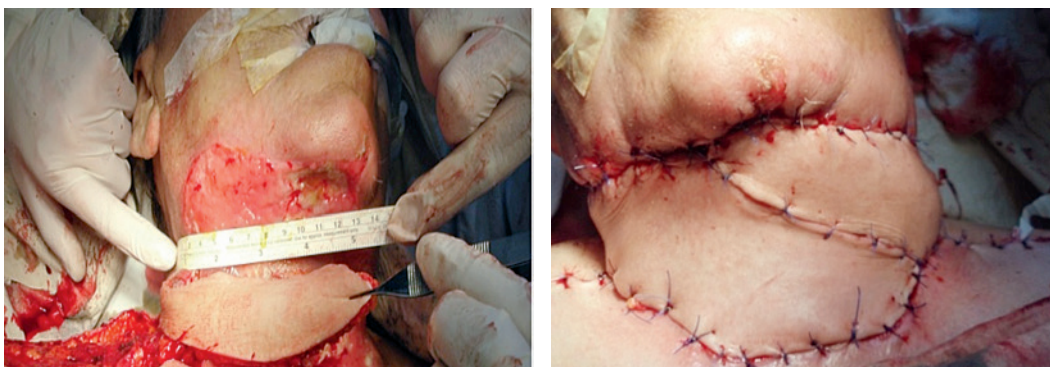


Рис. 4, 5. Перемещение и ротация встречных кожно-мышечных лоскутов на  $160\text{--}170^\circ$  с полным закрытием дефекта без натяжения.

Fig. 4, 5. Movement and rotation of the opposing musculocutaneous flaps at  $160\text{--}170^\circ$  with full closure of the defect without tension.

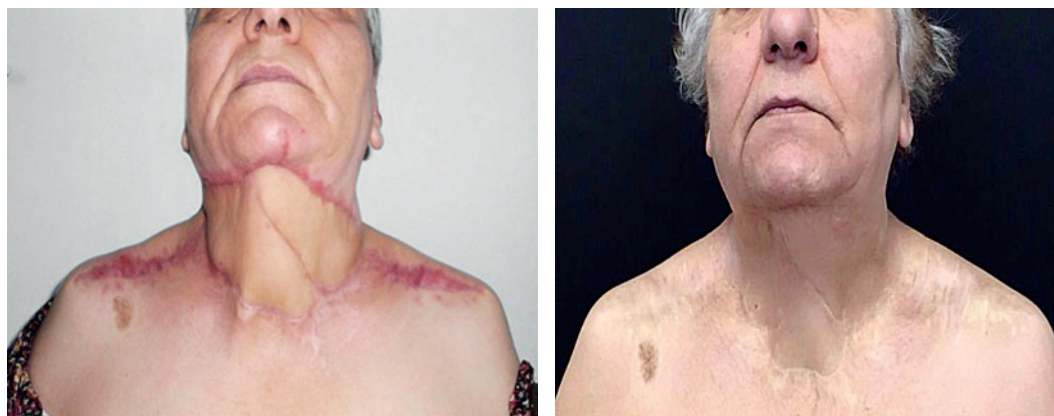

Рис. 6, 7. Внешний вид пациентки через 3 и 12 месяцев (слева направо соответственно).

Fig. 6, 7. Patient's view at 3 and 12 months.

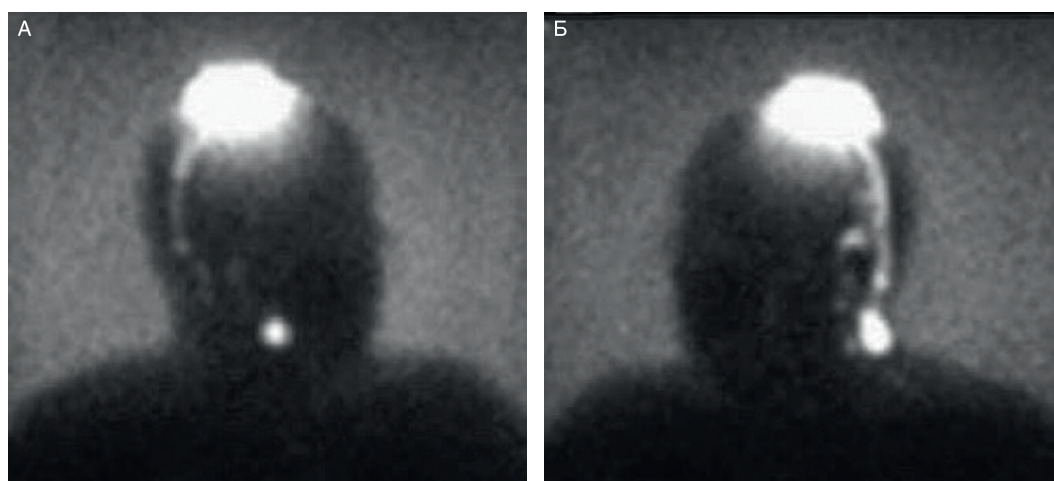


Рис. 8. Лимфосцинтиграфия маркером  $^{99}\text{Tc}$ .

а) справа — отток и скопление маркера в области пересаженного лоскута; б) слева — скопление маркера в области лоскута отсутствует.

Fig. 8. Lymphoscintigraphy with marked  $^{99}\text{Tc}$ . a) Right — outflow and accumulation of the marker in the area of the graft; b) left — no marker in graft zone..

## Заключение

Электротравма приводит к жизненно опасным последствиям. В случае спасения пациента в первые сутки и далее наступают отсроченные осложнения, которые требуют применения технологичной пластической хирургии по их устранению. Особую сложность представляют дефекты тканей головы и шеи в связи с особенностями анатомии и функций. Интересным решением для полноценной реконструкции тканей шеи является использование собственных тканей в виде кожно-фасциальных лоскутов с включением ЛС — узлов и капилляров. Представленный случай указывает на целесообразность изучения особенностей ЛС до и после операции — с целью лучшего представления лимфоангиогенеза перемещенных тканей и их комплексов в сложных нестандартных клинических ситуациях, для прогнозирования и улучшения функциональных и эстетических результатов при восстановительных операциях.

## ЛИТЕРАТУРА/REFERENCES

1. Кочин О.В. Электротравма. Медицина неотложных состояний. Избранные клинические лекции. 2012;4:365–379. Kochin O.V.

- Electrical injury. Emergency medicine. Selected clinical lectures. 2012;4: 365–379.
- Кузин М.И., Сологуб В.К., Юденич В.В. Ожоговая болезнь. М.: Медицина. 1982. 158 с. Kuzin MI, Sologub V.K., Yudenich V.V. Burn disease. M.: Medicine. 1982. 158 p.
  - Mirmohammadi S.J., Mehrparvar A.H., Kazemeini K. et al. Epidemiologic characteristics of occupational burns in Yazd, Iran. *Int. J. Prev. Med.* 2013;4(6):723–727.
  - Kumar S., Ali W., Verma A.K. et al. Epidemiology and mortality of burns in the Lucknow Region, India — a 5 year study. *Burns.* 2013;39(8): 1599–1605.
  - Выренков Ю.Е., Москаленко В.И., Москаленко В.В., Шишло В.К., Круглова И.С. Роль лимфатической системы в патогенезе воспалительных процессов. Методы лимфатической терапии. *Вестник лимфологии.* 2014;2:4–10. Vyrenkov Yu.E., Moskalenko V.I., Moskalenko V.V., Shishlo V.K., Kruglova I.S. The role of the lymphatic system in the pathogenesis of inflammatory processes. *Methods of lymphatic therapy. Herald of lymphology.* 2014; 2:4–10.
  - Сапин М.Р. Лимфатическая система и ее роль в иммунных процессах. *Морфология.* 2007;131(1):18–22. Sapin M.R. Lymphatic system and its role in immune processes. *Morphology.* 2007;131(1):18–22.

7. Pan W.-R., Suami H., Corlett R.J., Ashton M.W. *Lymphatic drainage of the nasal fossae and nasopharynx: preliminary anatomical and radiological study with clinical implications. HEAD & NECK. Doi 10.1002/hed January 2009;52–58.*
8. Петренко В.М. *Лимфатическая система: определение. Успехи современного естествознания. 2011;3:23–27. Petrenko V.M. Lymphatic system: definition. Successes of modern natural science. 2011;3:23–27.*
9. Rockson S.G. *The unique biology of lymphatic edema. Lymphat. Res. Biol. 2009;7:97–100.*
10. Becker C., Vasile J.V., Levine J.L., Batista B.N., Studinger R.M., Chen C.M., Riquet M. *Microlymphatic Surgery for the Treatment of Iatrogenic Lymphedema. Clin. Plastic. Surg. 2012;39:385–39.*
11. Cheng M.H., Huang J.J., Wu C.W. et al. *The mechanism of vascularized lymph node transfer for lymphedema: Natural lymphaticovenous drainage. Plast. Reconstr. Surg. 2014;133:192e–198e.*
12. Кум Е., Seo D.K., Hur G.Y., Lee J.W. *Pidemiology of electrical injury: differences between low – and high-voltage electrical injuries during a 7-year study period in south Korea. D. Scandinavian J. Surg. 2014;1–7:124–126.*
13. Rahul K. Thakkur Shrey R. Pandya *Posterosuperiorly Based Platysmal Myocutaneous Flap: The Underutilized Reconstructive Option J. Maxillofac. Oral. Surg. 2015;14(2):476–480.*
14. Koch W.A. *The Platysma myocutaneous flap: under used alternative for head and neck reconstruction. Laryngoscope. 2002;112:1204–1208.*
15. Lazaridis N., Dimitrakopoulos I., Zouloumis L. *The superiorly based platysma flap for oral reconstruction in conjunction with neck dissection:a case series. J. Oral. Maxillofac. Surg. 2007;65: 895–900.*
16. Puxeddu R., Dennis S., Ferreli C., Caldera S., Brennan P.A. *Platysma myocutaneous flap for reconstruction of skin defects in the head and neck. Br. J. Oral. Maxillofac. Surg. 2008;46:383–386.*
17. Tregnaghi A., De Candia A., Calderone M. et al. *Ultrasonographic evaluation of superficial lymph node metastases in melanoma. Eur. J. Radiol. 1997;24:216–221.*
18. Szuba A., Strauss W., Sirsakar S.P. et al. *Quantitative radionuclide lymphoscintigraphy predicts outcome of manual lymphatic therapy in breast cancer-related lymphedema of the upper extremity. Nuclear Medicine Communications 2002;23:1171–1175.*

#### Рецензия на статью

«УСТРАНЕНИЕ ОБШИРНОГО ДЕФЕКТА ШЕИ ВСЛЕДСТВИЕ ЭЛЕКТРОТРАВМЫ» – И.В. Решетов, К.А. Петросян, П.А. Антонян

Статья основана на анализе клинического наблюдения больной 68 лет с обширным глубоким дефектом передней поверхности шеи, перенесшей травму вольтовой дугой высокого напряжения. Устранение дефекта выполнено двумя встречными перемещенными кожно-мышечными лоскутами с включенными в их состав регионарными лимфоузлами. На основании данных лимфосцинтиграфии авторы затрагивают вопрос целесообразности изучения лимфатической системы с целью представлений лимфоангиогенеза. Статья актуальна. Имеет научное и практическое значение.



## ВЛИЯНИЕ АНТИАГРЕГАНТА ТРЕНТАЛ И АНТИГИПОКСАНТА ГИПОКСЕН НА РЕПАРАТИВНЫЙ ГИСТОГЕНЕЗ У ПАЦИЕНТОВ С АТРОФИЕЙ АЛЬВЕОЛЯРНОГО ОТРОСТКА ЧЕЛЮСТИ

### INFLUENCE OF ANTI-AGGREGANT TRENTAL AND ANTI-HYPOXANT HYPOXEN ON REPARATIVE HISTOGENESIS IN PATIENTS WITH ATROPHY OF ALVEOLAR PROCESS

Д.Ю. Мадай, А.Г. Тавакал

Кафедра челюстно-лицевой хирургии и хирургической стоматологии, факультет стоматологии и медицинских технологий, Санкт-Петербургский государственный университет, Санкт-Петербург  
Контакты: Тавакал Абубакер Гудусович – e-mail: aboubaker\_tavakal1987@yahoo.com

*D.Yu.Madaj, A.G.Tavakal*

*St.Petersburg state university, faculty of dentistry and medical technologies, department of maxillo-facial surgery and surgical dentistry  
Contacts: Abubaker Tavakal – e-mail: aboubaker\_tavakal1987@yahoo.com*

Многие стоматологи-хирурги и челюстно-лицевые хирурги считают, что если атрофия альвеолярного отростка челюсти составляет больше 6–8 мм, то для восстановления такого дефекта (независимо от аллогенного или аутогенного происхождения костного материала) необходимо использовать блок костной ткани, а использование костной ткани в виде гранул бесполезно. В статье обсуждается влияние антиагреганта – Трентал и антигипоксанта – Гипоксен в комплексном лечении атрофии и дефекта альвеолярного отростка челюсти с высотой больше 8 мм, и приводятся клинические случаи пациентов, в комплексном лечении которых было показано применение препаратов Трентал и Гипоксен. Приведенные клинические примеры подтверждают высокую эффективность препаратов в комплексном лечении.

**Ключевые слова:** антиагрегант Трентал, антигипоксанта Гипоксен, атрофия (резорбция), альвеолярный отросток, аллогенные костные гранулы.

#### ABSTRACT

*Many dentists and maxillofacial surgeons believe that if the atrophy focus in the alveolar process of the jaw has more than 6-8 mm, then the restoration of such a defect (regardless of the allogenic or autogenous origin of bone material) necessarily needs to use a block of bone tissue, while the granulated bone tissue application is useless. The article discusses the effect of anti-aggregant Trental and anti-hypoxantum Hypoxen in the complex treatment of atrophy and defects of the alveolar process of the jaw with a height of more than 8 mm; clinical cases of patients whose combined treatment demonstrated the use of drugs Trental and Hypoxen were also presented. The clinical examples confirm high efficiency of those drugs in complex treatment.*

**Key words:** Anti-aggregant Trental, anti-hypoxant Hypoxen, atrophy (resorption), alveolar process, allogenic bone granules.

## Введение

У каждого человека, обладающего или не обладающего зубами, и имеющего денальный имплантат, с возрастом происходит незначительная физиологическая резорбция костных тканей альвеолярного отростка, но этот процесс начинается примерно в 30–35 лет.

Целью данного исследования являлось повышение качества лечения пациентов с дефектом и резорбцией костной ткани альвеолярного отростка верхней челюсти (АОВЧ), а также оценка влияния антиагреганта Трентал и антигипоксанта Гипоксен на репаративный гистогенез у лиц с атрофией альвеолярного отростка челюсти.

Атрофия (от греч. а – без и trophe – пища) – потеря отдельным органом жизнеспособности и уменьшение его в размере, что возникает как в результате наследственных причин,

так и вследствие длительного бездеятельного состояния организма, недостаточности питания, действия повреждающих факторов.

Удаление зубов является одной из частых причин развития дефекта кости челюстей. Как правило, это связано, с одной стороны, с распространенностью кариеса зубов и его осложнений, с другой – с заболеваниями пародонта. Величина дефекта челюстных сегментов усугубляется наличием патологических факторов около верхушечных деструктивных очагов и маргинальной резорбцией кости при поражении пародонта. Так, после удаления зубов на верхней челюсти из-за хронических деструктивных очагов возникает разрушение и истончение кости альвеолярного отростка или альвеолярной части, а часто и тела челюстей на 75%.

В связи с сопутствующими заболеваниями (диабет, заболевания щитовидной железы, костей и др.) атрофия кости может

усугубляться. Помимо этого в пожилом и старческом возрасте атрофия кости челюстей развивается более интенсивно. В связи с этим актуальна пластика альвеолы, наращивание кости альвеолярной дуги для профилактики атрофии и при зубной имплантации.

После удаления зубов атрофия альвеолярного отростка челюсти зависит от индивидуальных особенностей пациента, а также от характера оперативного вмешательства. Зона склерозирования и убыль кости в челюстном сегменте увеличивается при травматичном удалении зуба или зубов, особенно при выпиливании корней.

Атрофические процессы кости наиболее выражены в первые 3 месяца после удаления зуба или зубов. На верхней челюсти, относящейся к плоским костям, скорость резорбции кости в 3–4 раза выше, чем на нижней. Причем наибольшей атрофии подвергается вестибулярная часть кости верхней челюсти. Удаление зуба или зубов ведет к изменениям не только количества, но и качества кости.

В случаях удаления ретинированного зуба, особенно ретинированного клыка, образуется резорбция и дефект кости более значительных размеров. Это зависит, с одной стороны, от расположения ретинированного зуба, с другой – от отсутствия доступа к зубу. В таких случаях дефект АОВЧ или альвеолярной части нижней челюсти бывает значительным.

Устранение атрофированного участка альвеолярного отростка перед дентальной имплантацией является одной из сложнейших задач дентальной имплантологии. До начала операции перед врачом – челюстно-лицевым хирургом и хирургом-имплантологом стоят следующие задачи: проведение малоинвазивной операции, восстановление эстетики, увеличение объема костей с учетом качественного проведения дальнейших этапов установки дентального имплантата и протезирования.

В современной литературе существует много работ, посвященных сравнительному изучению влияния различных по составу, происхождению и свойствам костнопластических материалов, влияющих на динамику остеогенеза и заживление костных ран (С.Ю. Иванов и соавт., 1999; Н.В. Шишкова, 2005), а также разные хирургические протоколы для восстановления атрофии альвеолярного отростка.

Планирование лечения пациентов с резорбцией костной ткани альвеолярного отростка затруднено из-за отсутствия единых взглядов и рекомендаций. Поэтому результаты лечения не всегда стабильны. Однако и сегодня в дентальной имплантологии проблема выбора методов и материалов для сохранения и увеличения объема утраченной костной ткани перед дентальной имплантацией, а также профилактики является актуальной и требует дальнейшего изучения.

## Материал и методы

В основу данной работы положены клинические наблюдения за пациентами, которые были оперированы в клинике ООО «Центр имплантологии и стоматологии Интан» и ООО Клиника стоматологии «Апекс» в период с 2014 по 2016 г.

Нами обследованы и прооперированы 10 пациентов с дефектом и атрофией АОВЧ. Все отобранные для исследования пациенты имели компенсированные заболевания либо были соматически здоровы, что подтверждалось данными анамнеза и заключениями специалистов. Фармакотерапия в до- и послеоперационном периодах для всех пациентов была идентичной, но помимо антибактериальных и десенсибилизирующих препа-

ратов также назначались антиагрегант Трентал и антигипоксант Гипоксен.

При выполнении работы применяли общепринятые стоматологические методы обследования больного (жалобы, внешний осмотр челюстно-лицевой области и полости рта, стоматологический анамнез, инструментальные исследования лица, зубов, челюстей), рентгенографическое исследование в виде прицельного рентгена и компьютерной томографии (КТ). Применяли костнозамещающие алогенные и аутогенные материалы. Использовали самонарезающий винт (титан) 1,2x12 мм.

Метод реопародонтографии выявляет нарушения в системе микроциркуляции в области атрофии костной ткани альвеолярного отростка пациентов. В микроциркуляторном русле пародонта отмечают снижение показателя тонуса сосудов, индексов периферического сопротивления и эластичности сосудов.

Изменения микроциркуляции занимают одно из ведущих мест в нарушениях гемостаза организма человека (Чернух А.М., Александров П.А., Алексеев О.С., 1975; Киричук В.Ф., 2002, 2005). Роль гемореологических расстройств хорошо известна в патогенезе микроциркуляторных нарушений (Schmid-Schonbein H., 1988). В то же время в зоне микроциркуляции тесным образом проявляется связь процессов свертывания крови с ее реологическими свойствами (Кондратьев А.С., Михайлова И.А., Петрищев Н.Н., 1990).

Костный трансплантат для восстановления альвеолярного отростка челюстей получает 30% питания от ближайшей от костного дефекта кости и 70% – от мягких тканей вокруг трансплантата (Хэм А., Корман Д., Гистология, 1983). Благодаря функциям крови происходит остеоинтеграция и заживление трансплантата, и с этой целью мы назначаем антиагрегант Трентал и антигипоксант Гипоксен в комплексном лечении атрофии альвеолярного отростка челюсти.

Несмотря на огромный арсенал современных лекарственных препаратов и методов хирургического лечения, уменьшения числа лиц с атрофией альвеолярного отростка вследствие неправильного лечения не отмечается.

Особый интерес представляет разработка и внедрение в клиническую практику высокоэффективных препаратов комбинированного действия с минимальными побочными эффектами, действующих на различные звенья патогенеза и позволяющих сократить традиционные сроки терапии и достигнуть наилучшего результата. С учетом особенностей патогенеза атрофии альвеолярного отростка, привлекают внимание лекарственные средства, относящиеся к классу антигипоксантов и антиоксидантов. Они показаны в составе комплексной терапии при лечении атрофии альвеолярного отростка в условиях тканевой гипоксии, которая препятствует регенерации тканей и повышает риск образования воспаления в данной области.

Учитывая вышеизложенное, можно предположить, что эти препараты будут оказывать благоприятное действие на все этапы лечения атрофии альвеолярного отростка челюсти.

## Результаты исследования

Новая методика и протокол лечения атрофии АОВЧ представлены на примерах из личной практики.

### Клинический случай 1

**Пациент А.** 33 года обратился с жалобами на эстетическую недостаточность улыбки и дискомфортные ощущения в области 1.3 зуба, которые появились 2 недели назад. При осмотре полости рта выявлено: персистенция 5.4 зуба; 1.3 зуб в поло-

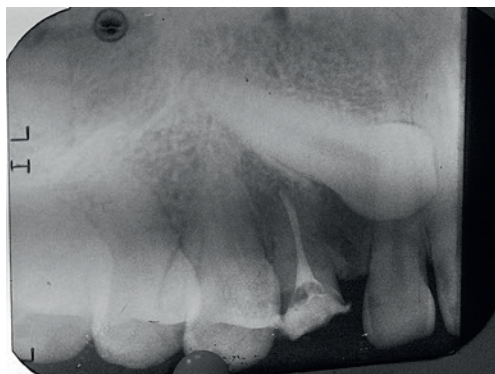


Рис. 1. Прицельный рентген 1.3 зуба до его удаления.

*Fig. 1. Spot filming of 1.3 tooth before its removal.*

сти рта не визуализируется. Со слов больного, 5.4 зуб ранее был лечен по причине пульпита, а по поводу ретинированного 1.3 зуба пациент проходил консультацию у нескольких врачей-ортодонтов и не получил удовлетворительного ответа.

На прицельной рентгенограмме и ортопантограмме визуализируется ретенция 1.3 зуба и полугоризонтальное положение зуба с небной стороны (рис. 1).

По данным анамнеза и на основании клинико-рентгенологических данных поставлен диагноз: Ретенция 1.3 зуба и персистенция 5.4 зуба.

С пациентом проведена беседа о необходимости удаления 5.4 и 1.3 зубов, восстановления послеоперационного костного дефекта остеопластическим методом с использованием аллогенных остеопластических материалов (гранулы «Лиопласт» с аутогенной костной крошкой) и через 6 месяцев проведения операции по поводу дентальной имплантации. Пациент не дал согласия на остеопластику и дентальную имплантацию.

План лечения: удаление 5.4 и 1.3 зубов.

Операция: под местной инфильтрационной анестезией Sol. Ultracaini D-S forte выполнен разрез слизистой оболочки с небной стороны в области 1.3 зуба с целью создания доступа к удалению зуба (рис. 2). Удаление 5.4 и 1.3 зубов, ревизия раны, гемостаз и наложение швов (рис. 3, 4).

Спустя 1,5 года пациент обратился с целью восстановления 1.3 зуба методом дентальной имплантации. По клинико-рентгенологических признакам (КТ) выявлен толстый биотип десны и выраженная вертикальная и горизонтальная атрофия костной ткани АОВЧ шириной 11 мм и высотой 12 мм в области удаленного 1.3 зуба.

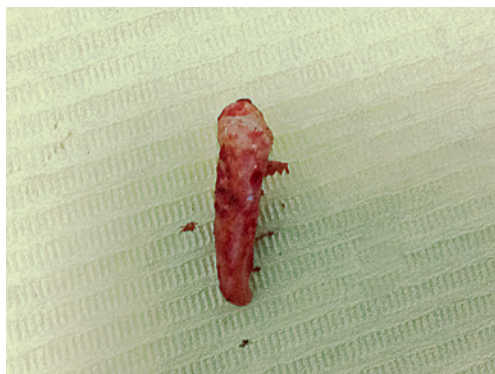

Рис. 3. Удаленный ретинированный 1.3 зуб.

*Fig. 3. Removed retouched 1.3 tooth.*

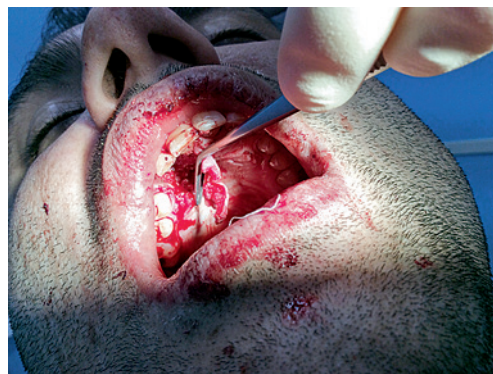

Рис. 2. Создание операционного доступа к удалению 1.3 зуба.

*Fig. 2. Making operation access to 1.3 tooth.*

С пациентом проведена беседа о необходимости операции по восстановлению атрофии костной ткани АОВЧ перед дентальной имплантацией с использованием аллогенных остеопластических материалов (гранулы «Лиопласт» с аутогенной костной крошкой) и применением лекарственных препаратов.

План лечения:

1. Костная пластика АОВЧ в области удаленного 1.3 зуба с применением аллогенных и аутогенных костных материалов, резервируемой мембраны и фиксирующих микровинтов.
2. Через 6 месяцев удаление фиксирующих микровинтов в области проведенной операции и установка внутрикостного винтового имплантата в зону реконструкции через 4 месяца. Установка формирователя десневой манжетки.

Остеопластика проводилась по разработанному нами протоколу. Под внутривенной седацией с местной инфильтрационной анестезией Sol. Ultracaini D-S-forте проводится горизонтальный разрез слизистой оболочки и надкостницы по вершине альвеолярного гребня и 2 вертикальных разреза слизистой оболочки с вестибулярной стороны. Отслаивается слизисто-надкостничный лоскут (СНЛ). С помощью сверла (нерж. сталь) диаметром 1,2 перфорируется кортикальная пластинка в подлежащей операции области в нескольких местах. Берется аутокостная стружка из кости в пределах операционного поля с помощью костного скребка. Посредине альвеолярного отростка устанавливается самонарезающий винт (титан) 1,2x12 мм в вертикальном положении (рис. 6). Накладывается аутогенная костная стружка с аллогенными остеопластическими материалами (гранулы «Лиопласт») в соотношении 1:4. С целью предупреждения миграции костных материалов и создания

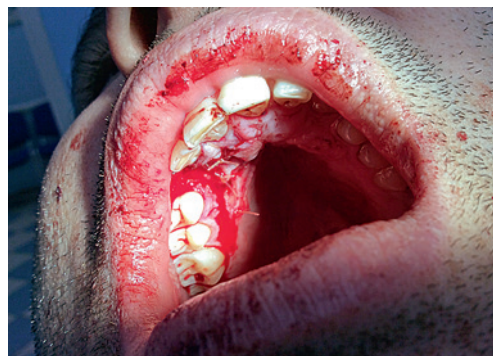

Рис. 4. Наложение швов.

*Fog. 4. Suturing.*



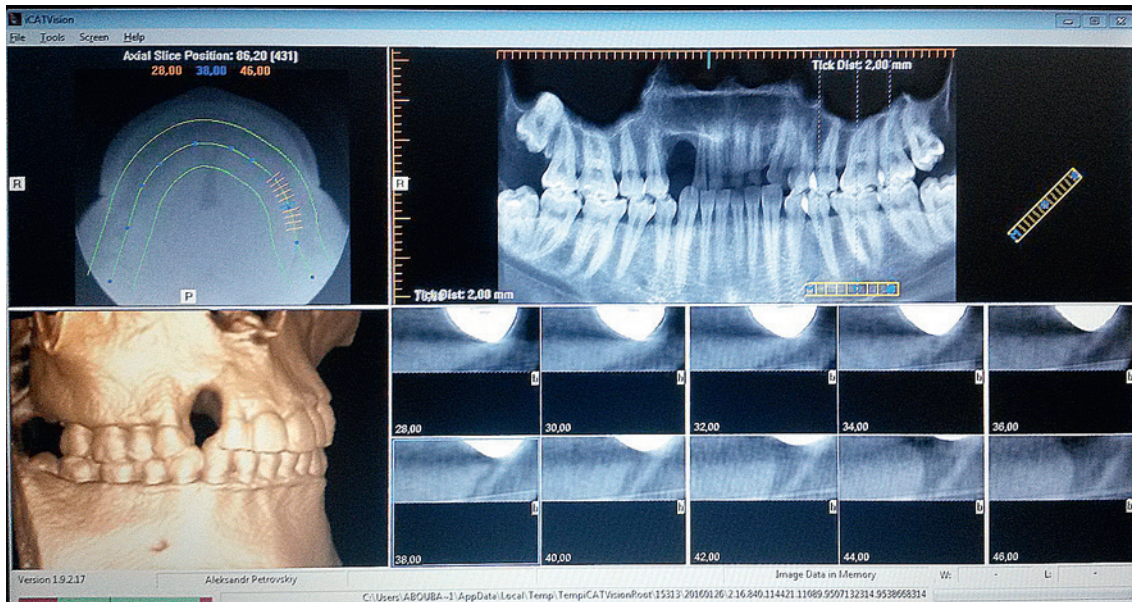


Рис. 5. КТ через 1,5 года после удаления 1.3 зуба.

*Fig. 5. CT scans at 1,5 year after 1.3 tooth removal.*

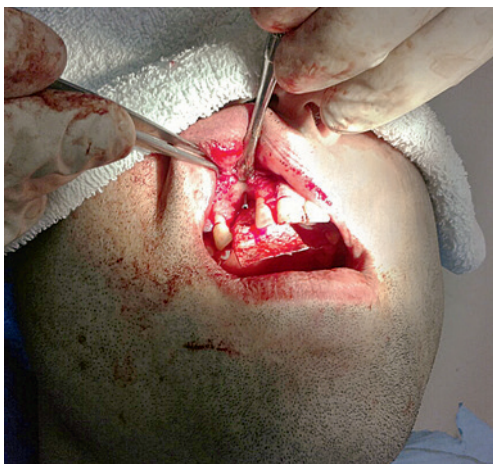

Рис. 6. Установка винта .

*Fig. 6. Screw placement.*

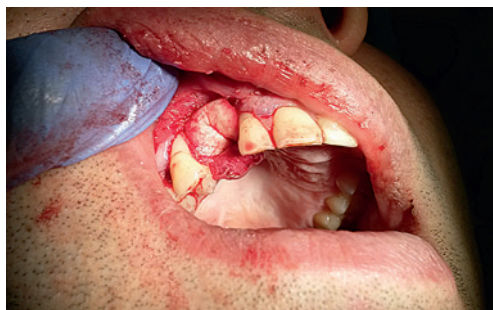

Рис. 7. Наложение аутогенной костной стружки с аллогенными остеопластическими материалами (гранулы «Лиопласт») в соотношении 1:4 в образовавшееся пространство и покрытие его резорбируемой мембраной (ТМО).

*Fig. 7. Imposition of autogenous bone shavings with allogenic osteoplastic materials (granules «Lioplast») in a ratio of 1: 4 into the formed space and coating it with a resorbtable membrane (TMO).*

формы альвеолярного гребня сверху на костные трансплантаты накладывается аллогенная резорбируемая мембрана (ТМО – твердая мозговая оболочка), которая фиксируется самонарезающимися винтами (титан) 1,2х4 мм (рис. 7). Мобилизация СНЛ, возвращение назад трансплантата и фиксирование шовным материалом пролен 5.0 (рис. 8, 9).

В плане подготовки к операции и после операции помимо обезболивающих, антибактериальных и антигистаминных препаратов широкого действия была назначена следующая терапия: Трентал 400 мг по 1 таблетке 2 раза в сутки во время или сразу после приема пищи с достаточным количеством воды, в течение 1–2 недель до операции и 1 недели после операции. (Производитель: Авентис Фарма Лтд., Индия 54/А Матурадас Васанджи Роуд, Андхери (Е), Мумбай – 400093). Гипоксен 250 мг по 1 капсуле 3 раза в сутки во время или сразу после приема пищи с достаточным количеством воды, в течение 1 недели до операции и 1 недели после операции (Производитель: ЗАО «Корпорация ОЛИФЕН», Россия.)

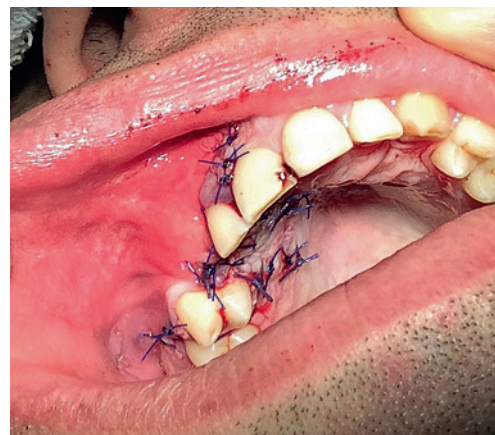

Рис. 8. Наложение швов .

*Fig. 8. Suturing.*



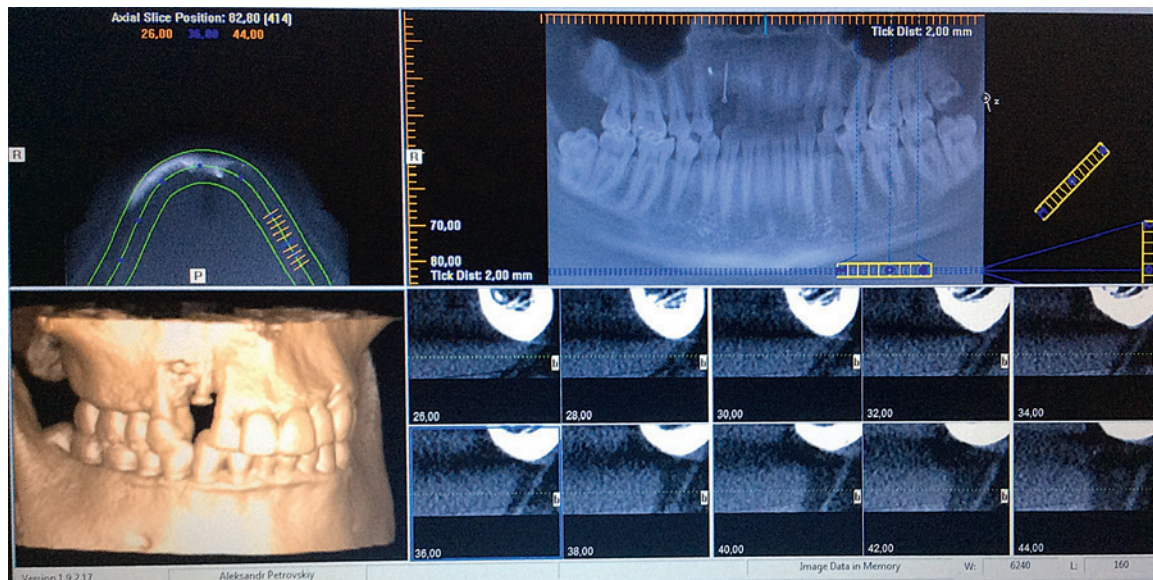


Рис. 9. КТ пациента спустя 6 месяцев после операции по восстановлению АОВЧ в области 1.3 зуба.

Fig. 9. CT scans at 6 months after surgical restoration of maxilla in 1.3 tooth area.

Через 6 месяцев после костной пластики пациенту выполнена дентальная имплантация (alpha-bio 3.75x11.5). С целью профилактики маргинальной резорбции костной ткани около дентального имплантата и с учетом прикуса вокруг шейки имплантата наложено небольшое количество аллогенных остеопластических материалов (гранулы «Лиопласт») (рис. 10–12).

**Клинический случай 2**

**Пациент В.** обратился с жалобами на боль и дискомфортное ощущение в области 1.2 зуба. Из анамнеза выяснено, что 1.2 зуб был лечен 2 года назад по причине пульпита. При осмотре полости рта отмечается большая пломба в 1.2 зубе и горизонтальная перкуссия этого зуба слегка болезненна. На прицельной рентгенограмме пациента в области проекции верхушки корня 1.2 зуба отмечается затемнение костной ткани с четкими контурами и размером 1,5 мм (рис. 13). Составлен план лечения, с которым пациент ознакомлен, получено его согласие на операцию удаления зуба и проведение остеопластики.

Составлен план лечения:

- Удаление зуба и цистэктомия.
- Костная пластика с применением остеопластических материалов.

Операция под внутривенной седацией с местной инфильтрационной анестезией Sol. Ultracaini D-S-forте. Произведено 2 вертикальных разреза слизистой оболочки с вестибулярной стороны в области 1.2 зуба, отслаивается СНЛ, удаляется зуб с кистой (рис. 14), производится медицинская обработка образовавшего костного дефекта 0,05% антисептическим раствором хлоргексидина.

Взятие аутокостной стружки из кости в пределах операционного поля с помощью костного скребка и наложение аутогенной костной стружки с аллогенными остеопластическими материалами (гранулы «Лиопласт») в соотношении 1:4 в образовавшийся костный дефект (рис. 15). Мобилизация СНЛ, возвращение его на место и фиксирование шовным материалом ПГА 4.0. На рентгенограмме отмечается образование новых костных клеток в области 1.2 зуба.

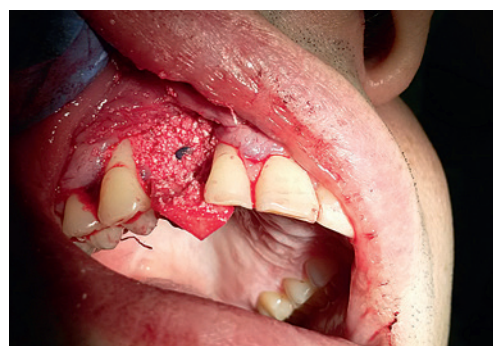

Рис. 10. Установка имплантата и наложением небольшого количества остеопластических материалов.

Fig. 10. Implant setting with osteoplastic materials placement.

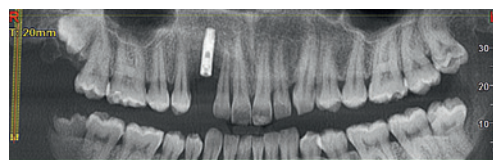


Рис. 11. КТ пациента А. через 3 месяца после установки имплантата.

Fig. 11. CT scans of patient A at 3 months after implant placement.

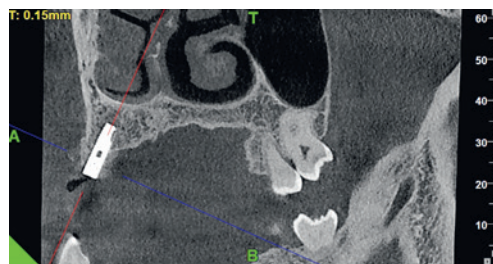


Рис. 12. Сагиттальный срез на КТ пациента А. через 3 месяца после установки имплантата.

Fig. 12. Sagittal CT scan of patient A. At 3 months after implant placement.

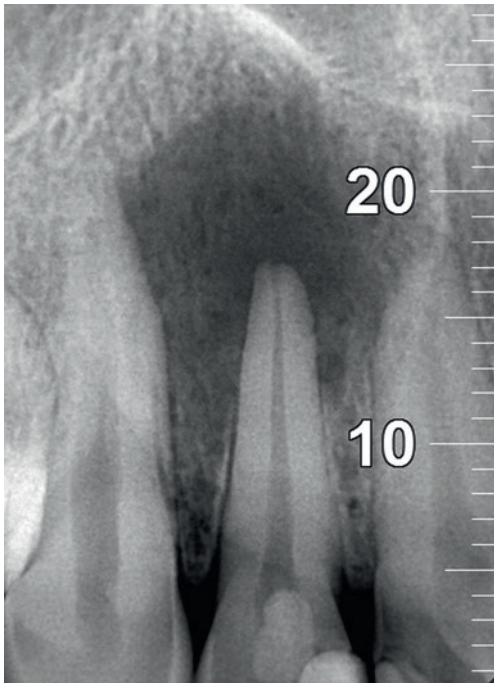


Рис. 13. На прицельной дооперационной рентгенограмме отмечается радикулярная киста в области 1.2 зуба.

*Fig. 13. On the spot preoperative radiograph, there is a radicular cyst in the region of 1.2 tooth*

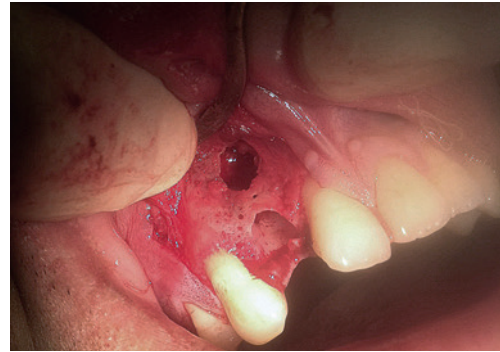


Рис. 14. Удален 1.2 зуб и радикулярная киста.

*Fig. 14. Tooth 1.2 and radicular cyst removed.*

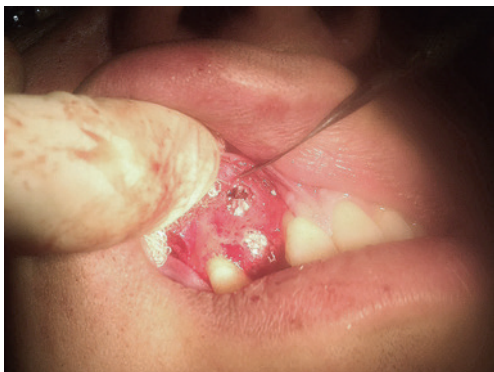

Рис. 15. В костный дефект наложены остеопластические материалы.

*Fig. 15. Osteoplastic materials inserted into bone defect.*

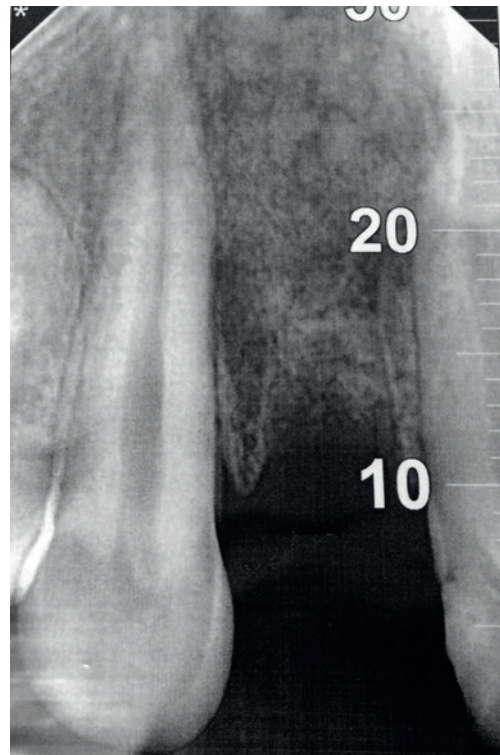


Рис. 16. Рентгенограмма пациента В. через 4 месяца после операции.

*Fig. 16. X-ray of patient B. at 4 months after surgery.*

Пациенту помимо обезболивающих средств, антибактериальных и антигистаминных препаратов широкого действия было назначено следующее лечение: Трентал 400 мг по 1 таблетке 2 раза в сутки во время или сразу после приема пищи с достаточным количеством воды, в течение 1 недели до операции и 1 недели после операции. Гипоксен 250 мг по 1 капсуле 3 раза в сутки во время или сразу после приема пищи с достаточным количеством воды, в течение 1 недели до операции и 1 недели после операции.

## Заключение

Таким образом, применение антиоксидантов и антигипоксантов, по данным исследования, способствует улучшению реологических свойств крови при микроциркуляции, что способствует активному питанию трансплантата и процессу остеогенеза, а также проявля-

ется активацией процессов фагоцитоза в мягких тканях в области проводимой операции, который уменьшает риск образования воспаления. Данный факт в свою очередь может обеспечить усиление регенераторных процессов в поврежденных тканях. С этой целью рекомендуется применять эти препараты в комплексном лечении атрофии альвеолярного отростка челюсти.

## ЛИТЕРАТУРА/REFERENCES

1. Беззубов А.Е. Сравнительная оценка применения костнопластических материалов для замещения дефектов челюстей (клинико-экспериментальное исследование). Дисс.... канд. мед. наук. 2010. *Bezzubov A.E. A comparative evaluation of the use of osteoplastic materials for the replacement of jaw defects (clinical and experimental research). Diss.... cand. med. Sciences. 2010.*



2. Иванов С.Ю., Мураев А.А., Ямуркова Н.Ф. Реконструктивная хирургия альвеолярной кости. М., 2016. С. 9–21. Ivanov S.Yu., Muraev A.A., Yaturkova N.F. Reconstructive surgery of the alveolar bone. M., 2016. P. 9–21.
3. Галиева Э.И. Комплексная профилактика атрофических процессов челюстей после удаления зуба. Дисс.... канд. мед. наук. 1997. Galieva E.I. Complex prevention of atrophic processes of the jaws after tooth extraction. Diss.... cand. med. Sciences. 1997.
4. Барера Г.М., Зорян Е.В., Руководство для практикующих врачей, рациональная фармакотерапия в стоматологии. М., 2006; 164–165, 138–141. Barera G.M., Zoryan E.V., Guidelines for practicing doctors, rational pharmacotherapy in dentistry. M., 2006; 164–165, 138–141.
5. Евгеньевна Я.И. Разработка и внедрение методов увеличения ширины альвеолярного отростка верхней челюстей и альвеолярной части нижней челюстей. Дисс.... канд. мед. наук. 2012. Yevgenyevna Ya.I. Development and introduction of methods for increasing the width of the alveolar process of the upper jaws and the alveolar part of the lower jaws. Diss.... cand. med. Sciences. 2012.
6. Коротких Н. Г., Тобоев Г. В. Применение препарата гипоксен в лечении абсцессов глубоких отделов челюстно-лицевой области. Российский стоматологический журнал. 2009;2:18–20. Korotkikh N.G., Toboyev G.V. The use of the hypoxen drug in the treatment of abscesses in the deep sections of the maxillofacial area. Russian Dental Journal. 2009;2:18–20.
7. Хэм А., Корман Д. Гистология. 1983;3:13–14. Ham A., Corman D. Histology. 1983;3:13–14.
8. Сухов В.Д. Повышение эффективности профилактики ранних послеоперационных осложнений при денальной имплантации. Дисс.... канд. мед. наук. 2013. Sukhov V.D. Increase in the effectiveness of early postoperative complications prevention in dental implantation. Diss.... cand. med. Sciences. 2013.

# ПЕРВЫЙ ОПЫТ ПРИМЕНЕНИЯ НЕПРЕРЫВНОЙ ЭЛЕКТРОМАГНИТНОЙ СТИМУЛЯЦИИ В ЛЕЧЕНИИ ПАЦИЕНТА С ЧАСТИЧНОЙ АТРОФИЕЙ ЗРИТЕЛЬНОГО НЕРВА

## FIRST EXPERIENCE OF CONTINUOUS ELECTROMAGNETIC STIMULATION USE IN THE TREATMENT OF A PATIENT WITH PARTIAL VISUAL NERVE ATROPHY

Д.В. Давыдов<sup>1</sup>, А.Е. Яковлев<sup>2</sup>, Т.Р. Выборная<sup>1</sup>

<sup>1</sup>Кафедра глазных болезней Московского государственного медико-стоматологического университета им. А.И. Евдокимова, Москва

<sup>2</sup>Клиника «МЕДЭЛЕКТ», Москва

Контакты: Давыдов Дмитрий Викторович – e-mail: d-davydov3@yandex.ru

*D.V. Davydov<sup>1</sup>, A.E. Yakovlev<sup>2</sup>, T.R. Vybornaya<sup>1</sup>*

*A.I. Evdokimov's Moscow State Medical and Stomatological University. Department of ophthalmic diseases*

*<sup>2</sup> «MEDELEKT» clinic*

*Contacts: Dmitry Davydov – e-mail: d-davydov3@yandex.ru*

Частичная атрофия зрительного нерва (ЧАЗН) остается на сегодняшний момент одной из основных причин прогрессирующего снижения зрения. В литературе описаны различные методы стимуляции зрительного нерва, направленные на восстановление анатомически целых, но функционально заблокированных нервных волокон [1–6]. Проводились экспериментальные биофизические исследования с целью изучения механизмов воздействия магнитных, электрических полей и лазерного излучения на нервную ткань. Установлено, что электромагнитное поле вызывает уменьшение вязкости липидного слоя мембран, изменяет конформационные свойства молекул мембран, в т.ч. и миелиновых оболочек, повышает чувствительность гемоглобина к атомам кислорода [7, 8]. Описан опыт использования нейромодуляции (хронической электромагнитной стимуляции) при нарушениях мышечного тонуса (болезни Паркинсона, эссенциальном треморе, мышечной дистонии, детском церебральном параличе и т.д.), тяжелых хронических болевых синдромах, невралгиях черепных нервов и целом ряде других заболеваний (Operative Neuromodulation, 2007).

Таким образом, остается актуальным поиск надежного, безопасного, эффективного и экономически менее затратного метода лечения пациентов с ЧАЗН.

Целью данной работы явилась попытка использования метода нейромодуляции (непрерывной электромагнитной стимуляции) в лечении пациента с ЧАЗН.

**Ключевые слова:** частичная атрофия зрительного нерва, нейромодуляция.

### ABSTRACT

*Partial atrophy of the optic nerve (PAON) remains at present one of the main reasons for the progressive decline in vision. The literature describes various methods of the optic nerve stimulation to restore the anatomically intact, but functionally blocked nerve fibers. Experimental biophysical trials were conducted to study the mechanisms of magnetic, electric fields and laser radiation action on nerve tissue. It was established that the electromagnetic field caused a decrease in the viscosity of the lipid membranes layer, changed the conformational properties of membrane molecules, including myelin sheaths, increased the sensitivity of hemoglobin to atomic oxygen. The experience of neuromodulation use (chronic electromagnetic stimulation) was described in disorders of muscle tonus (Parkinson's disease, essential tremor, muscular dystonia, cerebral palsy, etc.), severe chronic pain syndromes, neuralgias of the cranial nerves and a number of other diseases (Operative Neuromodulation, 2007). Thus, it remains relevant to search for a reliable, safe, effective and economically less expensive method of treating patients with PAON.*

*The aim of this work was an attempt to use the method of neuromodulation (continuous electromagnetic stimulation) in the treatment of a patient with PAON.*

**Key words:** partial atrophy of the optic nerve, neuromodulation.

## Материал и методы

Мы разработали оригинальную методику использования нейромодуляции и проанализировали результаты первого клинического применения разработанного метода нейромодуляции

у пациента М. 70 лет с диагнозом ЧАЗН сосудистого генеза обоих глаз. Больному были проведены общеклинические обследования, офтальмологические исследования выполняли до лечения и в различные сроки после проведения курса непрерывной электростимуляции и включали визометрию, компьютерную

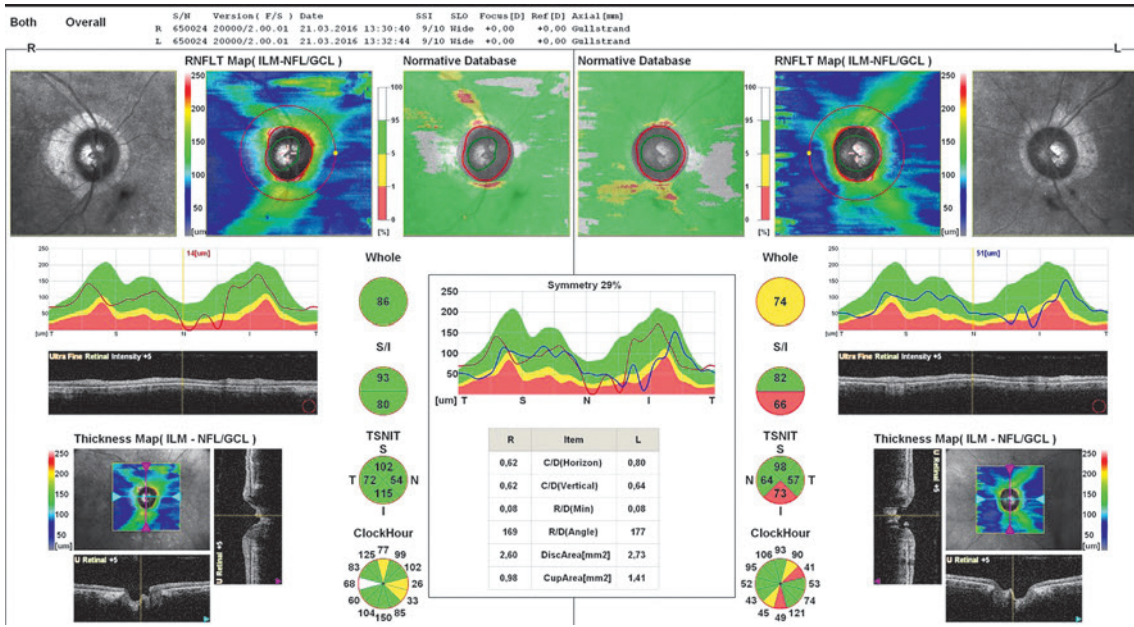


Рис. 1. Оптическая когерентная томография сетчатки пациента М., 70 лет.

Fig. 1. Optical coherent tomography of patient's retina.

периметрию, тонометрию, оптическую когерентную томографию, зрительные вызванные потенциалы (ЗВП). Из анамнеза известно, что зрение у пациента снижалось постепенно, в течение 10 лет. Неоднократно проходил курсы консервативной терапии в условиях офтальмологических стационаров со слабоположительным эффектом, который исчезал через 2–3 недели. Консультирован невропатологом, неврологическая симптоматика отсутствует.

На момент обращения острота зрения на обоих глазах=0,1 (20/200), не поддается коррекции, внутриглазное давление – 21 мм рт.ст. без препаратов. При проведении оптической когерентной томографии перед лечением выявлено истончение слоя нервных волокон, более выраженное на левом глазу (рис. 1).

При проведении компьютерной периметрии по стандартной методике из 189 объектов выявлены абсолютные скотомы – 79 на левом и 73 – на правом глазу (рис. 2).

ЭФИ (ЗВП) проводили на аппарате RETI port Roland consult (Германия). Низкую амплитуду ответа P100 отмечали при выполнении ЭФИ. Для пробной стимуляции зрительного нерва у данного пациента был выбран по его просьбе правый глаз.

Метод непрерывной стимуляции зрительного нерва осуществлялся в два этапа: хирургический, который заключался в имплантации двух цилиндрических 8-точечных электродов к зрительному нерву и в височную область (согласно заявке на Патент РФ № 2016125819 от 28.06.16), и физиотерапевтический, который состоял из непрерывного курса электростимуляции в течение 8 суток.

Имплантацию электродов проводили по следующей технологии: после стандартной антисептической обработки кожи век и височной области в нижненаружном квадранте орбиты на коже маркером отмечали место пункции. Вводили подкожно и ретробульбарно около 2 мл 4% раствора лидокаина; через имеющийся прокол вводили специальную иглу-проводник

с мандреном по направлению к зрительному нерву; извлекали мандрен и проводили в ретробульбарное пространство электрод; под рентгенологическим контролем (рис. 3) добивались расчетного положения электрода в орбите, далее осторожно извлекали иглу-проводник.

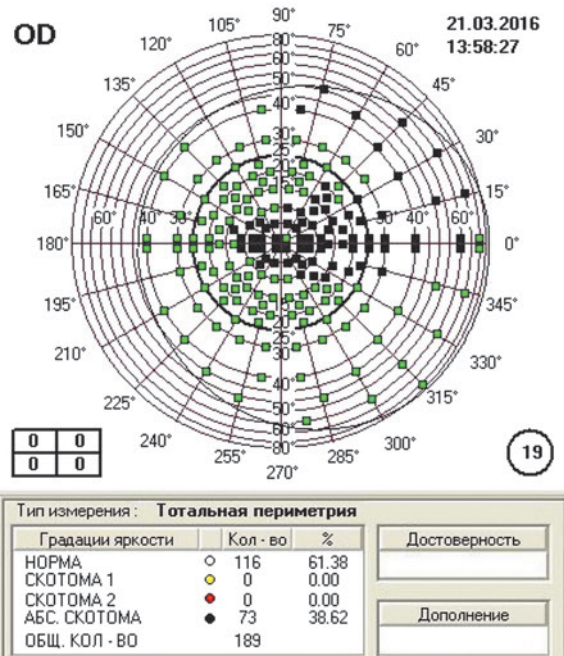


Рис. 2. Пациент М., 70 лет. Компьютерная периметрия правого глаза до лечения.

Fig.2. Patients M., 70 y.o. Computed perimetry of right eye before treatment.



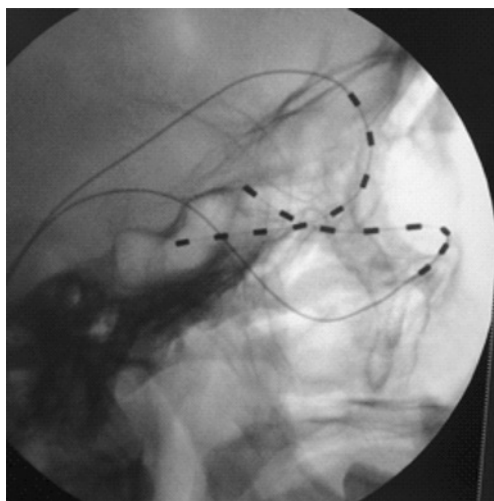


Рис. 3. Пациент М., 70 лет. Рентгенологическая картина положения электродов в орбите и височной области.

Fig. 3. Patient M. X-ray picture of electrodes position in the orbit and temporal region.

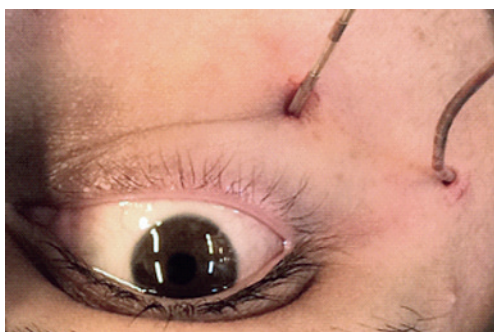


Рис. 4. Пациент М., 70 лет. Общий вид после установки электродов.

Fig. 4. Patients M., view after electrodes insertion.

Аналогичную манипуляцию проводили на коже в височной области соответствующей стороны, имплантировали второй электрод и осторожно извлекали иглу-проводник (рис. 4). Области введения электродов со всех сторон закрывали сте-

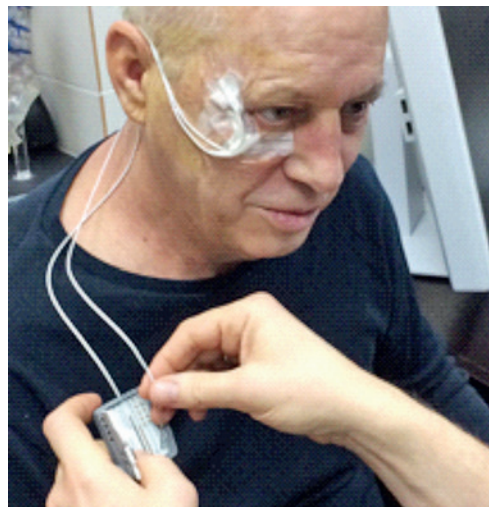


Рис. 5. Подключение электродов к генератору импульсов.

Fig. 5. Connecting the electrodes to the pulse generator.

рильными липкими полосками и оба электрода выводили через заушную область на заднюю поверхность шеи и далее – на спину. Электроды фиксировали к коже стерильными наклейками.

Подсоединяли электроды к генератору импульсов (рис. 5). Активировали микропроцессор, установив оптимальный для пациента режим нейростимуляции. Воздействие осуществлялось биполярным импульсным током. Выбор конкретных параметров воздействия осуществляли совместно с пациентом из пакета режимов и программ стимуляции, представленных в электро-стимулирующем устройстве (Medtronic; частота – 60 Гц, время между импульсами – 450 ms, напряжение – 0,9 В).

Пациент находился на амбулаторном наблюдении в течение всего периода имплантации электродов и имел возможность в любой момент отключить и включить устройство, генерирующее сигналы. Сеанс непрерывной магнитной стимуляции длился 8 дней в течение 24 часов. Извлечение электродов провели после 8 суток имплантации, места проколов обработали растворами антисептиков.

Таблица. Динамика функциональных показателей до, во время и в различные сроки после нейромодуляции, пациент М.  
Table. Dynamics of functional indicators before, during and at different times after neuromodulation, patient M.

Вид исследования. Сроки Examination, times			До лечения Before treatment	Во время лечения During treatment	После лечения After treatment				
Визометрия Visometry			0,1 н/к	0,1 н/к	0,1 н/к	0,2 н/к	0,2 н/к	0,2 н/к	0,3 н/к
Периметрия (число скотом) Perimetry (number of scotoms)	Абс. Abs.		73	72	70	54	30	26	21
	Отн. 1 Relative 1		0	4	4	0	6	2	3
	Отн. 2 Relative 2		0	6	4	12	8	8	8
ЗВП (P100)	Латентность (ms) Latence	Крупный паттерн Grand pattern	123,9	116,2	105,7	102,15	–	–	102,75
		Мелкий паттерн Small pattern	106,8	130,3	119,2	114,5	–	–	114,15
	Амплитуда (mV) Amplitude	Крупный паттерн Grand pattern	2,88	2,92	2,74	3,49	–	–	2,1
		Мелкий паттерн Small pattern	2,31	1,39	1,52	3,98	–	–	3,5

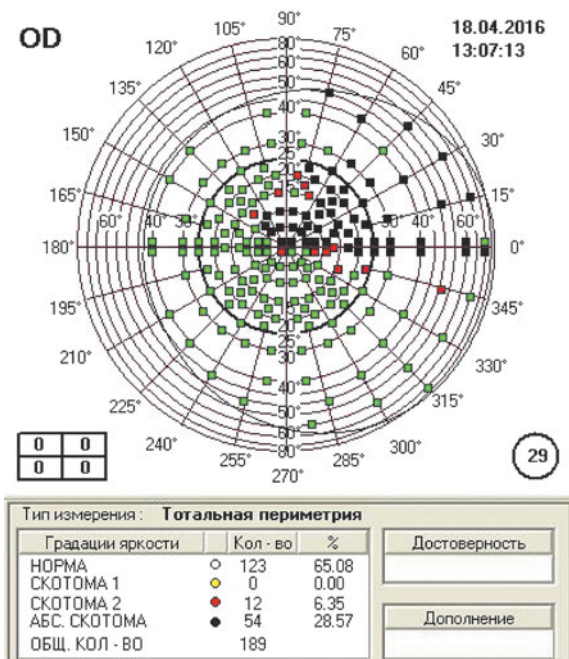


Рис. 6. Пациент М., 70 лет. Результаты компьютерной периметрии правого глаза через 1 месяц после нейростимуляции.

Fig. 6. Patient M., 70 y.o. Results of computer perimetry of the right eye 1 month after neurostimulation.

## Результаты

Полученный результат постоянной электростимуляции оценивали субъективно по данным исследования остроты зрения, компьютерной периметрии и объективно по результатам проведенных ЗВП. По завершению лечения и после удаления электродов пациент субъективно отмечал улучшение зрительных функций. При осмотре через месяц, 3 и 6 месяцев острота зрения была 0,2 (20/100) и 0,3 – через 9 месяцев после проведенной нейромодуляции.

На ЗВП регистрировали увеличение амплитуды пика Р100. Компьютерная периметрия отражала уменьшение числа абсолютных скотом с 73 до 54. Пациент был осмотрен через 1 (рис. 6), 3 (рис. 7), 6 и 9 месяцев после лечения. В указанные сроки отмечали нарастание положительного эффекта от проведенного лечения (см. таблицу).

## Выводы

Впервые предложен и внедрен в клиническую практику малоинвазивный, точный способ имплантации многоканального электрода к зрительному нерву в орбиту под рентгенологическим контролем.

Улучшение зрительных функций пациента свидетельствует о возможном росте жизнеспособности и возрастании компенсаторных возможностей волокон зрительного нерва при непрерывной электростимуляции зрительного нерва.

Разработанный способ лечения на конкретном клиническом примере показал, что использование постоянного режима стимуляции вызывает более сильный и продолжительный лечебный эффект, возможность постоянного контроля возникающих

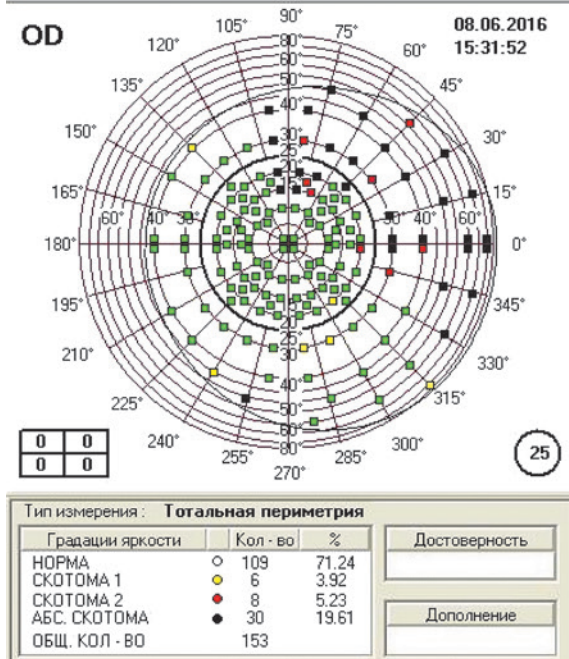


Рис. 7. Пациент М., 70 лет. Результаты компьютерной периметрии правого глаза через 3 месяца после нейростимуляции

Fig. 7 Patient M., 70 y.o. Results of computer perimetry of the right eye 3 month after neurostimulation

в процессе стимуляции ощущений со стороны врача и пациента, снижает риск развития негативного воздействия на окружающие ткани и открывает широкие возможности амбулаторного лечения пациентов с ЧАЗН.

## ЛИТЕРАТУРА/REFERENCES

- Harrison B.M., McDonald W.I. Remyelination after transient experimental compression of the spinal cord. *Ann. neurolog.* 1977;1:542–551.
- Егоров Е.А., Шведова А.А., Образцова И.С. Результаты исследования антиоксиданта эмоксипина в клинике глазных болезней. *Вестник офтальмологии.* 1989;5:52–55.
- Линник Л.Ф., Иоїлева Е.Э., Яровой А.А. Свидетельство на полезную модель № 15545 от 25.04.2000, № 15546 от 14.06.2000. Linnik L.F., Yeoleva E.E., Yarovoy A.A. Certificate for utility model No. 15545 dated 25.04.2000, No. 15546 dated 14.06.2000.
- Юсупов Р.Г., Сафина З.М., Мулдашев Э.Р. Эффективность чрескожной электростимуляции зрительной системы при частичной атрофии зрительных нервов. *Вестник офтальмологии.* 1994;2:24–27. Yusupov R.G., Safina Z.M., Muldashev E.R. Efficiency of percutaneous electrostimulation of the visual system with partial atrophy of the optic nerves. *Herald of Ophthalmology.* 1994;2:24–27.
- Шигина Н.А. Клинико-экспериментальное обоснование системы лечебных мероприятий при атрофии зрительного нерва. *Дисс.... докт. мед. наук. М., 2003. С. 265.* Shigina N.A. Clinical and experimental substantiation of the system of therapeutic measures for optic nerve atrophy. *Diss.... doct. med. Sciences. M., 2003. С. 265.*
- Дугинов А.Г., Иоїлева Е.Э. Комбинированный метод лечения частичной атрофии зрительного нерва различного генеза. *Дисс.... канд. мед. наук. М., 2010.* Duginov A.G., Yeoleva E.E. Combined method of treatment

- of partial atrophy of the optic nerve of different genesis. Diss.... cand. med. Sciences. M., 2010.*
7. Дудел Дж., Рюэгт И., Шмидт Р., Яниг В. Физиология человека: в 4 томах. Пер. с англ. М.: Мир, 1985. Т. 1. 272 с. Dudel J., Ruegt I., Schmidt R., Yanig V. *Human physiology: in 4 volumes. Transl. from English. Moscow: Mir, 1985. Vol. 1. 272 p.*
  8. Линник Л.Ф. Частичная атрофия зрительного нерва. Классификация. Современные методы лечения. Современные аспекты нейроофтальмологии: тезисы конференции. М., 1997. 5 с. Linnik L.F. *Partial atrophy of the optic nerve. Classification. Modern methods of treatment. Modern aspects of neurophthalmology: conference abstracts. M., 1997. 5 p.*
  9. Хилько В.А., Шандурина А.Н., Матвеев Ю.К. и др. Предварительные результаты прямой электростимуляции поврежденных зрительных нервов. *Вопр. нейрохирургии. 1984;3:35–45. Khil'ko V.A., Shandurina A.N., Matveev Yu.K. et al. Preliminary results of direct electrical stimulation of damaged optic nerves. Questions of neurosurgery. 1984;3:35–45.*

#### Рецензия на статью

«ПЕРВЫЙ ОПЫТ ПРИМЕНЕНИЯ НЕПРЕРЫВНОЙ ЭЛЕКТРОМАГНИТНОЙ СТИМУЛЯЦИИ В ЛЕЧЕНИИ ПАЦИЕНТА С ЧАСТИЧНОЙ АТРОФИЕЙ ЗРИТЕЛЬНОГО НЕРВА» – Д.В. Давыдов, А.Е. Яковлев, Т.Р. Выборная

Эндокринная офтальмопатия (ЭОП) – тяжелейшее аутоиммунное поражение тканей органа зрения, которое при отсутствии адекватного и своевременного лечения приводит к полной слепоте, а в далеко зашедших случаях – к потере глаза. Важнейшим фактором успешного лечения и длительной ремиссии является мультидисциплинарный подход в терапии ЭОП, согласованность действий офтальмолога и эндокринолога, соблюдение показаний при выборе того или иного подхода к лечению пациентов. До настоящего времени, к сожалению, в литературе много противоречивых взглядов как на патогенез, так и на принципы лечения ЭОП, что приводит к необоснованным протоколам лечения, перекосам то в сторону использования глюкокортикоидов, то в сторону чрезмерного расширения показаний для хирургического лечения. Поэтому анализ современных литературных источников на предложенную тему является чрезвычайно актуальным. Представленный литературный обзор достаточно полно охватывает различные аспекты лечения ЭОП, включая стероидную, лучевую терапию, и прицельно анализирует этапы развития хирургических доступов, а также необходимый набор инструментов и приборов для их выполнения. Статья представляет интерес для офтальмологов, офтальмохирургов, эндокринологов, челюстно-лицевых хирургов.



## ЛЕЧЕНИЕ ПАЦИЕНТОВ С ЭНДОКРИННОЙ ОФТАЛЬМОПАТИЕЙ – ВАРИАНТЫ ВЫПОЛНЕНИЯ ХИРУРГИЧЕСКИХ ВМЕШАТЕЛЬСТВ

### TREATMENT OF PATIENTS WITH ENDOCRINE OPHTHALMOPATHY: OPTIONS FOR SURGICAL INTERVENTIONS

К.А. Коновалов, Д.В. Давыдов

ФГКУ 1586 военный клинический госпиталь Министерства обороны РФ, Подольск  
ГК «Медси», Москва  
Контакты: Коновалов Константин Андреевич – e-mail: kkonovalov82@mail.ru

*K.A. Konovalov, D.V. Davydov*

*FACl 1586 military clinical hospital of Ministry of defense, Podolsk  
"Medsy" group, Moscow  
Contacts: Konstantin Konovalov – e-mail: kkonovalov82@mail.ru*

Эндокринная офтальмопатия (ЭОП) проявляется в виде стойкого экзофтальма с ограничением подвижности глазного яблока и ретракцией век, снижением зрения вследствие компрессии зрительного нерва. При отсутствии положительной динамики от консервативного лечения или появления осложнений на фоне медикаментозной терапии ЭОП выполняют декомпрессию орбит. В литературе выделяют внутреннюю и костную декомпрессию орбит. Внутренняя декомпрессия заключается в эвакуации орбитальной жировой клетчатки из наружного и внутреннего хирургических пространств. В результате внутренней декомпрессии орбиты происходит улучшение подвижности глазного яблока за счет уменьшения внутриорбитального давления и лизиса фиброзно-измененных тканей и внутримышечных перегородок. Необходимым условием при проведении костной декомпрессии является рассечение надкостницы в удаляемой зоне для обеспечения пролабирования мягких тканей в образовавшееся пространство. В работе описаны различные методики костной декомпрессии, при которых происходит удаление одной – двух – трех стенок орбиты. Выполняются данные операции с разнообразными доступами, в т.ч. трансназально с использованием эндоскопического оборудования и инструментов. Для формирования костного «окна» в орбите предложены различные инструменты, каждый из которых имеет свои достоинства и недостатки.

**Ключевые слова:** эндокринная офтальмопатия, орбитальная декомпрессия, костная декомпрессия, внутренняя декомпрессия, диплопия.

#### ABSTRACT

*Endocrine ophthalmopathy (EOP) manifests itself in the form of persistent exophthalmos with limited mobility of the eyeball and retraction of the eyelids, reduced vision due to compression of the optic nerve. In the absence of positive dynamics from conservative treatment or the appearance of complications on the background of drug therapy, the decompression of the orbits is usually performed. According to the literature data, there is internal and bone decompression of orbits. Internal decompression means the evacuation of orbital fat from the outer and inner surgical spaces. As a result, there is an improvement in mobility of the eyeball due to the intraorbital pressure reduction and lysis of fibro-altered tissues and intramuscular septa.*

*A prerequisite for bone decompression is the dissection of the periosteum in the area which has to be removed to allow soft tissue prolapse. Different techniques of bone decompression with one, or two, or three orbital walls removal are described in the following article. Such surgeries are to be done from various approaches, including transnasal with endoscopic equipment use. To create a bone "window" in the orbit, various instruments are offered, each of which has its own merits and demerits.*

**Key words:** endocrine ophthalmopathy, orbital decompression, bone decompression, internal decompression, diplopia.

Эндокринная офтальмопатия (ЭОП) – аутоиммунное системное заболевание, проявляющееся стойким экзофтальмом с ограничением подвижности глазного яблока и ретракцией век, снижением зрения вследствие компрессии зрительного нерва [1, 2].

Основной метод лечения ЭОП в настоящий момент – медикаментозный с дополнительным применением лучевой терапии и различными хирургическими вмешательствами.

Под медикаментозным лечением ЭОП пациентов подразумевают применение глюкокортикостероидов как местно, в виде ретробульбарных инъекций, так и системно. Положительный эффект при медикаментозной терапии может достигать 70–88% случаев [3]. Для ретробульбарных инъекций используют водорастворимые глюкокортикостероиды (дексаметазон), препараты группы бетаметазона (Дипроспан), триамцинолон (Кеналог) [4, 5].

Для системного применения используют пероральный прием преднизолона 60–100 мг по схеме или пульс-терапию глюкокортикостероидами. Использование пульс-терапии позволяет избежать многих тяжелых осложнений (остеопороза, артериальной гипертензии, стероидного диабета, обострения язвенной болезни) и добиться высоких результатов по сравнению с пероральным приемом [6–8].

При тяжелом, угрожающем зрению поражении роговицы показано частое применение глазных увлажняющих капель и мазей, частичная или полная тарзорафия, установка мягкой контактной линзы. В случае перфорации роговицы, тяжелого язвенного поражения описано применение антибиотиков, также выполняют кератопластику [9].

Согласно литературным данным, лучевая терапия на область орбит оказывает противовоспалительное и антипролиферативное действия. Поэтому данный метод лечения абсолютно неэффективен в стадию сформировавшегося фиброза [10]. J.S. Kortvelesy и соавт. [11] советуют после окончания курса лучевой терапии продолжить прием глюкокортикостероидов в течение 4–6 недель с целью пролонгирования действия наружного облучения орбит. Положительная динамика в результате облучения орбиты, по данным различных авторов, наблюдается у 60–65% больных [12–14].

При отсутствии положительной динамики или появления осложнений на фоне лечения ЭОП высокими дозами внутривенных глюкокортикостероидов в течение 1–2 недель или противопоказаниях к стероидной терапии должна быть проведена срочная декомпрессия орбит. К показаниям для проведения декомпрессии орбит относятся тяжелая кератопатия с угрозой перфорации и оптическая невротопатия.

К хирургическим методам лечения относят декомпрессию орбит, операции на веках по устранению лагофтальма и операции на глазодвигательных мышцах, направленные на устранение косоглазия. Операции на глазодвигательных мышцах и веках, позволяющие скорректировать косоглазие и улучшить внешний вид, должны проводиться после декомпрессии орбит [15].

Декомпрессия орбиты бывает двух видов: внутренняя и костная. Внутренняя декомпрессия заключается в эвакуации орбитальной жировой клетчатки из наружного и внутреннего хирургических пространств [4]. Впервые данная операция была описана в 1979 г. М.Н. Johnson [16]. Операция производится в условиях эутиреоза не ранее чем через 3–6 месяцев [5, 17, 18]. В 1988 г. N. Olivaгi предложил собственную технику проведения внутренней декомпрессии орбиты, при которой жировая клетчатка удаляется из всех квадрантов орбиты. В ряде случаев автор производит одновременную рецессию мышцы Мюллера с пересадкой фасции височной мышцы. При данной методике экзофтальм уменьшается на 6,3 мм [18–20]. S. Trokel и соавт. в отличие от М.Н. Johnson производили разрез кожи верхнего века только во внутреннем отделе, орбитальную клетчатку удаляли из верхне-внутреннего и нижне-наружного отделов орбиты. При этом, по данным автора, экзофтальм уменьшается на 1,8 мм [21]. По методике, предложенной А.Ф. Бровкиной, внутренняя декомпрессия орбиты выполняется трансконъюнктивальным доступом, уменьшение экзофтальма, в среднем, составляет 3–6 мм [10, 17, 20, 22–25]. В результате внутренней декомпрессии орбиты происходит улучшение подвижности глазного яблока за счет уменьшения внутриорбитального давления и лизиса фиброзно-измененных тканей и внутримышечных перегородок [23, 24, 26].

Костная декомпрессия заключается в резекции одной или нескольких стенок орбиты. В результате данной операции образу-

ется дополнительное пространство для содержимого орбиты [4]. A. Chiarelli предлагает при экзофтальме до 24 мм производить внутреннюю декомпрессию орбиты, а при более выраженном экзофтальме – костную декомпрессию орбиты [27].

Первым наружную костную декомпрессию предложил в 1911 г. J. Dollinger. Выполняется она через кожный разрез длиной 4–6 см, идущий от наружной спайки век в сторону височной ямки, далее производится резекция наружной стенки орбиты. Костный лоскут удаляется до клиновидной кости, после чего производится разрез периорбиты в передне-заднем направлении. Часть пролабирующей орбитальной клетчатки в проекции костного дефекта резецируется [29]. Чаще всего используется нижне-медиальная декомпрессия орбиты. Доступ к внутренней стенке осуществляют через наружную этмоидэктомия, к нижней стенке – непосредственно через разрез по нижнему краю орбиты или разрез по нижнему своду конъюнктивы после наружной канотомии. Нередко используют доступ через верхнечелюстную пазуху, описана методика резекции нижней стенки путем ее рефлюкс-перелома, создаваемого в результате давления на глазное яблоко [4, 30]. Внутреннюю и нижнюю стенки удаляют одновременно, выделяя инфраорбитальный канал и удаляя кость, расположенную латеральнее него, сохраняя подглазничный сосудисто-нервный пучок [31]. M.D. Abramoff и соавт. предлагают резецировать внутреннюю стенку от слезной кости до задней решетчатой артерии, создавая остеотомическое отверстие во внутренней части нижней стенки от нижнего края слезной кости до подглазничного нерва. [32]. Важным моментом нижне-медиальной декомпрессии является сохранение подпорки между решетчатым и верхнечелюстным синусами, что предотвращает нарушение подвижности глазного яблока и уменьшает риск развития диплопии. Обязательным условием костной декомпрессии орбиты является рассечение надкостницы в удаляемой зоне для обеспечения пролабирования мягких тканей в образовавшееся пространство [32–35].

Подход к латеральной стенке выполняется посредством разреза, как при костной орбитотомии по Кронлейну. Резецируют ее вместе с блоком орбитальной части большого крыла клиновидной кости и выделением небольшого участка твердой мозговой оболочки средней черепной ямки [4, 31].

В 1931 г. H.C. Naffziger предложил способ резекции верхней стенки. Он считал, что данная методика менее рискована, чем традиционная костная декомпрессия, и позволяет избежать возникновения послеоперационного косоглазия и диплопии, при этом средний объем увеличенного пространства составляет 16,1 см<sup>3</sup>. Одновременно с верхней резецируют наружную стенку и осуществляют декомпрессию в области верхней глазничной щели [36, 37]. Доступ к верхней стенке осуществляют через птерион (место схождения лобной, теменной, височной костей и большого крыла клиновидной кости). Экзофтальм уменьшается в среднем на 6 мм, зрение повышается на 0,2–0,7 [38, 39].

Однако в настоящее время метод удаления верхней орбитальной стенки используется крайне редко в связи с высоким риском развития таких тяжелых осложнений, как внутримозговые гемorragии, менингит, повреждение лобной доли головного мозга [4, 12].

Трансантральная декомпрессия орбиты способствует улучшению зрительных функций, уменьшению проптоза в среднем на 4,4–5,0 мм, уменьшению явлений оптической невротопатии [40, 41].

Необходимо отметить, что повышение остроты зрения и расширение полей зрения отмечали и при резекции одной лишь

внутренней стенки, но высокая частота развития диплопии после резекции одной стенки орбиты побудила расширить методику декомпрессии путем удаления двух – трех стенок [42, 43].

В качестве метода выбора при прогрессирующем снижении зрения [31, 44–46] и даже с косметической целью [47, 48] некоторые авторы предлагают резекцию трех стенок орбиты (внутренней, нижней и наружной). Среднее уменьшение экзофтальма при выполнении этой методики составляет 5,0–6,5 мм [31, 47, 49–51].

В 1989 г. С.Р. Леоне впервые предложил метод глубокой латеральной декомпрессии [52]. В настоящее время он используется как часть комбинированной латеральной и медиальной декомпрессии орбиты (т.н. сбалансированная декомпрессия). При этом резецируется вся латеральная стенка орбиты до большого крыла клиновидной кости. Некоторые авторы рекомендуют удалять костный край орбиты, поскольку он может препятствовать нормальному обзору глубоких латеральных отделов орбиты и хирург рискует пропустить интраоперационную ликворею [53]. В тех случаях, когда вмешательство ограничивают удалением лишь одной орбитальной стенки, дополнительно производится также резекция орбитального жира из нижнего латерального отдела орбиты, чтобы достичь большего регресса экзофтальма. Однако удаление костного края орбиты уже само по себе может вызвать стойкий косметический дефект, что, безусловно, является недостатком этой методики [54]. При резекции внутренней и нижней стенок уменьшение проптоза составляет 3,3–4,3 мм [28, 31, 47, 55, 56], но усиливается ретракция верхнего века [33].

В литературе описана костная декомпрессия орбиты с использованием эндоскопического оборудования и инструментов. Трансназальной, без кожного разреза выполняется резекция внутренней стенки орбиты вплоть до передней стенки клиновидного синуса и комбинирование с удалением внутреннего и заднего отделов нижней стенки орбиты. К преимуществам данной методики относится достаточная визуализация области вершины орбиты для обеспечения минимального риска возникновения геморрагии и зрительных нарушений [4].

Эндоназальную резекцию внутренней стенки начинают с ее средней части, далее продолжают кзади к общему сухожильному кольцу, затем – вверх к переднему отделу основания черепа, далее – книзу к продольной части верхне-челюстной кости, заканчивая спереди вокруг крючковидного отростка. Как только медиальная часть периорбиты выделена и освобождена от костных фрагментов, производят серию горизонтальных разрезов. Далее, чтобы орбитальная клетчатка вставилась в решетчатую пазуху, необходимо надавить на глазное яблоко. Как и при традиционной декомпрессии, между внутренней и нижней стенками оставляют продольную часть верхне-челюстной кости, чтобы предупредить опущение глазного яблока и развитие вертикальной диплопии [34, 57].

Экзофтальм в результате эндоназальной декомпрессии орбиты уменьшается в среднем на 3,9–5,0 мм, острота зрения повышается на 0,2–0,3 [4, 27, 34, 57–64]. Как правило, в течение года после хирургического вмешательства степень экзофтальма варьируется, и наименьший экзофтальм отмечен в сроки 6–12 месяцев [35].

В 2008 г. Dubin и соавт. (2008) выполнил эндоназальную декомпрессию с использованием системы навигации. Уменьшение экзофтальма составило в среднем 6,2 мм, все пациенты отметили улучшение остроты зрения. При этом авторы сделали вывод о том, что навигационный контроль является

полезным, но необязательным во время проведения декомпрессии орбиты [65].

В 2011 г. Y. Sakamoto и соавт. предложили пациентам с выраженным экзофтальмом в дополнение к резекции латеральной, нижней и медиальной стенок орбиты удалять и заднюю стенку верхнечелюстной пазухи. Авторы отмечают, что регресс экзофтальма при такой методике составляет 10 мм [66].

В 2012 г. L.C. Clauser и соавт. (2012) выполняли эндоназальную декомпрессию в сочетании с удалением орбитального жира. В результате операций наблюдался регресс экзофтальма и улучшились показатели проведения нервных импульсов по зрительному нерву, что подтверждено значениями вызванных зрительных потенциалов: достоверно улучшилась амплитуда потенциала и его латентный период [28].

Таким образом, различные авторы предлагают широкий выбор методик орбитальной декомпрессии, каждый из них имеет свои преимущества и недостатки, поиск наиболее оптимального метода хирургического лечения пациентов с ЭОП продолжается.

## Инструменты, применяемые для костной декомпрессии

В литературе представлено несколько работ по использованию медицинских инструментов при операциях на стенках орбиты. Для формирования костного «окна» в орбите предложены следующие инструменты, каждый из которых имеет свои достоинства и недостатки: долото [67–69], различные трепаны [70], бор [71, 72], дрель [73], механическая и электрическая фрезы [74–78].

Использование молотка и долота – метод доступный и недорогой, из недостатков авторы отмечают болезненность и травматичность для пациента, возможность возникновения отслойки сетчатки при близорукости и афакии [79–81].

Некоторые авторы предлагают резецировать орбитальные стенки с помощью бора или использовать костный выкусыватель пистолетного типа по Керрисону, но это очень трудоемкий и длительный процесс, в результате которого формируется недостаточно ровный костный край [82, 83].

По данным гистологического исследования, использование фрезы оказывает меньшую травму при повреждении кости, чем при воздействии долота или ультразвуковой пилы. При этом образуется достаточно ровная поверхность без признаков выраженного первичного ожогового некроза контактирующих слоев костной ткани и дистанционного повреждения сосудов [77], что благоприятно влияет на процесс заживления и сокращает сроки выздоровления [84].

Анализ экспериментальных и клинических результатов выявил высокую эффективность вмешательств (83–88% положительных результатов) с помощью механической фрезы в отдаленные сроки наблюдения [85, 86]. Тем не менее имеются данные о повышении температуры костного края отверстия выше допустимых значений за счет трения при использовании электродрели в процессе операции [83].

Низкочастотные ультразвуковые инструменты позволяют формировать отверстия в кости любого нужного размера и формы с ровными и гладкими краями даже в «плавающих» фрагментах кости при сочетанных повреждениях костей лица, при этом авторы отмечают малую травматичность и удобство применения, возможность одновременного устранения синехий и рубцовой ткани [87–90].



К недостаткам данной методики относится повреждение кости в результате нагрева конца инструмента до 140 ° при длительной непрерывной работе, в результате воздействия ультразвука при рассечении костной ткани может наступить ее обугливание в месте разреза, что в последующем может привести к замедлению процесса заживления. Поэтому в процессе использования этих инструментов необходимо через 20–30 секунд работы охлаждать конец инструмента в стерильном физиологическом растворе, что требует дополнительного времени [91]. При использовании ультразвука чаще возникает кровотечение в послеоперационном периоде по сравнению с радиоволновым и гольдмий-лазерным воздействиями [92, 93].

Использование микрошейверного инструментария для формирования костного окна позволяет эндоназально выполнить оперативное вмешательство с наименьшей травмой и в полном объеме, аккуратно, быстро и точно удалить костную ткань под визуальным контролем [94–98]. Преимуществом этого метода является то, что процесс обработки кости и удаление стружки происходит одновременно, оптика риноскопа меньше загрязняется, чем при работе бормашиной [95]. Постоянная аспирация дает возможность работать в бескровном режиме [94].

По данным Д.А. Боброва и В.С. Козлова [94], использование различных инструментов при механической травме кости и мягких тканей приводит к выпадению фибрина, послеоперационному воспалению, формированию грануляций и рубцеванию.

В работе С.Н. Сзыз и соавт. для хирургии на стенках орбиты авторы предлагают использовать аппарат Piezosurgery – современное высокотехнологичное многофункциональное устройство, в котором используют пьезоэлектрический эффект для генерирования ультразвуковых колебаний при операциях на костной ткани с минимальным риском пореза и повреждения мягких тканей [99].

Таким образом, инструменты для формирования костного окна, дозированного и контролируемого удаления костной ткани с минимальной травматизацией требуют дальнейшего совершенствования.

## ЛИТЕРАТУРА/REFERENCES

1. Alsuhaibani A.H., Carter K.D., Policeni B. et al. Effect of orbital bony decompression for Graves' orbitopathy on the volume of extraocular muscles. *Br. J. Ophthalmol.* 2011;95(9):1255–1258.
2. Груша Я.О., Каспаров А.А., Киселева Т.Н., Филимонов Г.П., Зайцев А.В., Полунина А.А. Случай декомпенсации эндокринной офтальмопатии. Сборник научных статей по материалам научно-практической конференции «Сахарный диабет и глаз» и спутникового симпозиума «Новые диагностические технологии и тенденции лечения эндокринной офтальмопатии». М., 2006. С. 307–311. Grusha Ya.O. et al. The case of decompensation of endocrine ophthalmopathy. Collection of scientific articles on the materials of the scientific and practical conference "Diabetes and the eye" and the satellite symposium "New diagnostic technologies and trends in the treatment of endocrine ophthalmopathy". М., 2006:307-311
3. Bartalena L., Baldeschi L., Dickinson A.J. et al. Consensus Statement of the European Group on Graves' Orbitopathy (EUGOGO) on Management of Graves' Orbitopathy. *Thyroid.* 2008; 18: 3: 333–346.
4. Аубакирова А.С. Декомпрессия орбиты как реабилитационное мероприятие при эндокринной офтальмопатии. Дис. ... канд. мед. наук. М., 2007. Aubakirova A.S. Decompression of orbit for rehabilitation of endocrine ophthalmopathy. Dis. ... cand. med. Sciences. М., 2007.
5. Бровкина А.Ф. Эндокринная офтальмопатия. М., 2004. 176 с. Brovkina A.F. Endocrine ophthalmopathy. М., 2004, 176 p.
6. Abalkhail Sh., Doi S. A.R., Al-Shoumer K.A.S. The use of corticosteroids versus other treatments for Graves' ophthalmopathy a quantitative evaluation. *Med. Sci. Monit.* 2003;9(11):477–483.
7. Brauer V.F., Scholz G.H. Treatment of Graves' ophthalmopathy with oral or intravenous corticosteroids. *Med. Clin. (Munich).* 2004;99(2):71–76.
8. Ciric J., Zarkovic M., Stojanovic M., Pepenezic Z., Randjelovic G., Gligorovic M., Trbojevic B., Drezgic M., Nesovic M. Treatment of Grave's ophthalmopathy with high doses of corticosteroids. *Crp. Arh. Celok Lek.* 2000;128(5–6):179–183.
9. Дедов И.И., Мельниченко Г.А. Болезнь Грейвса и эндокринная офтальмопатия. М., 2012. Dedov I.I., Melnichenko G.A. Graves disease and endocrine ophthalmopathy. М., 2012.
10. Бровкина А.Ф. Современные аспекты патогенеза и лечения эндокринной офтальмопатии. Вестник Российской академии наук. 2003;5:52–54. Brovkina A.F. Modern aspects of pathogenesis and treatment of endocrine ophthalmopathy. *Bulletin of RAS,* 2003;5:52–54.
11. Kortvelesy J.S., Kennerdell J.S. Orbital Graves' disease. In Fraunfelder F., Roy F.H. *Current ocular therapy 5* – W.B. Saunders Company. 2000. P. 579–581.
12. Бровкина А.Ф. Болезни орбиты. М., Медицина. 1993. Brovkina A.F. Orbit. diseases. М., Medicine, 1993.
13. Мирсалимов Ф.М., Шахсуваров О.М., Бейбутов Ш.М., Саудова Ф.Х., Кулиева Н.Г. Применение дистанционной терапии в комплексном лечении злокачественного экзофтальма. Диагностика и лечение узлового зоба. М., 2004. С. 203–204. Mirsalimov F.M. et al. External beam therapy in the treatment of malignant exophthalm. *Diagnostics and treatment of nodal goiter.* М., 2004:203–4.
14. Bartalena L., Pinchera A., Marcocci C. Management of Graves' ophthalmopathy reality and perspectives. *Endocrine Reviews.* 2000;21:168–199.
15. Bartalena L., Baldeschi L., Dickinson A., Eckstein A., KendallTaylor P., Marcocci C., Mourits M., Perros P., Boboridis K., Boschi A., Currò N., Daumerie C., Kahaly G.J., Krassas G.E., Lane C.M., Lazarus J.H., Marinò M., Nardi M., Neoh C., Orgiazzi J., Pearce S., Pinchera A., Pitz S., Salvi M., Sivelli P., Stahl M., von Arx G., Wiersinga W.M., European Group on Graves' Orbitopathy (EUGOGO). Consensus statement of the European Group on Graves' orbitopathy (EUGOGO) on management of GO. *Eur. J. Endocrinol.* 2008;1058(3):273–285.
16. Johnson M.H. Anterior orbitotomy. *Ophthalmic Surg.* 1979;10(11):69–73.
17. Adenis J.P., Robert P.Y., Lasudry J.G.H., Dalloul Z. Treatment of proptosis with fat removal orbital decompression in Graves' ophthalmopathy. *Eur. J. Ophthalmol.* 1998;8(4):246–252.
18. Olivari N. *Endocrine Ophthalmopathy (surgical treatment).* Heidelberg Kaden Verlag. 2001. 120 p.
19. Olivari N. Transpalpebrale dekompensation operation bei endokriner Orbitopathie (Exophthalmus). *Wien Med. Wochenschr.* 1988;138(18):452–455.
20. Olivari N. Transpalpebral decompression of endocrine ophthalmopathy (Graves' disease) by removal of intraorbital fat experience with 147 operations over 5 years. *Plast. Reconstr. Surg.* 1991;87(4):627–643.
21. Trokel S., Kazim M., Moore S. Orbital fat removal decompression for Graves' orbitopathy. *Ophthalmology.* 1993;100(5):674–682.
22. Долматова И.А., Сарсембекова К.Т. Внутренняя декомпрессия орбиты при декомпенсации эндокринной офтальмопатии. Актуальные вопросы офтальмологии. Алматы, 2004. С. 237–239. Dolmatova I.A., Sarsembekova K.T. Internal decompression of the orbit during decompensation of endocrine ophthalmopathy. *Actual questions of ophthalmology.* Almaty, 2004. P. 237–239.
23. Breil P., Pitz S., Kahaly G., Mann W. Transpalpebral versus combined transpalpebral and endonasal decompression in Graves disease. 96th DOG Ann. Meeting. 1998.

24. Clauser L., Galie M., Sarti E., Dallera V. Rationale of treatment in Graves' ophthalmopathy. *Plast. Reconstr. Surg.* 2001;108(7):1880–1894.
25. Gockeln R., Winter R., Sistani F., Kretschmann U., Hussein S. Minimal invasive decompression of the orbit in Graves' orbitopathy. *Strabismus.* 2000;8(4):251–259.
26. Tremolada C., Tremolada M.A. The «Triple Technique» for treating stable Graves' ophthalmopathy last. *Reconstr. Surg.* 1997;100:40–48.
27. Chiarelli A. The plastic surgeon and Graves disease. *Ann. Ital. Chir.* 2004;75(3):315–319.
28. Clauser L.C., Tieghi R., Galie' M. et al. Surgical decompression in endocrine orbitopathy. Visual evoked potential evaluation and effect on the optic nerve. *J. Craniomaxillofac Surg.* 2012;40(7):621–25.
29. McCord C. Orbital decompression for Graves' disease: exposure through lateral canthal and inferior fornix incision. *Ophthalmology.* 1981;88:533–541.
30. Anderson R.L., Linberg J.V. Transorbital approach to decompression in Graves' disease. *Arch. Ophthalmol.* 1981;99(1):104.
31. McNab A.A. Orbital decompression for thyroid orbitopathy. *Aust N-Z J. Ophthalmol.* 1997;25(1):55–61.
32. Abramoff M.D., Kalmann R., de Graaf M.E.L., Stilma J.S., Mounts M.P. Rectus extraocular muscle path and decompression surgery for Graves' orbitopathy mechanism of motility disturbances. *Invest. Ophthalmol. Vis. Sci.* 2002;43(2):300–307.
33. Orbit, eyelids and lacrimal system basic and clinical science course, section 7. *American Academy of Ophthalmology.* 1997–1998. P. 166–167.
34. Shepard K.G., Levin P.S., Terns D.J. Balanced orbital decompression for Graves' ophthalmopathy. *Laryngoscope.* 1998;108(11 Pt. 1):1648–1653.
35. Ulualp S.O., Massaro B.M., Toohill R.J. Course of proptosis in patients with Graves' disease after endoscopic orbital decompression. *Laryngoscope.* 1999;109(8):1217–1222.
36. Korinth M.C., Ince A., Banghard W., Gilsbach J.M. Foliow-up of extended ptenonal orbital decompression in severe Graves' ophthalmopathy. *Acta Neurochir. (Wien).* 2002;144(2):113–120.
37. Schick U., Hassler W. Decompression of endocrine orbitopathy via an extended extradural ptenonal approach. *Acta Neurochir. (Wien).* 2005;147(2):143–149.
38. Боев М.В. Клиника и лечение злокачественного эндокринного экзофтальма. *Советская медицина.* 1977;6:54–57. Boev M.V. Clinical features and treatment of malignant endocrine exophthalmos. *Soviet medicine,* 1977;6:54–57.
39. Боев М.В. Хирургический метод лечения злокачественным экзофтальмом на этапе медицинской реабилитации. *Методологические и организационные вопросы социально-трудоустрой реабилитации инвалидов.* М., 1977. С. 70–72. Boev M.V. Surgical method of treatment with malignant exophthalmos at the stage of medical rehabilitation. *Methodological and organizational issues of social and labor rehabilitation of disabled people.* М., 1977. P. 70–72.
40. Chen B., Shen P., Ym S., Ke G. Transantral orbit decompression to malignant ophthalmopathy. *Lin-Chuang-Er-Bi-Yan-Hou-Ke-Za-Zhi.* 1999;13(11):493–494.
41. Soares-Welch C.V., Fatourechi V., Bartley G.B., Beatty C.W., Gorman C.A., Bahn R.S., Bergstral E.J., Schleck C.D., Gamty J.A. Optic neuropathy of Graves' disease results of transantral orbital decompression and long-term follow-up in 215 patients. *Am. J. Ophthalmol.* 2003;136(3):433–441.
42. Ohtsuka K., Nakamura Y. Results of transmedial-canthal ethmoidal decompression for severe dysthyroid optic neuropathy. *Jpn. J. Ophthalmol.* 1999;43(5):426–432.
43. Perry J.D., Kadakia A., Foster J.A. Transcaruncular orbital decompression for dysthyroid optic neuropathy. *Ophthal. Plast. Reconstr. Surg.* 2003;19(5):353–358.
44. Goh M.S., McNab A.A. Orbital decompression in Graves' orbitopathy efficacy and safety. *Intern. Med. J.* 2005;35(10):586–591.
45. Lee T.J., Kang M.H., Hong J.P. Three-wall orbital decompression in Graves' ophthalmopathy for improvement of vision. *J. Craniofac. Surg.* 2003;14(4):500–503.
46. Tveten S., Mohr C., Esser J. Orbitadekompression in der Behandlung der endokrinen Orbitopathie. *Springer-Verlag Heidelberg.* 1998;2(7):102–106.
47. Сасим И.В. Пятилетний опыт применения декомпрессионных операций в лечении пациентов с орбитопатией Грейвса. *Здравоохранение.* 2000;9:45–49. Sasim I.V. Five-year experience in the use of decompressive operations in the treatment of patients with Graves' orbitopathy. *Health care.* 2000;9:45–49.
48. Choi H.Y., Park J.S. Aesthetic problems of eye protrusion in Orientals. *Springer-Verlag Heidelberg.* 1999;22(7):308–312.
49. Bailey K.L., Tower R.N., Dailey R.A. Customized, single-incision, three wall orbital decompression. *Ophthal. Plast. Reconstr. Surg.* 2005;21(1):1–9.
50. Cruz A.A., Leme V.R. Orbital decompression a comparison between transomix/transcaruncular inferomedial and coronal inferomedial plus lateral approaches. *Ophthal. Plast. Reconstr. Surg.* 2003;19(6):440–445.
51. Pezato R., Pereira M.D., Manso P.G., Santos R. P., Ferreira L.M. Three-wall decompression technique using transpalpebral and endonasal approach in patients with Graves' ophthalmopathy. *Rhinology.* 2003;4(4):231–234.
52. Leone C.R., Piest K.L., Newman R.J. Medial and lateral wall decompression for thyroid ophthalmopathy. *Am. J. Ophthalmol.* 1989;108(2):160–166.
53. Kakizaki H., Takahashi Y., Ichinose A. et al. The importance of rim removal in deep lateral orbital wall decompression. *Clin. Ophthalmol.* 2011;5:865–869.
54. Khoo D.H., Ho S.C., Seah L.L. et al. The combination of absent thyroid peroxidase antibodies and high thyroid-stimulating immunoglobulin levels in Graves' disease identifies a group at markedly increased risk of ophthalmopathy. *Thyroid.* 1999;9:1175–1180.
55. Nunery W.R., Nunery C.W., Martin R.T., Truong T.V., Osborn D.R. The risk of diplopia following orbital floor and medial wall decompression in subtypes of ophthalmic Graves' disease. *Ophthal. Plast. Reconstr. Surg.* 1997;13(3):153–160.
56. Sellan-Franceschini S., Berrettini S., Forli F., Bartaiena L., Marcocci C., Tanda M.L., Nardi M., Lepri A., Pinchera A. La decompressione orbitana nella malattia di Basedow Tecniche a confronto. *Acta Otorhinolaryngol. Ital.* 1999;19(6):307–314.
57. Stigmayer N., Mladina R., Tomic M., Tojagic M., Juri J., Bubas N., Mrazovac V. Endonasal endoscopic orbital decompression in patients with Graves ophthalmopathy. *Croat. Med. J.* 2004;45(3):318–322.
58. Bulow Pedersen I., Laurberg P., Knudsen N. et al. A population study of the association between thyroid autoantibodies in serum and abnormalities in thyroid function and structure. *Clin. Endocr.* 2005;62(6):713–720.
59. Cansiz H., Tuskan K., Kalekoclu N., Ozturk O., Inci E., Pazarli H., Sekercioglu N. Tiroit oftalmopatisinde transantral ve endoskopik transnazal yolla orbital dekompresyon. *Kulak Burun Bogaz Ihtis Derg.* 2002;9(5):358–362.
60. Kazim M., Trokel S. L., Acaroglu G., Elliott A. Reversal of dysthyroid optic neuropathy following orbital fat decompression. *Brit. J. Ophthalmol.* 2000;84(6):600–605.
61. May A., Zubcov A., Fries U., Reimold L., Weber A. Ancillary procedures in microscopic endonasal orbital decompression for thyroidassociated ophthalmopathy. *ORL J. Otorhinolaryngol. Relat. Spec.* 2001;63(3):137–140.
62. Michel O., Oberlander N., Neugebauer P., Neugebauer A., RuBmann W. Follow-up of transnasal orbital decompression in severe Graves' ophthalmopathy. *Ophthalmology.* 2001;108:400–404.
63. Michel O., Oberlander N., Neugebauer A., Fricke J., Russmann W. Preliminary report long-term results of transnasal orbital decompression in malignant Graves' ophthalmopathy. *Strabismus.* 2000;8(2):113–118.
64. Rizk S.S., Papageorge A., Liberatore L.A., Sacks EH Bilateral simultaneous orbital decompression for Graves' orbitopathy with a combined endoscopic

- and Caldwell-Luc approach. *Otolaryngol. Head Neck Surg.* 2000;122(2): 216–221.
65. Dubin M.R., Tabae A., Scruggs J.T. et al. Image-guided endoscopic orbital decompression for Graves' orbitopathy. *Ann. Otol. Rhinol. Laryngol.* 2008;117(3):177–85.
  66. Sakamoto Y., Nakajima H., Tamada I.J. et al. A pitfall of decompression for severe exophthalmos: role of the posterior wall of the maxillary sinus. *Craniofac. Surg.* 2011;22(4):1348–50.
  67. Toti E. Dacryocystorhinostomy. *Clin. med. Firenze.* 1904;10:383–385.
  68. West J.M. A window resection of the nasal duct in cases of stenosis. *Trans. Am. Ophthalmol. Soc.* 1924;12:654–658.
  69. Halle D. Intranasale Tranensackoperation bei einen Sangling von Monaten zur Entfernung Hineigeleglittenen Daursonde. Die internasalie. *Tranensackoperation und ihre Erfolge. Berl. Kl. Woch.* 1918. P. 11–14.
  70. Arruga H. Uber eine Verbesserung der Totischen operation. *Klin. Monatsbl. f. Augenh.* 1928;81(2):80.
  71. Шахмалов Ш.А., Белоглазов В.Г. Дакриоциститы. Махачкала, 1969. С. 149. *Shahmalov Sh.A., Beloglazov V.G. Dacryocystitis. Makhachkala, 1969. 149 p.*
  72. Шубин М.Н. Значение эндомикрочирургических методов в диагностике и лечении патологии полости носа, околоносовых пазух и пограничных анатомических областей. Дис. ... канд. мед. наук. М., 2003. С. 46–47. *Shubin M.N. The importance of endomicrosurgical methods in the diagnosis and treatment of pathology of the nasal cavity, paranasal sinuses and adjacent anatomical regions. Dis. ... cand. med. Sciences. M., 2003. P. 46–47.*
  73. Wong R.J., Gliklich R.E., Rubin R.A., Goodman M. Bilateral nasolacrimal duct obstruction managed with endoscopic technique. *Arch. Otolaryngol. Head Neck Surg.* 1988;114:703–706.
  74. Авербух С.Л. Ручная фреза для просверливания костей слезной ямки. *Офтальмологический журнал.* 1960;4:241. *Averbukh S.L. Hand milling cutter for piercing the tear pit. Ophthalmol. J.* 1960;4:241.
  75. Байдо Е.Н. Клинические и функциональные параллели при эндоназальной дакриоцисториностомии. Дис. ... канд. мед. наук. М., 1977. *Baido E.N. Clinical and functional parallels for endonasal dacryocystorhinostomy. Dis. ... cand. med. Sciences. M., 1977.*
  76. Лучик В.И. Электротранспан для дакриоцисториностомии с подвижной защитной муфтой и управляемым режимом работы. *Офтальмологический журнал.* 1978;5:371. *Luchik V.I. Electrotranspan for dacryocystorhinostomy with movable protective clutch and controlled operating mode. Ophthalmol. J.* 1978;5:371.
  77. Люткевич В.Г. Способ эндоназальной дакриоцисториностомии с использованием электрофрез. Дис. ... канд. мед. наук. М., 1994. С. 67–71. *Lyutkevich V.G. Method of endonasal dacryocystorhinostomy using an electrophoresis. Dis. ... cand. med. Sciences. M., 1994. P. 67–71.*
  78. Моторный В.В., Камполе П.А. Электрофреза для дакриоцисториностомии. *Здравоохранение Белоруссии.* 1977;6:81–82. *Motorny V.V., Kampole P.A. Electric fraise for dacryocystorhinostomy. Healthcare of Belarus.* 1977;6:81–82.
  79. Абдурахманов Г.А., Белоглазов В.Г. Эндоназальный подход с использованием микроэндоскопической техники в хирургическом лечении непроходимости слезоотводящих путей. *Современные методы диагностики и лечения заболеваний слезных органов: Сборник научных статей.* М., 2005. С. 9–12. *Abdurakhmanov G.A., Beloglazov V.G. Endonasal approach with the use of microendoscopic technique in the surgical treatment of the obstruction of the lacrimal passages. Modern methods of diagnosis and treatment of diseases of lacrimal organs: Collection of scientific articles. M., 2005. P. 9–12.*
  80. Киришман Я.С. К технике образования соустья между слезным мешком и носом. *Сборник научных трудов, посвященный 40-летию научной деятельности проф. Авербаха.* М., 1935. С. 120–122. *Kirshman Ya.S. To the technique of forming an anastomosis between a lacrimal sack and a nose. Collection of scientific works dedicated to the 40th anniversary of the scientific activity of prof. Averbakh. M., 1935. P. 120–122.*
  81. Колесникова Л.Н., Пескова Э.А. Новая модификация формирования соустья при дакриоцисториностомии. *Вестник офтальмологии.* 1997;103(1):25–27. *Kolesnikova L.N., Peskova E.A. A new modification of the formation of an anastomosis with dacryocystorhinostomy. Herald of Ophthalmology.* 1997;103(1):25–27.
  82. Алиев Г.Д., Исмаилов М.И., Гаджиев С.С., Магомедов К.А. Модифицированные устройства для формирования костного отверстия при наружной дакриоцисториностомии. *Современные методы диагностики и лечения заболеваний слезных органов: Сборник научных статей.* М., 2005. С. 37–39. *Aliiev G.D., Ismailov M.I., Gadzhiev S.S., Magomedov K.A. Modified devices for bone-hole formation with external dacryocystorhinostomy. Modern methods of diagnosis and treatment of diseases of lacrimal organs: Collection of scientific articles. M., 2005. P. 37–39.*
  83. Малиновский Г.Ф. Хирургическое лечение больных хроническими дакриоциститомиями с использованием дозирующего устройства и микрохирургической техники. Дис. ... канд. мед. наук. Минск, 1991. 152 с. *Malinovsky G.F. Surgical treatment of patients with chronic dacryocystitis using a dosing device and microsurgical techniques. Dis. ... cand. med. Sciences. Minsk, 1991. 152 p.*
  84. Чиненов И.М., Лебедева О.С., Белоглазов В.Г. Эндоназальная дакриоцисториностомия у детей с нарушением слезоотведения. *Современные методы диагностики и лечения заболеваний слезных органов: Сборник научных статей.* М., 2005. С. 302–308. *Chinenov I.M., Lebedeva O.S., Beloglazov V.G. Endonasal dacryocystorhinostomy in children with dysmotility. Modern methods of diagnosis and treatment of diseases of lacrimal organs: Collection of scientific articles. M., 2005. P. 302–308.*
  85. Malhotra R., Wright M., Olver J.M. A consideration of the time taken to do dacryocystorhinostomy (DCR) surgery. *Eye.* 2003;17(6):691–696.
  86. Moore W.M., Bentley C.R., Olver J.M. Functional and anatomic results after two types of endoscopic endonasal dacryocystorhinostomy: surgical and holmium laser. *Ophthalmology.* 2002;109(8):1575–1582.
  87. Белоглазов В.Г. Внутриносовой способ операции слезоотводящих путей ультразвуковыми инструментариями. *Вестник оториноларингологии.* 1978;5:44–47. *Beloglazov V.G. Intranasal method of operation of the lacrimal duct with ultrasonic instruments. Herald of otorhinolaryngology.* 1978;5:44–47.
  88. Краснов М.М., Голямина И.П., Танеева И.П., Субботина И.Н. О принципах и возможностях применения низкочастотного ультразвука в офтальмохирургии. *Вестник офтальмологии.* 1969;5: 20–26. *Krasnov M.M., Golyamina I.P., Taneyeva I.P., Subbotina I.N. About the principles and possibilities of using low-frequency ultrasound in ophthalmic surgery. Herald of Ophthalmology.* 1969;5:20–26.
  89. Максименко А.Н. Дакриоцисториностомия ультразвуковым ножом. *Здравоохранение Туркменистана.* 1991. С. 56–57. *Maksimenko A.N. Dacryocystorhinostomy with ultrasonic knife. Health care of Turkmenistan.* 1991. P. 56–57.
  90. Субботина И.Н. Влияние низкочастотного ультразвука на ткани глаза и возможности его применения в офтальмохирургии. Дис. ... канд. мед. наук. М., 1971. *Subbotina I.N. Influence of low-frequency ultrasound on the eye tissue and the possibility of its use in ophthalmic surgery: Dis. ... cand. med. Sciences. M., 1971.*
  91. Белоглазов В.Г., Атькова Е.Л., Голямина И.П. Тридцатидвухлетний опыт применения ультразвуковой хирургической аппаратуры в дакриологии. *Современные методы диагностики и лечения заболеваний слезных органов: Сборник научных статей.* М., 2005. С. 57–60. *Beloglazov V.G., Atkova E.L., Golyamina I.P. Thirty-two-year experience in the use of ultrasound surgical equipment in dacryology. Modern*



- methods of diagnosis and treatment of diseases of lacrimal organs: Collection of scientific articles. M., 2005. P. 57–60.*
92. Лейзерман М.Г. Применение новых технологий в ЛОР-хирургии. Дис. ... докт. мед. наук. М., 1999. 194 с. *Leizerman M.G. Application of new technologies in ENT surgery. Dis. ... doct. med. Sciences. M., 1999. 194 p.*
  93. Давыдов Д.В., Кравченко А.В., Юсупова Э.Р. Эндовидеоассистированное биканаликулярно стентирование слезных путей при микроинвазивной дакриоцисториностомии. *Рос. ринол. 2004;4:16–18. Davydov D.V., Kravchenko A.V., Yusupova E.R. Endovideodiassirovannoe bikanalykulyarno stenting of lacrimal passages with microinvasive dacryocystorhinostomy. Rus. rhinology 2004;4:16–18.*
  94. Бобров Д.А., Козлов В.С. Применение микрошейвера в современной эндоназальной хирургии слезного мешка. Современные методы диагностики и лечения заболеваний слезных органов. Сборник научных статей. М., 2005. С. 83–87. *Bobrov D.A., Kozlov V.S. Application of a micro-shaver in modern endonasal surgery of the lacrimal sac. Modern methods of diagnosis and treatment of diseases of lacrimal organs. Collection of scientific articles. M., 2005. P. 83–87.*
  95. Красножен В.Н. Клинико-диагностические принципы эндоназальной хирургии воспалительной патологией носа и околоносовых пазух. Дис. ... докт. мед. наук. М., 2001. С. 128–134. *Krasnozhen V.N. Clinical and diagnostic principles of endonasal surgery of the inflammatory pathology of the nose and paranasal sinuses. Dis. ... doct. med. Sciences. M., 2001. P. 128–134.*
  96. Ободов В.А., Солощенко А.П. Варианты дакриоцисториностомии с эндоскопическим контролем. Современные методы диагностики и лечения заболеваний слезных органов: Сборник научных статей. М., 2005. С. 226–230. *Obodov V.A., Soloschenko A.P. Variants of dacryocystorhinostomy with endoscopic control. Modern methods of diagnosis and treatment of diseases of lacrimal organs: Collection of scientific articles. M., 2005. P. 226–230.*
  97. Шелудченко Т.П., Лопатин А.С. Наш опыт эндоназальной эндоскопической дакриоцисториностомии. Современные методы диагностики и лечения заболеваний слезных органов: Сборник научных статей. М., 2005. С. 312–315. *Sheludchenko T.P., Lopatin A.S. Our experience of endonasal endoscopic dacryocystorhinostomy. Modern methods of diagnosis and treatment of diseases of lacrimal organs: Collection of scientific articles. M., 2005. P. 312–315.*
  98. Шилов М.В. Возможности эндоскопической ринохирургии в лечении посттравматических дакриостенозов. Современные методы диагностики и лечения заболеваний слезных органов: Сборник научных статей. М., 2005. С. 315–318. *Shilov M.V. Possibilities of endoscopic rhinosurgery in the treatment of posttraumatic dacryostenoses. Modern methods of diagnosis and treatment of diseases of lacrimal organs: Collection of scientific articles. M., 2005. P. 315–318.*
  99. Fowler A.M., Dutton J.J., Cahill K.V., Foster J.A., Hill R.H., Everman K.R., Nabavi C.B. Piezosurgery in External Dacryocystorhinostomy. *Ophthalmic Plastic & Reconstructive Surgery. 2017;33(1):69–71.*

## ПАМЯТИ ПРОФЕССОРА ВЕЛЬШЕРА ЛЕОНИДА ЗИНОВЬЕВИЧА



18 февраля 2017 г. умер известный российский врач-онколог, ученый, заведующий кафедрой онкологии и лучевой терапии Московского государственного медико-стоматологического университета им. А.И. Евдокимова, заслуженный врач России, лауреат государственных премий, профессор Вельшер Леонид Зиновьевич.

Леонид Зиновьевич Вельшер родился в 1948 г. в Днепропетровске в семье военнослужащих. В 1967 г. окончил медицинское училище. С 1967 по 1969 г. проходил службу в рядах Советской Армии. С 1969 по 1970 г. работал фельдшером скорой медицинской помощи. В 1970 г. поступил в ММСИ, который окончил в 1976 г. После окончания института по распределению был зачислен на должность врача – старшего лаборанта кафедры онкологии.

С 1978 г. Леонид Зиновьевич Вельшер работал на кафедре онкологии ММСИ – МГМСУ, пройдя путь от старшего лаборанта до профессора и заведующего кафедрой. В 1982 г. защитил кандидатскую диссертацию по теме «Комплексная терапия функциональных нарушений верхней конечности у больных, радикально леченных по поводу рака молочной железы». В 1989 г. защитил докторскую диссертацию.

Леонид Зиновьевич Вельшер является одним из выдающихся представителей отечественной онкологической медицинской науки. За выдающиеся достижения в области диагностики, лечения и реабилитации онкологических больных в 1983 г. Л.З. Вельшеру была присуждена премия Совета министров СССР, а в 1985 г. – Государственная премия СССР и звание «Изобретатель СССР». В 2014 г. за многолетний и добросовестный труд по развитию отечественной онкологии Л.З. Вельшер был награжден медалью ордена «За заслуги перед Отечеством» 2-й степени.

С 2002 г. Л.З. Вельшер являлся главным специалистом – онкологом Министерства путей сообщения РФ и ОАО «Российские железные дороги». Под руководством Л.З. Вельшера прошли подготовку тысячи онкологов нашей страны, защищены 8 докторских и 35 кандидатских диссертаций. Тысячи онкологических больных были спасены благодаря самоотверженному труду Леонида Зиновьевича.

Леонид Зиновьевич был прекрасным семьянином, отцом и дедом. Его отличали доброта, порядочность, отзывчивость, жизненный оптимизм, искренность. И эти человеческие качества гармонично сочетались с качествами серьезного ученого, педагога, практического врача, требовательного руководителя, талантливого ученого.

**Редакционная коллегия и редакционный совет скорбят и выражают глубочайшие соболезнования семье и родственникам, коллегам и близким Л.З. Вельшера в связи с тяжелой утратой.**

## РЕКОНСТРУКТИВНАЯ ХИРУРГИЯ ВОЗВРАТНОГО ГОРТАННОГО НЕРВА

### RECONSTRUCTIVE SURGERY OF RECURRENT LARYNGEAL NERVE

И.В. Решетов, Г.В. Полуни, А.В. Ананичук, Л.И. Ипполитов, А.А. Коваленко

ФГАОУ ВО Первый МГМУ им. И.М. Сеченова Минздрава России, Москва  
Контакты: Ананичук Анна Викторовна – e-mail: a.v.ananichuk@gmail.com

*I.V. Reshetov, G.V. Polunin, A.V. Ananichuk, L.I. Ippolitov, A.A. Kovalenko*

*I.M.Sechenov's the 1st Moscow state medical university  
Contacts: Anna Ananichuk – e-mail: a.v.ananichuk@gmail.com*

В настоящее время для лечения одностороннего нарушения подвижности голосовых связок в результате травмы возвратного гортанного нерва (ВГН) широко используются следующие методы его хирургической реконструкции: анастомоз конец-в-конец, анастомоз ВГН с шейной петлей или блуждающим нервом, аутотрансплантация фрагмента большого ушного нерва в область дефекта ВГН. Для коррекции фонации в послеоперационном периоде также применяются медиализация голосовой складки и введение в складку полимерных гелей. В обзоре подробно обсуждаются преимущества и недостатки перечисленных методов. Восстановление функции гортани после двустороннего повреждения ВГН и паралича голосовых связок остается нерешенной проблемой.

Перспективным направлением в решении этой проблемы является методика имплантации электростимуляторов гортани, позволяющих восстановить функцию заднечерпаловидной мышцы, единственного абдуктора среди мышц гортани, и преодолеть синкинез голосовых складок, возникающий после их самопроизвольной реиннервации. В сочетании с микрохирургической пластикой ВГН эта технология является самым многообещающим методом восстановления функции гортани при двустороннем параличе.

**Ключевые слова:** микрохирургическая пластика возвратного гортанного нерва, имплантируемые электростимуляторы, электростимуляция гортани, паралич гортани.

#### ABSTRACT

*Currently, the following methods of recurrent laryngeal nerve (RLN) surgical reconstruction are widely used for the treatment of unilateral mobility disorders of the vocal cords as a result of RLN trauma: end-to-end anastomosis, an anastomosis of RLN with cervical loop or vagus nerve, autotransplantation of a large auricular nerve fragment into the region of RLN defect. For the phonation correction in the postoperative period, the medialisation of the vocal fold and the insertion of polymer gels into the fold are also used. The advantages and disadvantages of methods listed above are discussed in detail in the following review. Restoration of laryngeal function after bilateral RLN damage and paralysis of the vocal cords still remains an unresolved problem.*

*The technique of laryngeal electrostimulators implantation seems to be a promising approach since it allows restoring of the function of posterior pectoral muscle, the only abductor among laryngeal muscles, and helps to overcome synkinesis of the vocal folds arising after their spontaneous re-innervation. In combination with microsurgical RLN plastic surgery this technology is the most promising method of restoration of larynx function in patients with bilateral paralysis.*

**Key words:** microsurgical plastic of recurrent laryngeal nerve, implantable electrostimulators, electrostimulation of larynx, paralysis of larynx.

Потеря голоса – тяжелое и драматичное осложнение ряда операций, выполняемых на органах шеи и средостения. Безусловно, паралич голосовых складок бывает связан с нехирургическими причинами, например неврологическими заболеваниями (синдром Гийена–Барре, рассеянный склероз) [1], сдавлением возвратного гортанного нерва (ВГН) образованиями средостения, аневризмой аорты или гипертрофированной сердечной мышцей (редкое осложнение, известное как синдром Ортнера) [2, 3]. Также на протяжении последних лет существенно возросло число больных идиопатическими параличами гортани [4]. Тем не менее чаще всего причиной как дву-, так и одностороннего

паралича гортани является повреждение возвратных нервов при хирургических операциях, выполняемых на органах шеи и средостения. По данным разных авторов, частота повреждения ВГН при операциях на аорте составляет от 2 до 32% [5]. При тиреоидэктомии это осложнение встречается с частотой от 0,3 до 5% [6, 7]. С целью предотвращения его возникновения используется интраоперационное мониторирование ВГН, однако в силу необходимости закупки дорогого оборудования и расходных материалов его применение ограничено, и даже наличие монитора полностью не исключает вероятности повреждения нерва [8]. В то же время некоторые интраоперационные ситу-

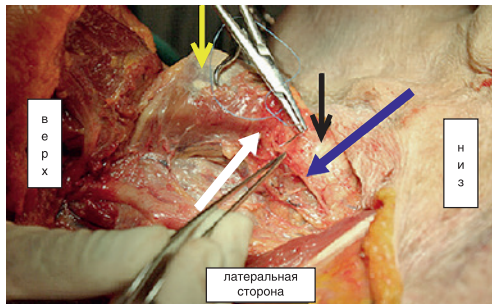


Рис. 1. ВГН (синяя стрелка) — в месте пересечения с нижним констриктором глотки (белая стрелка). Черная стрелка — трахея. Желтая стрелка — щитовидный хрящ [12].

Fig. 1. RLN (blue arrow) at the site of intersection with the lower constrictor of the pharynx (white arrow). Black arrow - trachea. Yellow arrow - thyroid cartilage

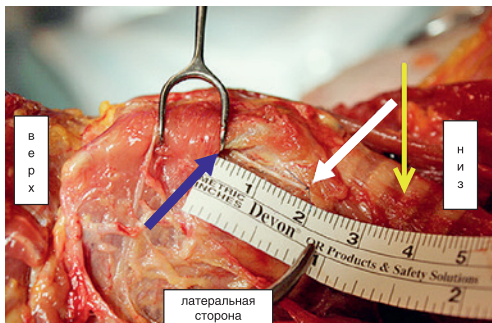


Рис. 2. Измерение дистального участка ВГН на кадаверном материале. Белой стрелкой обозначено место пересечения с нижним констриктором глотки до диссекции. Голубой стрелкой обозначено место вхождения нерва в гортань [12].

Fig. 2. Measurement of distal portion of RLN on cadaveric material. The white arrow indicates the place of intersection with the lower constrictor of the pharynx before dissection. The blue arrow indicates the place where the nerve enters the larynx [12].

ации требуют от хирурга пожертвовать ВГН ради выполнения радикального вмешательства при инвазивных опухолях.

Вопрос восстановления голоса после травмы ВГН обсуждается достаточно давно, но, несмотря на разногласия, касающиеся технических аспектов лечения данной группы пациентов, подавляющее большинство авторов соглашаются с тем, что при интраоперационном выявлении повреждения нерва необходимо предпринять попытку восстановить его анатомическую целостность [9–11], не полагаясь на самопроизвольную реиннервацию в послеоперационном периоде. Более того, если после травмы ВГН реиннервация не наступает, то длительно денервированные мышцы подвергаются необратимой атрофии с развитием контрактур, а в перстнечепаловидных суставах нередко формируются анкилозы. Все это приводит к неудовлетворительному результату попыток хирургической реиннервации, проводимых в отдаленном послеоперационном периоде [12].

Самым физиологичным и функционально выгодным вариантом реконструкции ВГН считается сшивание концов нерва в месте его травмы. Первую попытку сшить поврежденный в результате огнестрельного ранения левый ВГН конец-в-конец предпринял еще 1909 г. американский хирург J. Horsley [13].

В своем клиническом наблюдении он описывает восстановление подвижности левой голосовой складки в послеоперационном периоде, однако отмечает некоторое отставание и сниженную амплитуду ее движений по сравнению с контралатеральной складкой. Можно предположить, что такой результат обусловлен проявлением синкинетической реиннервации при регенерации ВГН. Из-за хаотичного характера расположения аддукторных и абдукторных волокон в составе ВГН даже при видимом правильном сопоставлении краев нерва аксоны мотонейронов при регенерации преимущественно иннервируют приводящие мышечные волокна, которых в мышцах гортани примерно четверо больше, чем отводящих [14]. Этим же объясняется и то, что добиться полной подвижности при выполнении любой из методик хирургической реконструкции в настоящее время удается лишь у небольшой доли оперированных пациентов [9].

На самом деле, целью всех вмешательств при одностороннем нарушении подвижности голосовых складок является именно поддержание медиального положения поврежденной складки с целью восстановления фонации. Хирургическая медиализация складки и введение в складку гидрофильных полимерных гелей являются самыми часто применяемыми в послеоперационном периоде методиками. Медиализация складки на сегодняшний день является «золотым стандартом» коррекции голоса после паралича одной из голосовых складок. Однако при отсутствии реиннервации со временем наступает атрофия мышц и может потребоваться повторное вмешательство [15]. Введение геля для создания объема неплохо зарекомендовало себя за счет своей малоинвазивности, однако остаются проблемы, связанные с абсорбцией вводимого вещества. В настоящее время проводятся исследования по введению в складки аутоадипоцитов с высоким потенциалом регенерации [16].

По всей видимости, восстановление целостности ВГН и проводимости по нему является ключом к предотвращению атрофии мышц и сохранению удовлетворительной фонации в долгосрочной перспективе. Интересно отметить, что в экспериментальном исследовании на крысах показано, что наложение анастомоза конец-в-бок не приводит к восстановлению подвижности голосовых складок и не может быть рекомендовано к применению в клинической практике [17].

Более сложно восстановить ВГН, если часть его была резецирована, например при врастании в опухоль. При невозможности наложения анастомоза конец-в-конец принятыми вариантами хирургической реконструкции ВГН являются анастомоз с шейной петлей (ansa cervicalis), анастомоз с блуждающим нервом (nervus vagus) или аутотрансплантация фрагмента большого ушного нерва (nervus auricularis major) [18, 19]. Поскольку ауто-трансплантация участка нерва подразумевает необходимость наложения двух межневральных анастомозов, но по функциональным результатам неотличима от двух предыдущих техник, разумно использовать ее как метод выбора в случае невозможности наложения анастомоза с шейной петлей или блуждающим нервом из-за резекции ВГН на большом протяжении. Интересно заметить, что по данным исследования на кадаверном материале, при повреждении нерва в непосредственной близости от перстнечепаловидного сустава, при разволокнении нижнего констриктора глотки, мышцы, под которой проходит ВГН, можно дополнительно выделить в среднем 14 мм нерва для создания анастомоза (рис. 1–3) [20]. В другом исследовании анатомии шейного сплетения было установлено, что оптимальным участком шейной петли для создания анастомоза с ВГН является



ветвь, иннервирующая щитогрудинную и щитоподъязычную мышцы, за счет ее близкого расположения к ВГН, оптимального размера и проявлению электрической активности во время отведения голосовых складок, выявленной с помощью электромиографии [21].

Все 3 перечисленных метода по своей природе не могут восстановить подвижность голосовых складок, однако прекрасно справляются с задачей медиализации и показывают хорошие результаты при оценке фонации, по данным некоторых авторов, статистически значимо не отличающиеся друг от друга [22, 23]. При этом важно помнить, что использование аутонервов для реконструкции ВГН неизбежно связано с потерей оригинальной функции, выполняемой нервом «донором», что следует учитывать при выборе варианта реконструкции.

В 2011 г. группой авторов из Кореи описаны 3 случая применения методики, по которой межневральные анастомозы (как конец-в-конец, так и с замещением участка нерва аутотрансплантатом) укрывались резецированным участком аутоvene как муфтой, надетой на нерв в месте анастомоза (в трех случаях, описанных в статье, использовался участок яремной вены) [24]. Этот прием (схема методики показана на рис. 4) является аналогом укрывания анастомоза с помощью эпинеурального шва, и его целью является создание ограниченного пространства вокруг анастомоза, создающего механическую защиту и одновременно удерживающего аксоплазму поврежденных нейронов. Также создание плотно прилегающего «рукава» вокруг анастомоза снижает вероятность развития невриномы за счет ограничения от окружающих тканей, в которых продуцируются воспалительные цитокины и нейротрофические факторы [25]. Эта техника является экспериментальной и в отношении ВГН практически не описана, однако в клинических исследованиях показано положительное влияние создания венозного «рукава» на регенерацию нерва для других периферических нервов [26, 27].

Таким образом, хирургическая реконструкция ВГН даже с учетом неселективной реиннервации обеспечивает восстановление тонуса мышц гортани и позволяет добиться удовлетворительных результатов при фонации, если исходно нарушена подвижность лишь одной из голосовых складок [28]. Тем не менее для двустороннего паралича хирургическая реиннервация не может являться рекомендованной методикой. Медиализация голосовых складок, необходимая для

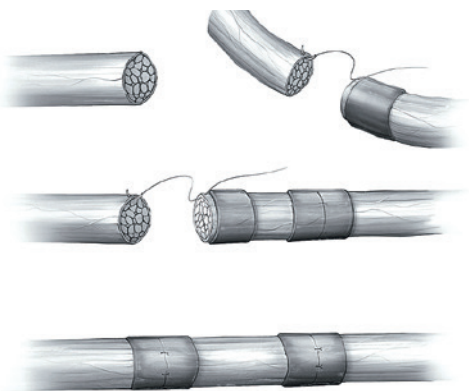


Рис 4. Техника укрывания анастомозов венозным трансплантатом [14].  
А – При реконструкции ВГН аутографтом из шейной петли.  
В – При создании анастомоза конец-в-конец.

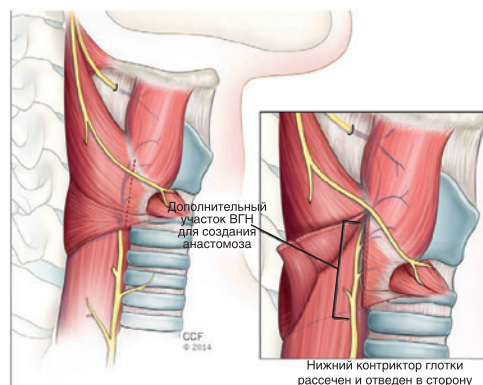


Рис. 3. Схема анатомо-топографических взаимоотношений между дистальным отрезком ВГН, щитовидным хрящом и нижним констриктором глотки [12].

*Fig. 3. Scheme of anatomical and topographic relationships between the distal segment of RLN, thyroid cartilage and lower pharyngeal constrictor [12].*

восстановления голоса в случае одностороннего поражения, при двустороннем процессе оборачивается развитием стридора и необходимостью экстренного наложения трахеостомы.

Перспективным направлением, дающим надежду на сохранение функций гортани в полном объеме, является использование стимуляции нервно-мышечного аппарата имплантируемыми генераторами электрических импульсов (электростимуляторами, что соответствует понятию «pacers» в англоязычной литературе).

В 1995–1997 гг. D.L. Zealear и соавт. провели первое клиническое испытание – многоцентровое исследование с использованием электростимулятора Itrel II фирмы Medtronic, Inc, изначально разработанного для спинномозговой стимуляции при хроническом болевом синдроме [29]. В результате исследования, в котором принимали участие 7 пациентов, у 5 из них удалось добиться восстановления подвижности одной голосовой складки и сохранения удовлетворительного голоса и 3 больных в дальнейшем были деканюлированы. Хотя движение голосовых складок не было синхронизировано с дыханием (стимулятор подавал в среднем 10 последовательностей импульсов в минуту, что соответствует частоте дыхания при среднем уровне физической активности), у больных удалось достичь




Рис 4. Техника укрывания анастомозов венозным трансплантатом [14].  
А - when reconstructing RLN with an autograft from the cervical loop.  
В - when creating end-to-end anastomosis.

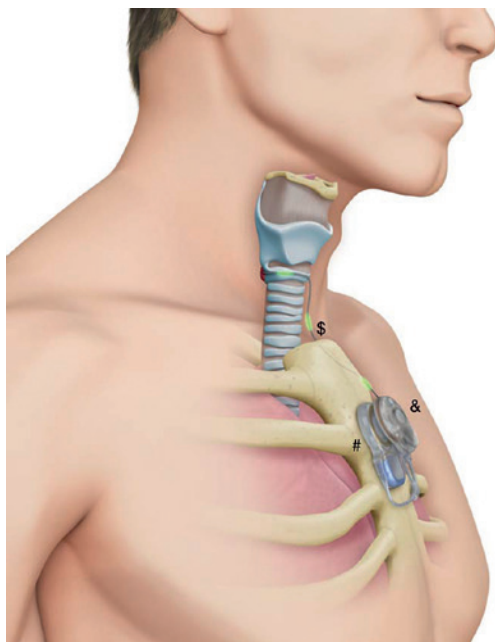


Рис. 5. Схема установки электростимулятора гортани. Электрод (обозначен символом \$) установлен в заднюю перстнечерпаловидную мышцу. Генерирующий электроимпульсы стимулятор (обозначен символом #) имплантируется в подкожный карман к груди. Программируемый процессор (обозначен символом &) с помощью магнитного крепления устанавливается на кожу над имплантированным генератором [22].

*Fig. 5. Scheme of laryngeal electrostimulator installation. The electrode (indicated by symbol \$) is installed in posterior crico-arytenoid muscle. The stimulator (indicated by symbol #) is implanted into the subcutaneous pocket to sternum. The programmable processor (indicated by & symbol) is mounted on the skin above the implanted generator by means of a magnetic fastener [22].*

полной подвижности стимулируемой голосовой складки. Также было отмечено, что у 6 из 7 пациентов при глотании или речи поданный стимул подавлялся, что указывает на возможность координации недыхательных функций гортани и повышает потенциал метода [30]. Во время проведения испытания авторы столкнулись с трудностями, связанными с коррозией электродов, а также их слишком большими размерами.

За последние 10 лет проведено много исследований с целью создания оптимальной, наименее подверженной коррозии, но при этом механически прочной модели электростимулятора [31]. Разработаны методики нейромышечной навигации с целью определения «горячих точек» (мест, стимуляция которых приводит к отведению голосовой складки) для оптимальной имплантации электрода в отводящую ветвь ВГН и методики минимально-инвазивной имплантации электродов в область задней перстнечерпаловидной мышцы чресчерпаловидным доступом с использованием интродьюсеров, подобных тем, что применяют для катетеризации вен [32]. Самые современные разработки касаются создания ультра-миниатюрных электродов с рассасывающимися системами доставки и беспроводной передачей сигнала [33].

В 2012–2014 гг. А. Mueller провел первое проспективное исследование на людях с двусторонним нарушением подвижности голосовых складок, используя имплантируемый элек-

тростимулятор мышц гортани (схема прибора представлена на рис. 5) [34]. У 7 из 9 пациентов удалось достигнуть удовлетворительных результатов. Двое участвовавших пациентов нуждались в трахеостоме до исследования и были деканюлированы в течение полугода после установки электростимулятора. Примечательно, что в ходе исследования проводилась электростимуляция заднечерпаловидной мышцы только с одной стороны и уже на 15-й день после имплантации было получено объективное улучшение дыхательной функции. Система в результате исследования оценена как безопасная и эффективная.

Таким образом, восстановление фонации при одностороннем нарушении подвижности голосовой складки является успешно решаемой на современном этапе развития хирургии проблемой. Оптимальная тактика восстановления голоса у лиц с двусторонним параличом голосовых складок на данный момент не определена, и можно предположить, что она находится в соединении крайностей. Хотя мгновенный и гарантированный эффект, в идеале достигаемый с помощью установки внешнего электростимулятора, очевидно, предпочтительнее длительного восстановительного периода при реконструктивных микрохирургических вмешательствах на гортанных нервах, этот метод, даже будучи полностью разработанным, имеет свои ограничения (зависимость от надежности и долговечности прибора, как и сам факт имплантации инородного тела), которые являются существенными недостатками. Разумно предположить, что будущее за соединением двух технологий – микрохирургической реконструкции собственных нервов, необходимой для построения системы, не зависящей от расходных материалов и застрахованной от поломки, и имплантации электростимулятора для создания благоприятных условия для восстановления функциональности сразу после операции.

## ЛИТЕРАТУРА/REFERENCES

1. Holinger L.D., Holinger P.C., Holinger P.H. Etiology of bilateral abductor vocal cord paralysis: a review of 389 cases. *Ann. Otol. Rhinol. Laryngol.* 1976;85(4 Pt. 1):428–436.
2. Verbeke X., Vliebergh J., Sauer M., Leys M. Hoarseness revealing Ortner's syndrome. *Acta. Clin. Belg.* 2015;70(3):230.
3. Semionov A., Kosiuk J. Ortner syndrome secondary to aortic aneurysm. *Radiol. Case Rep.* 2016;12(1):29–30.
4. Gupta J., Varshney S., Bist S.S., Bhagat S. Clinico-etiological study of vocal cord paralysis. *Indian J. Otolaryngol. Head Neck Surg.* 2013;65(1):16–19.
5. DiLisio R.P., Mazzeffi M.A., Bodian C.A., Fischer G.W. Vocal cord paralysis after aortic surgery. *J. Cardiothorac. Vasc. Anesth.* 2013;27(3):522–527.
6. Ветшев П.С., Карпова О.Ю., Чилингариди К.Е. и др. Профилактика и лечение нарушений подвижности голосовых складок при операциях на щитовидной железе. *Хирургия.* 2005;10:28–34. Vetshev P.S., Karpova O.Yu., Chilingaridi K.E. et al. Prevention and treatment of violations of the vocal folds mobility during operations on thyroid gland. *Surgery.* 2005;10:28–34.
7. Hayward N.J., Grodski S., Yeung M., et al. Recurrent laryngeal nerve injury in thyroid surgery: a review. *ANZ J. Surg.* 2013;83(1–2):15–21.
8. Харнас С.С., Ипполитов Л.И., Насимов Б.Т., Вычужанин Д.В. Профилактика повреждения возвратных гортанных нервов при операциях на щитовидной железе. *Врач.* 2015;5:22–26. Kharnas S.S., Ippolitov L.I., Nasimov B.T., Vychuzhanin D.V. Prophylaxis of recurrent

- laryngeal nerves damage during operations on the thyroid gland. *Doctor*. 2015;5:22–26.
9. Lee S.W., Park K.N., Oh S.K., et al. Long-term efficacy of primary intraoperative recurrent laryngeal nerve reinnervation in the management of thyroidectomy-related unilateral vocal fold paralysis. *Acta Otolaryngol*. 2014;134(11):1179–1184.
  10. Sanuki T., Yumoto E., Minoda R., et al. Role of immediate recurrent laryngeal nerve reconstruction in surgery for thyroid cancers with fixed vocal cords. *ЖУРНАЛ???* 2017;39(3):427–431.
  11. Hong J.W., Roh T.S., Yoo H.S. et al. Outcome with immediate direct anastomosis of recurrent laryngeal nerves injured during thyroidectomy. *Laryngoscope*. 2014;124(6):1402–08.
  12. Woodson G. *Neurolaryngology: past, present, and future*. *Otolaryngol. Clin. North. Am.* 2000;33:895–904.
  13. Horsley J.S. Suture of the recurrent laryngeal nerve. With report of a case *Ann. Surg.* 1910;51:524–528.
  14. Damrose E.J., Huang R.Y., Ye M. et al. Surgical anatomy of the recurrent laryngeal nerve: implications for laryngeal reinnervation. *Ann. Otol. Rhinol. Laryngol.* 2003;112(5):434–438.
  15. Rubin A.D., Sataloff R.T. Vocal fold paresis and paralysis: what the thyroid surgeon should know. *Surg. Oncol. Clin. N. Am.* 2008;17(1):175–196.
  16. Nishio N., Fujimoto Y., Suga K. et al. Autologous fat injection therapy including a high concentration of adipose-derived regenerative cells in a vocal fold paralysis model: animal pilot study. *J. Laryngol. Otol.* 2016;130(10):914–922.
  17. Liu H.J., Dong M.M., Chi F.L. Functional remobilization evaluation of the paralyzed vocal cord by end-to-side neurotomy in rats. *Laryngoscope*, 2005;115(8):1418–1420.
  18. Кожанов Л.Г., Сдвижков А.М., Решетов И.В. и др. Эволюция хирургических методов восстановления голосовой функции после ларингэктомии. Голова и шея. Российское издание. 2016;1–2:34–39. Kozhanov L.G., Sdvizhkov A.M., Reshetov I.V. et al. Evolution of surgical methods for restoring voice function after laryngectomy. *Head and neck. The Russian edition*. 2016;1–2:34–39.
  19. Lorenz R.R., Esclamado R.M., Teker A.M. et al. Ansa cervicalis-to-recurrent laryngeal nerve anastomosis for unilateral vocal fold paralysis: experience of a single institution. *Ann. Otol. Rhinol. Laryngol.* 2008;117(1):40–45.
  20. Scharpf J., Haffey T., Rajasekaran K. et al. Ansa to recurrent laryngeal neurotomy in the setting of laryngeal nerve sacrifice: a cadaveric study to evaluate a reconstructive option. *Am. J. Otolaryngol.* 2015;36(2):136–39.
  21. Prades J.M., Gavid M., Dubois M.D. et al. Surgical anatomy of the ansa cervicalis nerve: which branch to use for laryngeal reinnervation in humans? *Surg. Radiol. Anat.* 2015;37(2):139–145.
  22. Kumai Y., Kodama N., Murakami D., Yumoto E. Comparison of vocal outcome following two different procedures for immediate RLN reconstruction. *Eur. Arch. Otorhinolaryngol.* 2016;273(4):967–972.
  23. Smith M.E., Roy N., Stoddard K. Ansa-RLN reinnervation for unilateral vocal fold paralysis in adolescents and young adults. *Int. J. Pediatr. Otorhinolaryngol.* 2008;72(9):1311–1316.
  24. Yoo Y.M., Lee I.J., Lim H. Vein wrapping technique for nerve reconstruction in patients with thyroid cancer invading the recurrent laryngeal nerve. *ЖУРНАЛ???* 2012;39(1):71–75.
  25. Lubiawski P., Unsal F.M., Dileep N. et al. The epineural sleeve technique for nerve graft reconstruction enhances nerve recovery. *Microsurgery*. 2008;28(3):160–167.
  26. Leuzzi S., Armenio A., Leone L. et al. Repair of peripheral nerve with vein wrapping. *G. Chir.* 2014;35(3–4):101–106.
  27. Mathieu L., Adam C., Legagneux J., et al. Reduction of neural scarring after peripheral nerve suture: an experimental study about collagen membrane and autologous vein wrapping. *Chir. Main.* 2012;31(6):311–317.
  28. Решетов И.В., Дайхес Н.А., Голубцов А.К. и др. Микрохирургическая пластика возвратного гортанного нерва. *Анналы пластической, реконструктивной и эстетической хирургии*. 2010;4:55–59. Reshetov I.V., Daihez N.A., Golubtsov A.K. Microsurgical plastics of recurrent laryngeal nerve. *Annals of plastic, reconstructive, and aesthetic surgery*. 2010;4:55–59.
  29. Zealear D.L., Billante C.R., Courey M.S. et al. Reanimation of the paralyzed human larynx with an implantable electrical stimulation device. *Laryngoscope*. 2003;113:1149–1156.
  30. Billante C.R., Zealear D.L., Courey M.S., Netterville J.L. Effect of chronic electrical stimulation of laryngeal muscle on voice. *Ann. Otol. Rhinol. Laryngol.* 2002;111:328–332.
  31. Zeng T., Zhang Z., Peng W. et al. Unilateral Laryngeal Pacing System and Its Functional Evaluation. *Neural. Plast.* 2017;2017:8949165.
  32. Mueller A.H. Laryngeal pacing for bilateral vocal fold immobility. *Curr. Opin. Otolaryngol. Head Neck Surg.* 2011;19:439–443.
  33. Khilwani R., Gilgunn P.J., Kozai T.D. et al. Ultra-miniature ultra-compliant neural probes with dissolvable delivery needles: design, fabrication and characterization. *Biomed. Microdevices.* 2016;6(18):97.
  34. Mueller A.H., Hagen R., Foerster G. et al. Laryngeal pacing via an implantable stimulator for the rehabilitation of subjects suffering from bilateral vocal fold paralysis: A prospective first-in-human study. *Laryngoscope*. 2016;126:1810–1816.



## INSTRUCTION FOR AUTHORS

Author's manuscript should be typed using imperial, size 14, with 1,5 interval and all margins 2,5 cm, on one side of white sheet (A4 format – 210x295) and presented in 2 copies.

Manuscript should include:

- |                          |                           |
|--------------------------|---------------------------|
| 1) Title page            | 7) Discussion             |
| 2) Resume (1 page)       | 8) Tables                 |
| 3) Key words             | 9) Pictures with cutlines |
| 4) Introduction          | 10) Illustrations         |
| 5) Materials and methods | 11) Bibliography          |
| 6) Results               |                           |

Pages must be numbered.

**All materials should be presented on digital storage and also sent via e-mail: h&n@bionika-media.ru**

The manuscript must have the official assignment of the institution in which the investigation had been conducted. Visa and signature of scientific supervisor should be included into the first list and attested by the round seal of the institution. The last page must contain signatures of all authors, this warrants article publication in the journal and its placement on publishers site.

### TITLE PAGE SHOULD CONTAIN:

- 1) Title of the article, informative but brief enough.
- 2) Authors' initials and last names.
- 3) Full name of the institution and its division (department, laboratory) in which the investigation was conducted.
- 4) Last name, first name, and middle name of the author, his full postal address and e-mail, telephone number and fax of the person responsible for contacts with publishers.

### RESUME

Resume must be enhanced keeping not less than 700 words. Key words (from 5 to 10) allowing article word indexing in information retrieval systems should also be placed there.

### TEXT

Original article volume should not exceed 9 typed pages; brief messages and practical remarks volumes – not more than 3-4 pages.

Original articles should have the following structure:

**Introduction.** The main aim and necessity of the investigation conduction need to be framed by the author. The actuality of the problem should also be highlighted with the references to the most significant publications.

**Materials and methods.** Quantitative and qualitative characteristics of the observed contingent of patients, as well as all methods applied in the work including methods of statistical analysis, must be designated in this part of the article. When mentioning any equipment or new drug one should specify the manufacturer and its country.

**Results.** The results must be represented following logical consistency in the text, tables and pictures. Data from tables and pictures should not be fully repeated in text; only the most important from them are allowed to be mentioned. Also, there's no need to double the data from tables on the pictures. Cutlines and picture detailed descriptions must be numbered and exposed on a separate page. Admeasurements should correspond with the International system of units.

**Discussion.** The author has to point the new and most important aspects of investigation results and preferably compare them with the findings of other researchers. One should not repeat the data from "Introduction" as well as the detailed information from "Results". Reasonable recommendations and short epilogue can be included into this part of the article.

**Tables.** Every table must have the title and number accordingly with its first mentioning in the text. Every table column should have brief heading (abbreviations allowed). All explanations including abbreviations decoding must be placed as a bottom note. Please specify all statistical methods used for variability analysis and confidence intervals.

**Pictures cutlines.** They must be numbered with Arabic ciphers in accordance with the picture's number. Every cutline should contain the title and the legend of the picture (description of its parts, symbols, arrows and other details). If micrographs were used, zoom ratio should be pointed.

**Illustrations.** Picture file format accepted is tiff or jpeg, extension 300 dpi.

**Bibliography (references).** All references in this list should be enumerated in the order as they are quoted in a text but not in alphabet order. When mentioned in a text, any author's name should be fully represented with the inclusion of initials preceding family name. Last names of foreign authors must be quoted in a way they are written in original transcription. Bibliographic references are specified via Arabic ciphers in square brackets in a text.

If the collective of authors doesn't include more than 4 people, all of them should be mentioned (with initials after last names); if the group of authors is larger, only first three of them need to be quoted with addition of "et al." Sometimes authors appear to be journal/book editors; in such situations one should put "ed." in round brackets after the last name.

The city where the book was published should be mentioned in its bibliographic description (after its title) followed by colon, publisher's name, semi-colon, year of publication. If just a part of a book is referred, the authors and the part's title must be mentioned first followed by "in" (capital letter, after dot), the last name of the author/editor, title of the book and its date-line.

Journal article reference should contain the title of the article, then the journal's special abbreviation and the year of publication (no stop needed between them), semi-colon, the issue number (for foreign journals – volume number and issue number in round brackets), then colon followed by numbers of the first and the last pages (with a dash between).

Reference list must contain not less than 15 original sources with more than 50% of them coming from foreign institutions.

**Editorial board reserves the right to cut down and edit articles.**

**Previously published papers and articles under consideration for publication in other journals/digests are not permitted.  
Papers formatted out of accordance with above mentioned instructions are to be returned back to authors without reviewing.**



