

март 2017

ISSN 2310-5194

HEAD & NECK

RUSSIAN JOURNAL



ГОЛОВА И ШЕЯ

ЖУРНАЛ ФЕДЕРАЦИИ СПЕЦИАЛИСТОВ ПО ЛЕЧЕНИЮ ЗАБОЛЕВАНИЙ ГОЛОВЫ И ШЕИ

13

**ТРЕХМЕРНОЕ МОДЕЛИРОВАНИЕ
РЕНТГЕНОЛОГИЧЕСКОГО
ИЗОБРАЖЕНИЯ ЛИЦЕВОГО СКЕЛЕТА
В РЕКОНСТРУКТИВНОЙ ХИРУРГИИ
ДЕФЕКТОВ ЛИЦА**

3-DIMENSIONAL MODELLING OF FACIAL SKULL
RADIOLOGICAL IMAGE IN RECONSTRUCTIVE SURGERY
OF FACIAL DEFORMITIES

18

**ЭНДОПРОТЕЗИРОВАНИЕ НИЖНЕЙ
СТЕНКИ ГЛАЗНИЦЫ**

ENDOPROSTHESIS OF LOWER ORBITAL WALL

51

**СОЧЕТАННЫЕ ТРАВМЫ СРЕДНЕЙ
ЗОНЫ ЛИЦЕВОГО ЧЕРЕПА. ЧАСТЬ I**

COMBINED TRAUMAS OF THE MIDDLE ZONE
OF FACIAL SKULL. PART I

И ДРУГОЕ/ ET ALL

V МЕЖДИСЦИПЛИНАРНЫЙ КОНГРЕСС ПО ЗАБОЛЕВАНИЯМ ОРГАНОВ ГОЛОВЫ И ШЕИ



Междисциплинарный подход к патологии органов головы и шеи. Главная тема – проблема молодого и детского возрастов.

29-31 МАЯ 2017, МОСКВА

ФГБУ "Федеральный научно-клинический центр детской гематологии онкологии иммунологии им. Дмитрия Рогачева" Минздрава России.

ОСНОВНЫЕ ТЕМАТИКИ

- Онкология
- Нейрохирургия
- Офтальмология
- Реконструктивная и пластическая хирургия
- Челюстно-лицевая хирургия
- Стоматология
- Комбинированное лечение опухолей головы и шеи
- Дерматология
- Эндокринология
- Оториноларингология
- Лучевая диагностика
- Общие вопросы
- Радиотерапия
- Сопроводительная терапия
- Регенеративная медицина
- Морфология
- Анестезиология
- Нутрициология
- Конференция «Общества помощи пациентам с опухолями головы и шеи»

ОРГАНИЗАТОР



СООРГАНИЗАТОРЫ



МИНИСТЕРСТВО
ЗДРАВООХРАНЕНИЯ
РОССИЙСКОЙ ФЕДЕРАЦИИ



Координаторы проекта:
к.м.н. Грачев Николай Сергеевич
+7(926) 399-51-73, e-mail: nick-grachev@yandex.ru
к.м.н. Пряников Павел Дмитриевич
+7 (926) 868-90-01, e-mail: pryanikovpd@yandex.ru

WWW.HEADNECKCONGRESS.RU

HEAD & NECK

ГОЛОВА И ШЕЯ

ЖУРНАЛ ФЕДЕРАЦИИ СПЕЦИАЛИСТОВ ПО ЛЕЧЕНИЮ ЗАБОЛЕВАНИЙ ГОЛОВЫ И ШЕИ
JOURNAL OF THE RUSSIAN FEDERATION OF TREATMENT SPECIALISTS IN HEAD&NECK PATHOLOGY

ISSN 2310-5194

Медицинский рецензируемый журнал
Medical reviewed journal

Авторы подтверждают, что не имеют
конфликта интересов
*The authors declare that they have no
competing interests*

Публикуемые материалы соответствуют меж-
дународно признанным этическим принципам
*Published materials conforms to internationally
accepted ethical guidelines*

Тематика журнала:

ангиохирургия
анестезиология
дерматология
нейрохирургия
онкология
оториноларингология
офтальмология
пластическая хирургия
стоматология
челюстно-лицевая хирургия
эндокринология

Journal subject:

Angiosurgery
Anesthesiology
Dermatology
Neurosurgery
Oncology
Otorhinolaryngology
Ophthalmology
Plastic surgery
Stomatology
Maxillo-facial surgery
Endocrinology

Журнал включен в Перечень рецензируемых научных изданий, в которых
должны быть опубликованы основные научные результаты диссертаций
на соискание ученой степени кандидата наук, на соискание ученой степени
доктора наук (вступил в силу 01.12.2015).

Решетов И.В. – главный редактор
Reshetov I.V. – editor in chief

Заведующий редакцией:
Н.В. Иванов

Editorial staff manager:
N.V. Ivanov

Переводчик:
Н.В. Денгына

Translation:
N.V. Dengina

e-mail: headneck@inbox.ru

www.headneckfdr.ru

The Journal is included in the List of Peer-reviewed Scientific Journals
recommended for publication of principal scientific results of dissertations
competing for scientific degree of Candidate of Science and scientific degree
of Doctor of Science (came into effect on 01.12.2015).



Общероссийская общественная организация
**Федерация специалистов
по заболеваниям
органов головы и шеи**

Учредитель и Издатель:

Общероссийская общественная организация
«Федерация специалистов по лечению заболеваний головы и шеи»
Founder and Publisher:
Russian Federation of treatment specialists in Head&Neck pathology
www.headneckfdr.ru

Адрес редакции:

Москва, ул. Беговая, д.24, офис. 2
Тел. (факс): (495) 544-85-09
E-mail: headneck@inbox.ru

Editor office address:

Begovaya str., 24, office. 2, Moscow
Russian Federation
Tel. (fax): (495) 544-85-09
E-mail: headneck@inbox.ru

Размещение рекламы: Каляева Н.И.

Тел. 8 (926) 919-29-11
Advertising: Kalyaeva N.I.
Тел. 8 (926) 919-29-11

Дата выхода – 28.03.17
Date of issue – 28.03.17
Свободная цена
Free price

Журнал зарегистрирован Федеральной службой
по надзору в сфере связи, информационных технологий и массовых коммуника-
ций (Роскомнадзор)

Head and Neck / Голова и шея. Российское издание. Журнал Общероссийской
общественной организации «Федерации специалистов по лечению заболеваний
головы и шеи»

ПИ № ФС77-54135 от 17.05.13

The journal has been registered by Federal service for supervision of communication,
information technologies and mass communications
Head&Neck Russian edition. Journal of All-Russian social organization "Federation of
specialists in Head&Neck pathologies treatment

Формат 60x90 1/8. Усл. печ. л. 8.
Format 60x90 1/8 Print cond. P.8
Тираж 3000 экз.
Print run 3000 ex.

График выхода – 4 номера в год
Issuing calendar – 4 issues per year

Отпечатано в типографии "Лакшери Принт"

115142, Москва, ул. Речников, д. 21
115142, Moscow, St. Rechnikov, d. 21

Перепечатка и любое воспроизведение материалов и иллюстраций в печатном
или электронном виде из журнала допускается только с письменного разрешения
издателя
Reprinting and any materials and illustrations reproduction from the journal in printed
or electronic form is permitted only from written consent of the publisher

РЕДКОЛЛЕГИЯ ЖУРНАЛА «ГОЛОВА И ШЕЯ»

Журнал Федерации специалистов по лечению заболеваний головы и шеи

EDITORIAL BOARD OF "HEAD&NECK" JOURNAL*Journal of the Russian Federation of treatment specialists in Head&Neck pathology*

Решетов И.В. – главный редактор, академик РАН, профессор
Reshetov I.V. – editor in chief, professor, Russian Academy of Science academician
Дробышев А.Ю. – зам. главного редактора, профессор
Drobyshev A.Y. – editor in chief assistant, professor
Грачев Н.С. – научный редактор, к.м.н.
Grachev N.S. – scientific editor, assistant professor
Святославов Д.С. – научный редактор, к.м.н.
Svyatoslavov D.S. – scientific editor, assistant professor
Пряников П.Д. – ответственный секретарь, к.м.н.
Pryanikov P.D. – executive secretary, assistant professor

РЕДКОЛЛЕГИЯ / EDITORIAL BOARD

Бровкина А.Ф., академик РАН, профессор / *Brovkina A.F. RAS academician, professor*
 Давыдов Д.В., профессор / *Davydov D.V., professor*
 Дайхес Н.А., чл.-корр. РАН, профессор / *Daihes N.A., RAS corresponding member, professor*
 Иванов С.Ю., чл.-корр. РАН, профессор / *Ivanov S.Yu., RAS corresponding member, professor*
 Кубанова А.А., академик РАН, профессор / *Kubanova A.A., RAS academician, professor*
 Кропотов М.А., профессор / *Kropotov M.A., professor*
 Крюков А.И., профессор / *Kryukov A.I., professor*
 Кулаков А.А., академик РАН, профессор / *Kulakov A.A., RAS academician, professor*
 Мальгинов Н.Н., профессор / *Malginov N.N., professor*
 Мантурова Н.Е., профессор / *Manturova N.E., professor*
 Мамонтов А.С., профессор – ответственный секретарь / *Mamontov A.S., professor, executive secretary*
 Мудунов А.М., профессор / *Mudunov A.M., professor*
 Медведев Ю.А., профессор / *Medvedev Y.A., professor*
 Мельниченко Г.А., академик РАН, профессор / *Melnichenko G.A., RAS academician, professor*
 Неробеев А.И., профессор / *Nerobeev A.I., professor*
 Поляков А.П., к.м.н., доцент / *Polyakov A.P., assistant professor*
 Потекаев Н.Н., профессор / *Potekaev N.N., professor*
 Подвязников С.О. д.м.н. / *Podvyaznikov S. O., professor*
 Путь В.А. профессор / *Put V.A., professor*
 Романчишен А.Ф., профессор / *Romanchishen A.F., professor*
 Саакян С.В., профессор / *Saakyan S.V., professor*
 Садовский В.В., профессор / *Sadovskij V.V., professor*
 Свистушкин В.М. профессор / *Svistushkin V.M., professor*
 Старцева О.И. д.м.н. / *Startseva O.I., professor*
 Усачев Д.Ю., член-корр. РАН, профессор / *Usachev D.Y., RAS corresponding member, professor*
 Черкаев В.А., профессор / *Cherekaev V.A., professor*
 Чойнзонов Е.Л., академик РАН, профессор / *Choinzonov E.L., RAS academician, professor*
 Янов Ю.К., академик РАН, профессор / *Janov Y.K. RAS corresponding member, professor*
 Янушевич О.О., член-корр. РАН, профессор / *Yanushevich O.O., RAS corresponding member, professor*

РЕДАКЦИОННЫЙ СОВЕТ / EDITORIAL COMMITTEE

Васильев Ю.В., чл.-корр. РАН, профессор / *Vasil'ev Y.V., RAS corresponding member, professor*
 Вербо Е.В., профессор / *Verbo E.V., professor*
 Галимова В.У., профессор / *Galimova V.U., professor*
 Гарбузов П.И., д.м.н. / *Garbuzov P.I., professor*

Еричев В.П., профессор / *Erichev V.P., professor*
 Крылов В.В., академик РАН, профессор / *Krylov V.V., RAS academician, professor*
 Накатис Я.М., профессор / *Nakatis Y.M., professor*
 Поляков В.Г., академик РАН, профессор / *Polyakov V.G., RAS academician, professor*
 Потопов А.А., академик РАН / *Potapov A.A. RAN academician*
 Рабинович И.М., профессор / *Rabinovitch I.M., professor*
 Румянцев П.О., профессор / *Rumyantsev P.O., professor*
 Трофимов Е.И., д.м.н. / *Trofimov E.I., professor*
 Топольницкий О.З., профессор / *Topolnicky O. Z, professor*
 Хмелевский Е.В., профессор / *Khmelevsky E.V., professor*

ИНОСТРАННЫЕ ЧЛЕНЫ РЕДКОЛЛЕГИИ / FOREIGN EDITORIAL BOARD MEMBERS

Belotzerkovsky I., Belarus
Dobke M., prof. USA
Dzodich R., Serbia
Fliss D., prof. Israel
Golusinsky W., prof. Poland
Holodny A., prof. USA
Kim K., prof. South Korea
Klozar J., prof. Czech Republic
Lefebvre J.L., prof. France
Lisitra L., prof. Italy
Margolin G., prof. Sweden
Rapidis A., prof. Greece
Shah J., prof. USA
Spriano G., prof. Italy
Subramanian S., assistant prof. India
Zabolotny N., prof. Ukraine

ЭКСПЕРТНАЯ ГРУППА / EXPERT GROUP

Бойко А.В., профессор / *Boiko A.V., professor*
 Бяхов М.Ю., профессор / *Byakhov M.Y., professor*
 Зайцев А.М., к.м.н. / *Zaitzev A.M., assistant professor*
 Осипенко Е.В., к.м.н. / *Osipenko E.V., assistant professor*
 Поляков П.Ю., профессор / *Polyakov P.Y., professor*
 Приходько А.Г., профессор / *Prihodko A.G., professor*
 Кравцов С.А., д.м.н. / *Kravtsov S.A., professor*
 Кузнецов Н.С., профессор / *Kuznetsov N.S., professor*
 Новожилова Е.Н., д.м.н. / *Novozhilova E.N., professor*
 Романов И.С. д.м.н. / *Romanov I.S. professor*
 Светицкий П.В., профессор / *Svetitzkij P.V., professor*
 Сдвижков А.М. профессор / *Sdvizhkov A.M., professor*
 Стоюхина А.С., к.м.н. / *Stoyukhina A.S., assistant professor*
 Субраманиан С., д.м.н. / *Subramanian S., professor*
 Трофимов Е.И., д.м.н. / *Trofimov E.I., professor*
 Шевченко С.П., д.м.н. / *Shevchenko S.P., professor*

ВСТУПЛЕНИЕ

Уважаемые читатели!

Поздравляем Вас с выходом первого номера журнала в 2017 году. Журнал посвящен различным направлениям хирургии головы и шеи. Авторы статей – специалисты разных направлений медицины: онкологи, оториноларингологи, челюстно-лицевые хирурги, реконструктивно-пластические хирурги и др. Все больше и больше специалистов объединяются в нашей междисциплинарной специальности – хирургии головы и шеи, и делятся с нами информацией и личным опытом. На страницах журнала вы найдете клинические исследования, случаи из практики, обзоры литературы.

Реконструктивно-пластическая хирургия объединяет в себе множество отраслей и направлений. Мы продолжаем привлекать внимание к проблеме онкологии области головы и шеи. Особое место в журнале занимают вопросы реконструктивной хирургии в педиатрии.

Журнал является органом Федерации специалистов по заболеваниям органов головы и шеи.

Наш журнал продолжает свое поступательное развитие в направлении ведущих журналов, сотрудничающих с международным научным информационным пространством. Первым и основным шагом в этом является подтверждение статуса рецензируемого журнала ВАК.

Мы ждем от Вас интересных авторских статей, описаний редких клинических случаев, актуальных литературных обзоров. Уважаемые авторы, просьба обращать внимание на верность статистических данных, аккуратность представления выходных данных литературных источников и другие сведения.

Ждем Вашей публикационной активности.

Редколлегия

INTRODUCTION

Dear readers!

Congratulations on the first issue of the journal in 2017! The magazine is dedicated to the different trends of head and neck surgery. As you see, the authors are the specialists in various fields of medicine: oncologists, otorhinolaryngologists, maxillofacial surgeons, reconstructive and plastic surgeons, etc. More and more specialists are getting united in our multidisciplinary head and neck team sharing their priceless information. Here, on these pages, you can find the results of clinical trials, clinical cases, and literature reviews.

Reconstructive and plastic surgery unites a lot of directions and fields of oncology. The challenging questions of reconstructive surgery in pediatrics take a special place in our journal.

The journal is included into the IFHNOS – International Federation of Head and Neck Oncologic Societies, Our journal keeps moving forward orientating on the leading scientific journals in cooperation with international scientific information space. The confirmed status of SAC reviewed journal has become the first – and the main – step in this direction.

We are looking forward to your author's papers, interesting clinical cases, and reviews of current interest. Dear authors, you are kindly requested to pay attention to accuracy of statistical data, reliability of literature references and other data.

Looking forward to your publication activity

Editorial board

График выхода – 4 номера в год Issuing calendar – 4 issues per year

СОДЕРЖАНИЕ / CONTENTS

ОРИГИНАЛЬНЫЕ СТАТЬИ / ORIGINAL RESEARCH ARTICLES

- Применение системы TIRADS и компрессионной эластографии в дифференциальной диагностике узловых образований щитовидной железы – В.Г. Щербина, Л.А. Митина, И.В. Решетов, А.Х. Худиева, Е.В. Колесникова 5–12
 TIRADS system and compression elastography application in differential diagnostics of thyroid nodules – V.G. Scherbina, L.A. Mitina, I.V. Reshetov, A.KH. Khudieva, E.V. Kolesnikova

КЛИНИЧЕСКИЙ ОПЫТ / CLINICAL EXPERIENCE

- Трехмерное моделирование рентгенологического изображения лицевого скелета в реконструктивной хирургии дефектов лица – М.А. Хассан, А.А. Ховрин, П.Н. Митрошенков, О.И. Кантемиров, А.Е. Щербовских 13–17
 3-dimensional modelling of facial skull radiological image in reconstructive surgery of facial deformities – M.A. Khassan, A.A. Khovrin, P.N. Mitroshenkov, O.I. Kantemirov, A.E. Scherbovskikh
- Эндопротезирование нижней стенки глазницы – Ю.А. Медведев, Л.С. Шаманаева, С.В. Шаманаев, К.А. Поляков, П.С. Петрук 18-22
 Endoprosthesis of lower orbital wall – YU.A. Medvedev, L.S. Shamanayeva, S.V. Shamanayev, K.A. Polyakov, P.S. Petruk
- Цитомегаловирусный хориоретинит у пациента, перенесшего аллогенную трансплантацию гемопоэтических стволовых клеток – Б.С. Першин, Л.Н. Шелихова, А.Б. Смирнова, А.А. Масчан, В.Ю. Махмутов, Г.В. Пай, С.Л. Благов 23-25
 Cytomegalovirus chorioretinitis in a patient after allogenic transplantation of hematopoietic stem cells – B.S. Pershin, L.N. Shelikhova, A.B. Smirnova, A.A. Maschan, V.YU. Makhmutov, G.V. Pai, S.L. Blagov
- Саркома Капоши полости носа и околоносовых пазух без ВИЧ-инфекции – А.Н. Наседкин, В.Н. Селин, Н.С. Грачев, П.Д. Пряников 26-29
 Sarcoma Caposhi of the nasal cavity and paranasal sinuses in patient without HIV infection – A.N. Nasedkin, V.N. Selin, N.S. Grachev, P.D. Pryanikov
- Лечение ребенка с укушенными ранами лица в результате нападения собаки – Д.Ю. Комелягин, А.В. Дергаченко, О.З. Топольницкий, С.А. Дубин, А.В. Петухов, Ф.И. Владимиров, Ан.В. Дергаченко, Е.В. Стрига, В.Г. Слипенко, С.В. Яматина 30-36
 Treatment of a child with facial bite wounds after attack of alaskan malamute: clinical case – D.YU. Komelyagin, A.V. Dergachenko, O.Z. Topol'nitzkij, S.A. Dubin, A.V. Petukhov, F.I. Vladimirov, AN.V. Dergachenko, E.V. Striga, V.G. Slipenko, S.V. Yamatina
- Устранение сужения челюстей методом компрессионно-дистракционного остеосинтеза – Д.Ю. Комелягин, Ан.В. Дергаченко, О.З. Топольницкий, А.Б. Слабковская, С.А. Дубин, Ф.И. Владимиров, А.В. Петухов, А.В. Дергаченко, Е.В. Стрига, В.Г. Слипенко, Л.А. Крашенинников, С.В. Яматина, А.В. Пасечников, Х.Я. Вафина, И.А. Строгонов 37-46
 Elimination of jaw narrowing via compression-distraction osteosynthesis – D.YU. Komelyagin, AN.V. Dergachenko, O.Z. Topolnitsky, A.B. Slabkovskaya, S.A. Dubin, F.I. Vladimirov, A.V. Petukhov, A.V. Dergachenko, E.V. Striga, V.G. Slipenko, L.A. Krasheninnikov, S.V. Yamatina, A.V. Pasechnikov, KH.YA. Vafina, I.A. Strogonov
- Вариант замещения посттравматического дефекта и деформации укушенных ран лица у детей – А.В. Черета 47-50
 Posttraumatic defect and bite wounds facial deformations replacement in children – A.V. Chereda

ОБЗОРЫ ЛИТЕРАТУРЫ / LITERATURE REVIEWS

- Сочетанные травмы средней зоны лицевого черепа. Часть I – Ю.А. Медведев, П.С. Петрук 51-55
 Combined traumas of the middle zone of facial skull. Part I – YU.A. Medvedev, P.S. Petruk
- Обоснование применения обогащенной тромбоцитами плазмы в реконструктивно-пластической хирургии орбиты – И.В. Решетов, О.И. Кит, М.А. Енгибарян, Е.И. Триандафилиди, О.В. Быкадорова, Е.Ф. Исламова, М.А. Черкес 56-59
 The rationale for platelet enriched plasma use in reconstructive plastic surgery of orbit – I.V. Reshetov, O.I. Kit, M.A. Engibaryan, E.I. Triandafilidi, O.V. Bykadorova, E.F. Islamova, M.A. Cherkes

ПРИМЕНЕНИЕ СИСТЕМЫ TIRADS И КОМПРЕССИОННОЙ ЭЛАСТОГРАФИИ В ДИФФЕРЕНЦИАЛЬНОЙ ДИАГНОСТИКЕ УЗЛОВЫХ ОБРАЗОВАНИЙ ЩИТОВИДНОЙ ЖЕЛЕЗЫ

TIRADS SYSTEM AND COMPRESSION ELASTOGRAPHY APPLICATION IN DIFFERENTIAL DIAGNOSTICS OF THYROID NODULES

В.Г. Щербина¹, Л.А. Митина², И.В. Решетов³, А.Х. Худиева⁴, Е.В. Колесникова²

¹ Кафедра лучевой диагностики ГБОУ ВПО КубГМУ, Краснодар

² ФМНИЦ им. П.А. Герцена, Москва

³ Первый МГМУ им. И.М. Сеченова, Москва

⁴ ГБУЗ «Детская краевая клиническая больница» МЗ КК, Краснодар

Контакты: Щербина Виктория Германовна – e-mail: v-shcherbina@yandex.ru

V.G. Scherbina¹, L.A. Mitina², I.V. Reshetov³, A.Kh. Khudieva⁴, E.V. Kolesnikova²

¹ SBEI Kuban state medical university, department of radiology, Krasnodar

² P.A. Herten Federal scientific research center, Moscow

³ I.M. Sechenov 's the 1st Moscow state medical university

⁴ SBIH Children's regional clinical hospital, Krasnodar

Contacts: Scherbina Victoria Germanovna – e-mail: v-shcherbina@yandex.ru

Введение. Для определения тактики ведения пациентов с узловыми образованиями щитовидной железы (ЩЖ) в мировой практике предложено использовать единую систему классификации узловых образований – TIRADS. Компрессионная эластография повышает чувствительность и специфичность исследования узлов ЩЖ в В-режиме, поэтому существует необходимость интеграции нового метода исследования в существующую систему классификации TIRADS.

Материал и методы. Исследовано 154 узловых образования ЩЖ у 128 пациентов: выполнена классификация по системе TIRADS, компрессионная эластография с вычислением коэффициента деформации. Все образования морфологически верифицированы методом жидкостной цитологии или молекулярно-генетического анализа наличия мутаций и определения профиля экспрессии 9 микро-РНК.

Результаты. При традиционном обследовании образования классифицированы как TIRADS: II – 82 узла, III – 41 узел, IV – 29 узлов, V – 4 узла. Морфологически выявили 43 (27,9%) опухолевых узла: папиллярный рак – 18 (11,7%), фолликулярные опухоли – 24 (15,6%) Bethesda 4–5, из них 4 – злокачественные Bethesda 5, медуллярный рак диагностирован в 1 случае. Качественная оценка эластограмм выявила 1–3 типы по T. Rago и C. Asteria в 108 случаях, 4–5 типы в 46 случаях. Среднее значение коэффициента деформации – $SR=2,7\pm 1,06$. Пороговое значение коэффициента деформации для злокачественных образований, вычисленное с использованием ROC-анализа, составило 3,3. Средние значения SR для опухолевых образований ($3,54\pm 1,19$) было достоверно выше, чем для неопухолевых ($2,39\pm 0,81$; $p<0,05$). В исследовании среди 124 образований TIRADS 2 и 3 групп при проведении эластографии у 18 (11,6%) образований выявлены 4–5 тип картирования и/или повышенные SR более 3,3, что переклассифицировало их в TIRADS 4a, категорию, подлежащую обязательной пункции, где в 12 (7,8%) случаях обнаружены опухолевые образования, из них в 4 – папиллярный рак.

Выводы. При исследовании ЩЖ без применения эластографии 7,8% опухолей (из них 4,5% злокачественных) были классифицированы по TIRADS 2–3 как вероятно доброкачественные образования и могли не подвергаться биопсии. Эластография позволила повысить чувствительность, специфичность исследования и классификации TIRADS. Чувствительность, специфичность, положительная прогностическая ценность, отрицательная прогностическая ценность и точность комплексного исследования составили 96%, 77, 95, 77 и 79% соответственно.

Ключевые слова: компрессионная эластография, опухоли щитовидной железы, TIRADS, папиллярный рак

ABSTRACT

Introduction. Unitary system of nodules classification TIRADS was proposed in order to determine the managing of patients with thyroid nodules. Compression elastography increases sensitivity and specificity of thyroid nodules examination in B-regimen, so, there is a necessity for this new diagnostic method integration into the existing TIRADS classification.

Materials and methods: 154 thyroid nodules were examined in 128 patients; they were classified according to TIRADS, and compression elastography with strain ratio calculation was performed. All nodules were verified via fluid cytology method or molecular genetic analysis with definition of 9 micro-RNA expression.

Results. Traditional examination showed the following classification of nodules by TIRADS: II – 82 nodules, III – 41 nodules, IV – 29 nodules, and V – 4 nodules. Morphological examination revealed 43 malignancies (27,9%):

papillary carcinoma – in 18 nodules (11,7%), follicular carcinoma – in 24 (15,6%) Bethesda 4-5, including 4 with malignant Bethesda 5, and medullary carcinoma was diagnosed in 1 case. Qualitative assesment of elastography showed 1–3 types according to T.Rago and C.Asteria in 108 cases, and 4-5 types in 46 cases. Average strain ratio – $SR=2,7\pm 1,06$. Threshold value of the ration for malignant tumors calculated with ROC-analysis was 3,3. Average SR for tumorous lesions was $3,54\pm 0,81$ ($p<0.05$). Among 124 nodules of TIRADS 2-3 groups 4-5 types of mapping (or elevated $SR>3,3$) were registered in 18 (11,6%) after elastography which turned them into TIRADS 4a category necessary for obligate fine needle biopsy; finally, malignant lesions were found in 12 of them (7,8%), and 4 revealed papillary carcinoma.

Conclusions. *Thyroid gland examination without elastography missed 7,8% of tumors (4,5% of them were malignant) which were classified as TIRADS 2-3 (as more likely benign) without possible further biopsy. Elastography allows for the increase in sensitivity and specificity of examination and TIRADS classifying. Sensitivity, specificity, positive prognostic value, negative prognostic value, and accuracy of complex examination were 96%, 77%, 95%, 77%, and 79%, correspondingly.*

Key words: *compression elastography, thyroid gland tumors, TIRADS, papillary carcinoma.*

Введение

Узловые образования щитовидной железы (ЩЖ), по данным разных источников, выявляются у 30–50% населения. Большинство относится к узловому пролиферирующему коллоидному зобу, который не является опухолевым заболеванием. Но среди всех выявленных узловых образований 5–7% являются злокачественными новообразованиями, большинство из которых относятся к папиллярному раку ЩЖ [1].

Золотым стандартом обследования пациентов с узловыми образованиями ЩЖ является ультразвуковое исследование (УЗИ) в сочетании с тонкоигольной аспирационной пункционной биопсией (ТАБ) с последующим морфологическим исследованием материала [1, 2]. Подтверждение наличия опухолевого узла и установление его морфологической природы позволяет определить дальнейшую тактику наблюдения или лечения и при необходимости планировать объем хирургического лечения [13]. Однако тотальное проведение биопсий узловых образований является неоправданным с точки зрения экономики и качества жизни пациентов [1].

Существуют четкие критерии необходимости проведения инвазивных вмешательств. Согласно рекомендациям Американской ассоциации эндокринологов, пункционная биопсия должна проводиться при выявлении подозрительных при УЗИ узловых образований, в т.ч. размером менее 10 мм в наибольшем измерении [1]. Для определения критериев риска выявления злокачественных образований разработана единая система классификации узловых образований TIRADS (Thyroid Imaging Reporting and Data System), разделяющая образования на основании эхографических критериев на 6 групп, каждая из которых определяет дальнейшую тактику ведения пациента [3]. Согласно H.G. Moon и соавт., пункция необходима при выявлении узлов 7–10 мм при TIRADS 4b и 5 или при наличии анамнестических факторов риска, при узлах размером более 10 мм, начиная от 4a или 3, при наличии доказанного роста (более 2 мм в двух взаимноперпендикулярных плоскостях или 20% объема) при динамическом наблюдении [4]. Безусловно, необходимо соблюдать индивидуальный подход к каждому пациенту [5]. Система TIRADS имеет высокие показатели чувствительности и отрицательной прогностической ценности для диагностики папиллярного рака (табл. 1) [3].

Новый метод диагностики – компрессионная эластография, активно применяется для выявления злокачественных узловых образований с высокими показателями чувствительности [5]. Чувствительность и отрицательная прогностическая ценность серошкального исследования выше, чем только при эластографии, независимо от размера узла [6]. Сам метод эластографии используется только совместно с результатами традиционного исследования из-за его низкой специфичности [4]. Результаты эластографии должны также рассматриваться вне зависимости от размера узла [4]. При совместной оценке по системе TIRADS образования, жесткие на эластографии, должны быть расценены как более подозрительные вне зависимости от результатов традиционной визуализации [4]. Проведение эластографии как часть дифференциальной диагностики доброкачественных и злокачественных образований включено в Американские и Европейские рекомендации обследования ЩЖ [1, 2]. Б.И. Зыкин и соавт. отмечают эффективность метода эластографии в диагностике образований ЩЖ, а также описывают данные о полезности применения метода совместно с системами классификации на примере Birads (Breast Imaging Reporting and Data System) для молочной железы [11]. J. Sun и соавт. отмечают, что опубликовано значительное число исследований

Таблица 1. Система классификации TIRADS
Table 1. TIRADS system

Категория Category	Описание Description
TIRADS 1	Нормальная ЩЖ Normal thyroid gland (TG)
TIRADS 2	Доброкачественные образования (0% риска злокачественности) Benign lesions (0% risk of malignancy)
TIRADS 3	Вероятно доброкачественные образования (<5% риска злокачественности) More likely benign lesions (<5% risk of malignancy)
TIRADS 4	Подозрительные образования (5–80% риска злокачественности) Suspicious lesions (5-80% risk of malignancy)
TIRADS 4a	Риск 5–10% Risk 5–10%
TIRADS 4b	Риск 10–80% Risk 10–80%
TIRADS 5	Вероятно злокачественные образования (>80% риска злокачественности) More likely malignant tumors (>80% risk of malignancy)
TIRADS 6	Морфологически доказанные злокачественные образования Morphologically verified malignant tumors

на основании большого количества наблюдений, но сканирование проводилось на различных ультразвуковых аппаратах с применением различных методик эластографии при отсутствии единой системы классификации результатов [7]. А.В. Борсуков и соавт. в своей работе описывают метод стандартизации обследования ЩЖ с применением компрессионной эластографии, но определение показаний к биопсии не привязано к существующим системам классификации определения рисков злокачественности узловых образований [12]. Необходимо продолжать исследования определения места эластографии в системе оценки узловых образований ЩЖ.

Материал и методы

Проведено обследование 128 человек с узловыми образованиями ЩЖ. УЗИ проводилось на аппарате Philips Epiq 5 G, датчик L12-5, с применением компрессионной эластографии и модуля количественного анализа коэффициента деформации EQ (Elasto Quantification). Большинство пациентов составили женщины (100/78%), средний возраст пациентов составил $46,6 \pm 14,3$ года. В большинстве наблюдений гормональный фон был не изменен (118/92%). В 32 (25%) случаях выявлен многоузловой характер изменений, у 13 (10%) пациентов визуализировалась эхографическая картина аутоиммунного тиреоидита (АИТ). Все пациенты обратились для обследования ЩЖ самостоятельно либо по направлению специалистов. У всех пациентов выявлены узловые образования ЩЖ, что явилось критерием отбора. Всем пациентам проведено исследование ЩЖ по стандартной методике, с последующей классификацией выявленных узловых изменений по системе TIRADS. По данной системе классификации ТАБ подлежат все образования 4–5 категорий, а также узлы 2–3 категорий размерами более 10 мм, соответственно рекомендациям Американской ассоциации эндокринологов. В нашем исследовании во всех случаях по различным показаниям была проведена ТАБ, морфологическая верификация проводилась методом жидкостной цитологии, а в сомнительных случаях – с использованием молекулярно-генетического анализа цитологических препаратов на наличие мутаций и определение профиля экспрессии 9 микро-РНК (мРНК-типирования).

Результаты и обсуждение

Всего было исследовано 154 узловых образований ЩЖ у 128 пациентов. После проведения комплексного УЗИ узловым образованиям были присвоены категории по системе TIRADS:

- TIRADS 2 – 82 узла;
- TIRADS 3 – 41 узел;
- TIRADS 4 – 29 узлов;
- TIRADS 5 – 4 узла.

Результаты морфологического исследования, включающего жидкостную цитологию и результаты микро-РНК типирования, выявили 43 (27,9%) опухолевых узла. Среди них папиллярный рак был выявлен в 18 (11,7%) случаях (из них 4 по мРНК). Фолликулярные опухоли определены в 24 случаях (из них по мРНК в 4 узлах). Медуллярный рак диагностирован в 1 случае.

Фолликулярные опухоли в исследовании не разделялись на злокачественные и доброкачественные ввиду затруднительной морфологической дифференциации. На этапе диагностики было подтверждено 4 случая фолликулярного рака по Bethesda 5 (Bethesda System for Reporting Thyroid Cytology). В остальных

Таблица 2. Характеристика узловых образований
Table 2. Nodules classification

Характеристика <i>Characteristics</i>	Значение <i>Meaning</i>
Размеры, см: <i>Size, cm</i>	
средние <i>middle</i>	17,4x13,3
максимальные <i>maximal</i>	43
минимальные <i>minimal</i>	5
Эхогенность, шт.: <i>Echogenicity:</i>	
гипоэхогенные <i>hypoechoic</i>	66
изоэхогенные <i>isoechoic</i>	35
гетерогенные <i>heterogenic</i>	53
Контур, шт.: <i>Contours:</i>	
четкие <i>clear</i>	103
нечеткие <i>not clear</i>	51
Васкуляризация, шт.: <i>Vascularization:</i>	
диффузная <i>diffuse</i>	42
периферическая <i>peripheral</i>	22
Кальцианты, шт.: <i>Calcinates:</i>	
макрокальцианты <i>macrocalcinates</i>	16

случаях требовались данные гистологического исследования операционного материала (табл. 2).

Всем пациентам проводилась компрессионная эластография выявленных узловых образований. Обследование проводилось по традиционной методике исследования ЩЖ без смены положения пациента. Соблюдалось фиксированное положение датчика перпендикулярно области исследования для исключения дополнительной компрессии и артефактов сдвига. Источником компрессии являлись естественные колебания – пульсация сонной артерии и дыхательные движения пациента. При достижении оптимальной компрессии производилась запись кинопетель для последующего анализа. На данном этапе из исследования были исключены кистозные образования, узлы очень большого размера без возможности сравнения с нормальной тканью железы, узлы, имеющие макрокальцианты по поверхности, дающие интенсивную тень, ввиду неинформативности эластографии в этих случаях. Во всех остальных случаях карта эластограммы классифицировалась по типам T. Rago и C. Asteria [5, 6], где 1–3 типы отнесены к более вероятно доброкачественным, 4–5 типы – к более вероятно злокачественным образованиям по T. Rago [5], 1–2 – к доброкачественным и 3–4 – к злокачественным по C. Asteria (далее «доброкачественные» и «злокачественные» типы картирования) (рис. 1, 2) [6]. Окрашивание эластограммы «доброкачественного» типа выявлено в 108 случаях, «злокачественного» – в 46.




Рис. 1. Типы эластограмм по критериям Т. Rago

- Весь узел эластичный – тип 1.
- Большая часть узла эластичная – тип 2.
- Только периферия узла эластичная – тип 3.
- Узел неэластичный – тип 4.
- Весь узел неэластичный, включая зону вокруг – тип 5.

Fig. 1. Elastography types according to T. Rago criteria

- The entire nodule is elastic – type 1.
- Most of nodule is elastic – type 2.
- Only peripheral part of nodule is elastic – type 3
- Nodule is not elastic – type 4.
- The entire nodule including surrounding zone is non-elastic – type 5

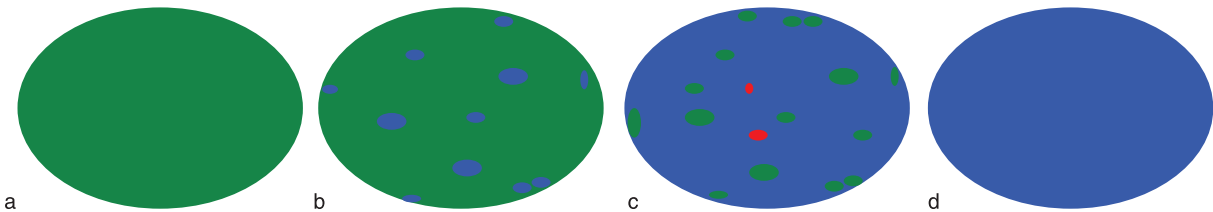


Рис. 2. Типы эластограмм по критериям С. Asteria

- Вся зона эластичная – тип 1.
- Большая часть зоны эластичная – тип 2.
- Большая часть зоны жесткая – тип 3.
- Вся зона жесткая – тип 4.

Fig. 2. Elastography types according to C. Asteria criteria

- The entire zone is elastic – type 1
- Most of the zone is elastic – type 2
- Most of the zone is tough – type 3
- The entire zone is tough – type 4.

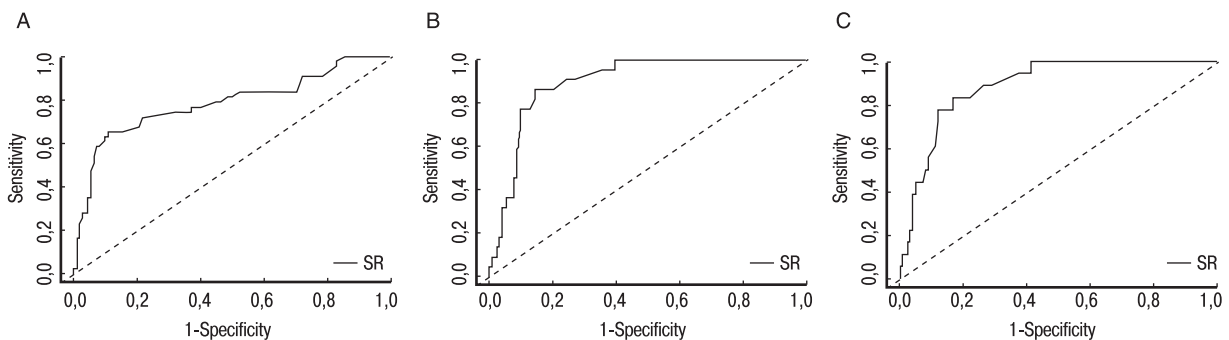


Рис. 3. ROC-кривая коэффициента деформации

A – опухоли. B – злокачественные опухоли. C – папиллярный рак.

Fig. 3. ROC curve of strain ratio

A – tumors, B – malignant tumors, C – papillary carcinoma

У всех исследованных образований определяли коэффициент деформации образований – Strain ratio (SR). В среднем $SR=2,7\pm 1,06$. Для определения порогового значения для опухолевых образований был произведен анализ ROC (receiver operating characteristic)-кривой. Пороговое значение SR для выявления опухолей составило 3,3, для злокачественных образований и папиллярного рака – 3,4, что соответствует литературным данным (рис. 3) [8–10]. Таким образом, образования, имеющие $SR>3,3$, относили к подозрительным.

SR были оценены по группам узлов в соответствии с их морфологической структурой (табл. 3). Достоверность отличия SR между опухолевыми и неопухолевыми узлами, между злокачественными и неопухолевыми узлами подтвердилась методом оценки t-критерия Стьюдента $p<0,05$.

В исследовании проводился совместный анализ типа окрашивания и SR для определения риска злокачественности образования. При наличии 4–5 типа картирования по Т. Rago или 3–4 типа по С. Asteria, и/или $SR>3,3$ результаты эластографии узла считались «положительными», а образование классифицировалось как вероятно, злокачественное. В 33 случаях определялся повышенный $SR\geq 3,3$. В соответствии с принадлежностью к типам картирования и наличием превышения порогового значения SR образования разделились на «положительные» и «отрицательные». Среди 49 эластографически «положительных» образований выявлены 32 опухоли, из них 17 оказались папиллярным раком, 1 – медуллярным, остальные – фолликулярными опухолями, 4 из них злокачественными, по результатам мРНК типирования. Среди 105 эластографически «отрицательных»

Таблица 3. SR различных образований
Table 3. SR for various lesions

Морфологическая природа <i>Morphology</i>	Число наблюдений <i>Number of observations</i>		SR±SD	
Папиллярный рак <i>Papillary carcinoma</i>	18	43	4,1±0,9	3,54±1,19
Медуллярный рак <i>Medullary carcinoma</i>	1		3,8	
Фолликулярная опухоль <i>Follicular carcinoma</i>	24		3,1±1,2	
АИТ <i>Autoimmune thyroiditis</i>	4	111	1,9±1,0	2,39±0,81
Коллоидный зоб <i>Colloid goiter</i>	107		2,4±0,8	

образований в большинстве случаев цитологически подтвержден коллоидный зоб – 91, опухолей оказалось – 11, из них 1 папиллярный рак на фоне многоузлового зоба, также в группе «отрицательных» образований получена 1 фолликулярная опухоль, но без признаков злокачественности по цитологии (табл. 4).

Наличие «положительных» результатов эластографии в узлах 2–3 категории по TIRADS повышает их до 4 категории, что является показанием для ТАБ. В исследовании у 124 образований TIRADS 2-й и 3-й групп при проведении эластографии «злокачественный» тип картирования и/или повышенные SR более 3,3 были выявлены у 18 (11,6%) образований. Эти 18 образований были переклассифицированы в TIRADS 4a категорию, подлежащую обязательной пункции. При цитологическом или мРНК исследовании пунктата в 12 (7,8%) случаях обнаружены опухо-

левые образования, среди них 7 (4,5%) злокачественных, представленных папиллярным раком в 5 узлах, фолликулярными опухолями с высоким риском злокачественности по Bethesda 5 в 2 случаях. В TIRADS 3-й группы не был выявлен при эластографии 1 узел папиллярного рака у пациентки с многоузловым зобом (табл. 5).

Полученные данные показывают, что при проведении исследования ЩЖ без применения эластографии 7,8% опухолей (из них 4,5% злокачественных) не были бы подвергнуты биопсии, т.к. классифицированы по TIRADS 2–3 как вероятно доброкачественные образования.

Из 18 выявленных папиллярных раков во всей группе пациентов 4 случая папиллярного рака были заподозрены только после применения эластографии. Таким образом, даже внутри селективной группы пациентов, подвергнутых тщательному

Таблица 4. Распределение образований в зависимости от характеристик эластограммы
Table 4. Lesions distribution according to elastography characteristics

«Положительные» <i>Positive</i>			«Отрицательные» <i>Negative</i>		
Морфология <i>Morphology</i>	Число <i>Number</i>	Группа <i>Group</i>	Морфология <i>Morphology</i>	Число <i>Number</i>	Группа <i>Group</i>
Папиллярный рак <i>Papillary carcinoma</i>	17	Рак 22 (14,3%) <i>Carcinoma 22 (14,3%)</i> Опухоли 32 (20,1%) <i>Tumors 32 (20,1%)</i>	Папиллярный рак <i>Papillary carcinoma</i>	1	Рак 1 (0,6%) <i>Carcinoma 1 (0,6%)</i> Опухоли 11 (7,1%) <i>Tumors 11 (7,1%)</i>
Медуллярный рак <i>Medullary carcinoma</i>	1		Медуллярный рак <i>Medullary carcinoma</i>	0	
Фолликулярная опухоль <i>Follicular carcinoma</i>	14		Фолликулярная опухоль <i>Follicular carcinoma</i>	10	
Коллоидный зоб <i>Colloid goiter</i>	16	17 (11%)	Коллоидный зоб <i>Colloid goiter</i>	91	94 (61%)
АИТ <i>Autoimmune thyroiditis</i>	1		АИТ <i>Autoimmune thyroiditis</i>	3	
Всего <i>Total</i>		49 (31,8%)	Всего <i>Total</i>		105 (68,2%)
Итого <i>In total</i>					154

Таблица 5. Изменение классификации узлов после эластографии
Table 5. Changes in nodules classification after elastography

Категория <i>Category</i>	До эластографии <i>Before elastography</i>	Переведены в TIRADS 4 <i>Changed to TIRADS 4</i>	После эластографии <i>After elastography</i>
TIRADS 2	82	6	76
TIRADS 3	41	11	30
TIRADS 4	29	–	45
TIRADS 5	4	–	4

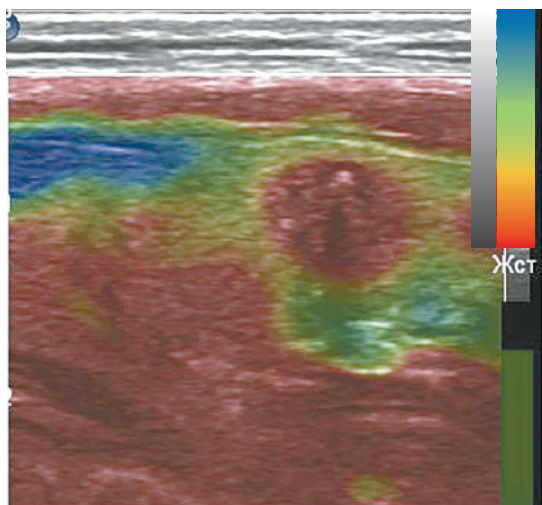


Рис. 4. Папиллярный рак. Эластограмма
Fig. 4. Papillary carcinoma. Elastography

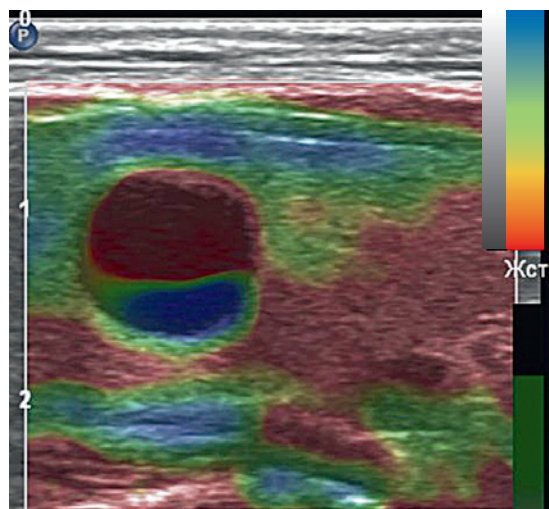


Рис. 5. RGB артефакт при эластографии кистозных образований
Fig. 5. RGB artefact during cystic lesions elastography

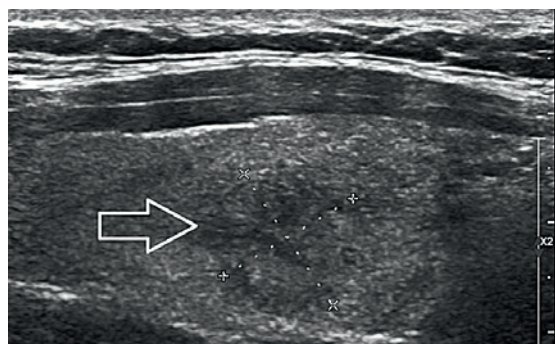


Рис. 6. Папиллярный рак. Сонограмма
TIRADS 2, характеристика узла по типу Коллоид 2: неинкапсулированный, гетерогенный, изоэхогенный узел с гипоехогенными включениями.
Fig. 6. Papillary carcinoma. Sonography

обследованию, существует возможность недооценки визуализируемых признаков, что приводит к некорректной диагностике и недооценке признаков рака ЩЖ. Следовательно, применение метода эластографии повышает точность определения показаний для пункции среди узлов категории TIRADS 2 и 3, которые могли быть пропущены при традиционном обследовании.

В группе образований, «отрицательных» при эластографии, преобладал узловой коллоидный зоб – 91 (59%). Но на фоне многоузлового зоба (что затруднило проведение эластографии) нами не выявлен 1 случай папиллярного рака.

Ввиду достоверности различия SR ($p < 0,05$) и типов картирования для неопухолевых и злокачественных образований [8] высокими показателями отрицательной прогностической ценности (84,7) для опухолевых образований можно утверждать, что использование комбинированного метода эластографии и TIRADS является эффективным для подтверждения вероятности доброкачественности образований ЩЖ. Это снижает вероятность необоснованной пункции у данной категории пациентов.

Анализ показал, что комбинированный метод имеет высокую (96%) чувствительность для диагностики папиллярного рака. Специфичность метода несколько снижена (77%) за счет включения в группу пациентов с фолликулярными опухолями, которые преимущественно также имеют высокие показатели жесткости. Соответственно эластография совместно с традиционным УЗИ обладает высокой точностью (79%) для выявления злокачественных образований ЩЖ.

Клинические примеры

Пациентка В. 45 лет. Эутиреоз. Образование обеих долей ЩЖ. Узел TIRADS 4 справа. При эластографии выявляется 5 тип картирования по T. Rago, SR=4,34. Данные эластографии подтверждают предположение о высокой вероятности злокачественности образования. Выполнена ТАБ. Цитологически верифицирован папиллярный рак ЩЖ (рис. 4). Регионарных и отдаленных метастазов при предварительном обследовании не обнаружено. Пациентка направлена на хирургическое лечение.

Узел TIRADS 2 слева. При применении компрессионной эластографии в проекции образования определяется RGB (Red Green Blue) артефакт, который позволяет подтвердить предположение о кистозной природе образования и не проводить пункцию с целью цитологической верификации. При эластографии выявлен 5 тип картирования по T. Rago: весь узел неэластичный, включая зону вокруг. Артефакт на эластограмме по типу трехслойного трехцветного окрашивания характерен для кистозных образований при их дифференциальной диагностике (рис. 5).

Пациент Х. 25 лет. Единичный аваскулярный узел в правой доле ЩЖ, TIRADS 2 (рис. 6). При проведении эластографии выявляется 3 тип картирования по C. Asteria, SR=3,7. Эластография в данном случае оценивается как «положительная» и образование переклассифицируется в группу TIRADS 4. Проведена ТАБ, цитологически верифицирован папиллярный рак. Регионарных и отдаленных метастазов при предварительном обследовании не обнаружено. Пациент направлен на хирургическое лечение. В данном случае эхографическая картина могла быть расценена как неподозрительная, но комбинированный метод исследования позволил не пропу-

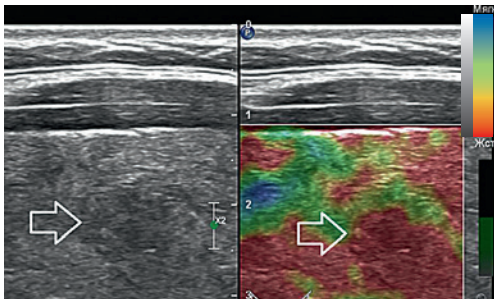


Рис. 7. Папиллярный рак. Эластограмма

При эластографии выявлен 3 тип картирования по С. Asteria, что свидетельствует, вероятно, о более злокачественной природе образования, что не соответствует классификации TIRADS 2.

Fig 7. Papillary carcinoma. Elastography

стить признаки злокачественного новообразования и выявить папиллярный рак до появления визуализируемых метастазов (рис. 7).

Пациентка А, 57 лет. Единичный гипervasкулярный узел в правой доле ЩЖ. TIRADS 5. Выполнена эластография, тип картирования 5 по Т. Rago, SR=4,34. SR>3,4, «злокачественный» тип картирования определяет «положительные» результаты эластографии, что подтверждает данные о высоком риске злокачественности образования. Выполнена ТАБ. При цитологическом исследовании выявлен медуллярный рак ЩЖ (рис. 8–10). Регионарных и отдаленных метастазов при предварительном обследовании не обнаружено. Пациентка направлена на хирургическое лечение.

Выводы

Компрессионная эластография является эффективным инструментом выявления злокачественных новообразований ЩЖ, дополняющим классификацию TIRADS. Согласно данным Е. Horvath и соавт., только для обследования с использованием системы TIRADS чувствительность, специфичность, положительная прогностическая ценность, отрицательная прогностическая ценность и точность составили 88%, 49, 49, 88 и 94% соответственно [3]. Эластография позволяет повысить чувствительность и специфичность исследования [4], что также подтверждается данными нашего исследования. Чувствительность, специфичность, положительная прогностическая ценность, отрицательная прогностическая ценность и точность составили 96%, 77, 95, 77 и 79% соответственно для выявления папиллярного рака. Эластография позволяет уточнить показания для пункции при наличии «положительной» эластографии у образований 2 и 3 категорий TIRADS и выявить дополнительно более 7% опухолей, 4,5% злокачественных, которые могли быть пропущены при традиционном обследовании. При наличии «отрицательных» результатов эластографии возможно избежать инвазивных вмешательств у пациентов с сомнительными результатами исследования в В-режиме, особенно при образованиях размерами 10 мм. Эластография должна быть введена как метод дополнительной диагностики совместно с серошкальной визуализацией для дифференциальной диагностики узловых образований ЩЖ с целью предотвращения необоснованных пункций и повышения точности выявления злокачественных опухолей.

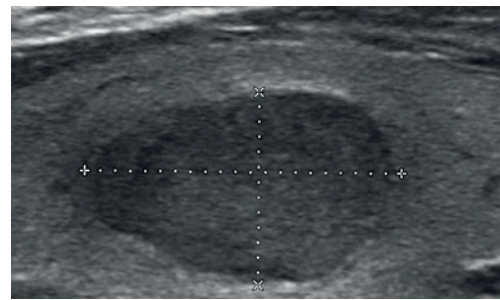


Рис. 8. Медуллярный рак. Сонограмма

TIRADS 4a, характеристика узлового образования – гипоэхогенное образование с тонкой капсулой без кальцинатов.

Fig. 8. Medullary carcinoma. Sonography

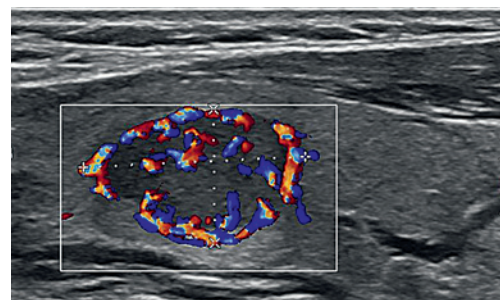


Рис. 9. Медуллярный рак. Режим цветного доплеровского картирования

Выраженная гипervasкуляризация узлового образования.

Fig. 9. Medullary carcinoma. Color Doppler mapping mode

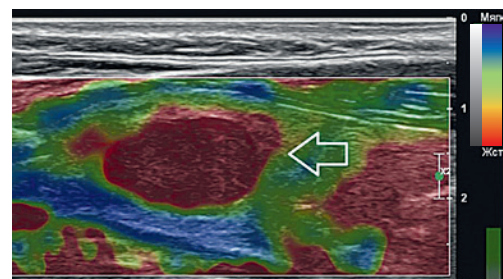


Рис. 10а. Медуллярный рак. Эластограмма

При эластографии выявлен 5 тип картирования по Т. Rago: весь узел неэластичный, включая зону вокруг.

Fig. 10a. Medullary carcinoma. Elastography

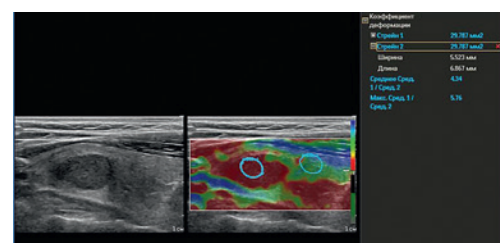


Рис. 10б. Медуллярный рак. SR

При сравнении жесткости узла с окружающими тканями ЩЖ определен SR=4,34, свидетельствующий о вероятно злокачественной природе образования.

Fig. 10b. Medullary carcinoma. SR

ЛИТЕРАТУРА/REFERENCES

1. American Association of Clinical Endocrinologists Medical Guidelines for Clinical Practice for the Diagnosis and Management of Thyroid Nodules: AACE/AME Task Force on Thyroid Nodules. *Endocr. Pract.* 2006;12:63–102.
2. Gilles Russ, et al. Prospective evaluation of thyroid imaging reporting and data system on 4550 nodules with and without elastography. *Eur. J. Endocrinol.* 2013;168:649–655.
3. Horvath E., et al. An ultrasonogram reporting system for thyroid nodules stratifying cancer risk for clinical management. *J. Clin. Endocrinol. Metab.* 2009;90:1748–1751.
4. Moon H.J., et al. Diagnostic performance of gray-scale US and elastography in solid thyroid nodules. *Radiology.* 2012;262(3):1002–1013.
5. Asteria C., Giovanardi A., Pizzocaro A., et al. US-elastography in the differential diagnosis of benign and malignant thyroid nodules. *Thyroid.* 2008;18(5):523–531.
6. Rago T., Vitti P. Role of thyroid ultrasound in the diagnostic evaluation of thyroid nodules. *Best Pract. Res. Clin. Endocrinol. Metab.* 2008;22(6):913–928.
7. Sun J., et al. Real-time ultrasound elastography for differentiation of benign and malignant thyroid nodules: a meta-analysis. *J. Ultrasound. Med.* 2014;33(3):495–502.
8. Wang H., et al. Diagnostic value of elastosonography for thyroid microcarcinoma. *Ultrasonics.* 2014;54(7):1945–1949.
9. Guazzaroni M., et al. Value of strain-ratio on thyroid real-time sonoelastography. *Radiol. Med.* 2014;119(3):149–155.
10. Xing P., et al. Differentiation of benign from malignant thyroid lesions: calculation of the strain ratio on thyroidsonoelastography. *J. Ultrasound. Med.* 2011;30(5):663–669.
11. Зыкин Б.И., Постнова Н.А., Медведев М.Е., *Эластография: анатомия метода. Променева диагностика, променева терапия.* 2012;2–3 / Zykin B.I. et al. *Elastography: method's anatomy. Promeneva diagnostic, promeneva terapia.* 2012;2–3.
12. Борсуков А.В., Морозова Т.Г., Ковалев А.В. Стандартизированная методика компрессионной соноэластографии щитовидной железы. *Эндокринная хирургия.* 2014;1 / Barsukov A.V. et al. *Standardized method of compression sonoelastography of thyroid gland. Endocrine surgery,* 2014;11.
13. Решетов И.В. *Опухоли головы и шеи. Технологии лечения, реконструкции, реабилитации.* М., 2014 / Reshetov I.V. *Head and neck tumors. Treatment, reconstruction and rehabilitation techniques.* М., 2014.

Рецензия на статью

«ПРИМЕНЕНИЕ СИСТЕМЫ TIRADS И КОМПРЕССИОННОЙ ЭЛАСТОГРАФИИ В ДИФФЕРЕНЦИАЛЬНОЙ ДИАГНОСТИКЕ УЗЛОВЫХ ОБРАЗОВАНИЙ ЩИТОВИДНОЙ ЖЕЛЕЗЫ», авторы В.Г. Щербина, Л.А. Митина, И.В. Решетов, А.Х. Худиева, Е.В. Колесникова.

Статья посвящена актуальной теме – применению современных ультразвуковых технологий в диагностике узловых образований щитовидной железы. Данная проблема является чрезвычайно важной и своевременной, поскольку в настоящее время наблюдается неуклонный рост злокачественных новообразований щитовидной железы, «золотым стандартом» диагностики которых сегодня считается ультразвуковое исследование, сочетающееся с тонкоигольной аспирационной биопсией. В статье описаны диагностические возможности новой методики – компрессионной эластографии – для обследования этой категории пациентов. Представлены данные мировой литературы, которые сопоставлены с результатами собственных исследований, показана роль классификации TIRADS в дифференциальной диагностике узловых образований щитовидной железы.

ТРЕХМЕРНОЕ МОДЕЛИРОВАНИЕ РЕНТГЕНОЛОГИЧЕСКОГО ИЗОБРАЖЕНИЯ ЛИЦЕВОГО СКЕЛЕТА В РЕКОНСТРУКТИВНОЙ ХИРУРГИИ ДЕФЕКТОВ ЛИЦА

3-DIMENSIONAL MODELLING OF FACIAL SKULL RADIOLOGICAL IMAGE IN RECONSTRUCTIVE SURGERY OF FACIAL DEFORMITIES

М.А. Хассан¹, А.А. Ховрин¹, П.Н. Митрошенков¹, О.И. Кантемиров¹, А.Е. Щербовских²

¹Отделение челюстно-лицевой хирургии Самарской областной клинической больницы им. В.Д. Середавина, Самара

²ФГАОУ ВО Самарский национальный исследовательский университет им. акад. С.П. Королева, Самара

Контакты: Хассан Мохамед Аббасович – e-mail: mohamedmfs84@gmail.com

M.A. Khassan¹, A.A. Khovrin¹, P.N. Mitroshenkov¹, O.I. Kantemirov¹, A.E. Scherbovskikh²

¹V.D. Seredavin's Samara regional clinical hospital, department of maxilla-facial surgery, Samara

²FSAEU acad. S.P. Korolyov's Samara national research university, Samara

Contacts: Khassan Mohamed – e-mail: mohamedmfs84@gmail.com

В статье произведен анализ методов трехмерного моделирования рентгенологических изображений лицевого скелета в реконструктивной хирургии дефектов лица. В исследование включены результаты обследования и хирургического лечения более 100 пациентов с травмами, опухолями и посттравматическими деформациями верхней, средней и нижней зон лицевого скелета, сопровождающимися дефектами различной локализации и распространенности, а также лиц с врожденными патологиями прикуса. Рентгенологическое исследование черепа проводили по общепринятой методике с использованием аппарата «Prestilix Medical Systems 1600E». С целью планирования предстоящего оперативного вмешательства использовали метод лазерной стереолитографии с изготовлением пластиковых моделей черепа больного. В качестве пластического материала мы использовали имплантаты из титана в виде стандартных пластин, применяемых для устранения дефектов стенок орбиты, височно-нижнечелюстного сустава и нижней челюсти, а также перфорированные экраны в виде стандартных заготовок размером 100x100 мм. По результатам сравнительного анализа данных о линейных и угловых размерах костных дефектов, полученных методом трехмерной реконструкции лицевого скелета на спиральном компьютерном томографе, и данных, полученных интраоперационно в ходе оперативного вмешательства, отмечалось полное соответствие этих показателей между собой. Однако высокая стоимость получения стереолитограмм, к сожалению, ограничивает применение данного метода моделирования. Наиболее доступным способом моделирования в нашем исследовании явилась 3D струйная печать. Применение предложенной тактики предоперационной подготовки с использованием стереолитографии, 3D печати и зеркального моделирования позволило у 94% пациентов с тотальными и субтотальными дефектами лицевого скелета получить хорошие и удовлетворительные результаты лечения. В то же время сравнительный анализ параметров костных дефектов, полученных при проведении стандартных рентгенологических исследований, показал, что только в 25% случаев они полностью соответствовали данным трехмерного моделирования и клиническому состоянию костного дефекта, выявленному интраоперационно. При этом данное совпадение параметров дефекта было выявлено только у пациентов с субтотальными дефектами лицевого скелета.

Ключевые слова: трехмерное моделирование, дефекты лицевого скелета, реабилитация, стереолитография, имплантаты, рентгенологическое исследование

ABSTRACT

The authors present the analysis of three-dimensional modeling methods of facial skull radiological imaging for facial defects reconstructive surgery. The study included the results of examination and surgical treatment of more than 100 patients with traumatic injuries, tumors and posttraumatic deformities of the upper, middle and lower zones of facial skeleton, accompanied by defects of different localization and prevalence, as well as the patients with congenital bite abnormalities. X-ray examination of the skull was performed with the use of «Prestilix Medical Systems 1600E». For the purpose of the future surgery planning we used laser stereolithography method with patient's skull plastic models formation. We used titanium sheet implants as a plastic material for orbital wall, temporo-mandibular junction and mandible defects elimination, and perforated shields as standard pieces 100x100 mm.

A comparative analysis of data concerning bone defects' linear and angle sizes obtained via 3-D reconstruction of facial skull on computed tomography or intraoperatively showed that these measures were fully matched. However, the high cost of stereolithography obtaining, unfortunately, limits the use of this simulation method.

The most accessible way of modeling in this study was a 3-D inkjet printing. Application of the proposed tactics of preoperative preparation using stereolithography, 3D printing and mirror simulation led to the good and satisfactory treatment results in 94% of patients with total and subtotal defects of the facial skeleton. At the same time, a comparative analysis of bone defects parameters obtained via standard X-ray examinations demonstrated that only in 25% of cases they were fully consistent with the data from three-dimensional modeling and with the real clinical bone defects condition revealed intraoperatively. Such coincidence in defect parameters was met only in patients with subtotal facial skull defects.

Key words: *three-dimensional modeling, the defects of the facial skull, rehabilitation, stereolithography, implants, X-ray*

Введение

Одной из актуальных проблем современной реконструктивной хирургии дефектов и деформаций челюстно-лицевой области является создание объективных методов диагностики и планирования хирургического вмешательства с прогнозируемым исходом лечения. К сожалению, до настоящего времени в повседневной практике большинство хирургов для оценки и анализа объемных характеристик дефектов и деформаций лицевого скелета используют традиционные методы, основанные на получении фотографий больного, а также рентгенограмм лицевого скелета. Началом нового этапа в развитии методов диагностики дефектов лицевого черепа и планирования реконструктивных вмешательств является внедрение в пластическую хирургию компьютерных технологий. Моделирование двумерного изображения постепенно трансформировалось в методы компьютерной графики и получения изображения в трехмерном пространстве. Благодаря развитию компьютерных и лазерных технологий стало возможным получение твердых копий трехмерных образов, созданных с помощью компьютера.

Эти методы были объединены под общим названием – быстрое прототипирование.

На данный момент основным способом создания полимерных копий компьютерных образов служит лазерная стереолитография – технология послойного изготовления трехмерных объектов из жидких фотополимеризующихся композиций, в частности моделей черепа больного.

Материал и методы

В основу данной работы положены результаты обследования и хирургического лечения более 100 пациентов с травмами, опухолями и посттравматическими деформациями верхней, средней и нижней зон лицевого скелета, сопровождающимися дефектами различной локализации и распространенности, а также лиц с врожденными патологиями прикуса.

Все пациенты в зависимости от диагноза поступали в экстренном или плановом порядке. Рентгенологическое исследование черепа проводили по общепринятой методике с использованием аппарата «Prestilix Medical Systems 1600E». Исследования про-

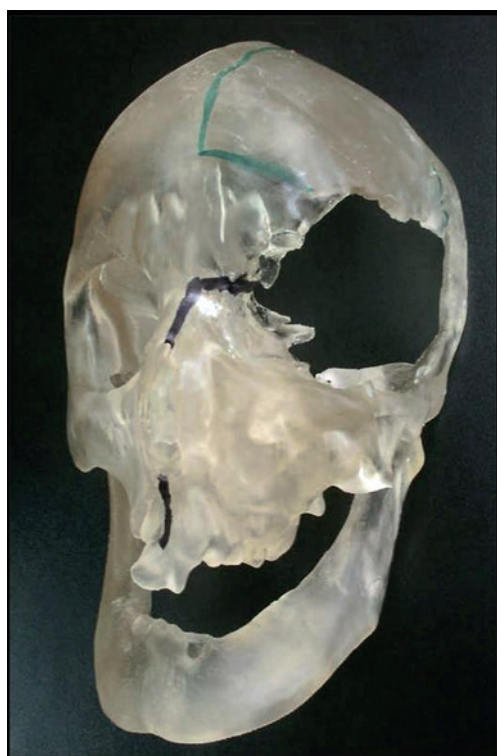

Рис. 1. Стереолитографическая модель дефекта лицевого и мозгового черепа пациента на этапе планирования реабилитации

Fig. 1. Stereolithographic model of facial and cranial skull defect at the moment of rehabilitation planning

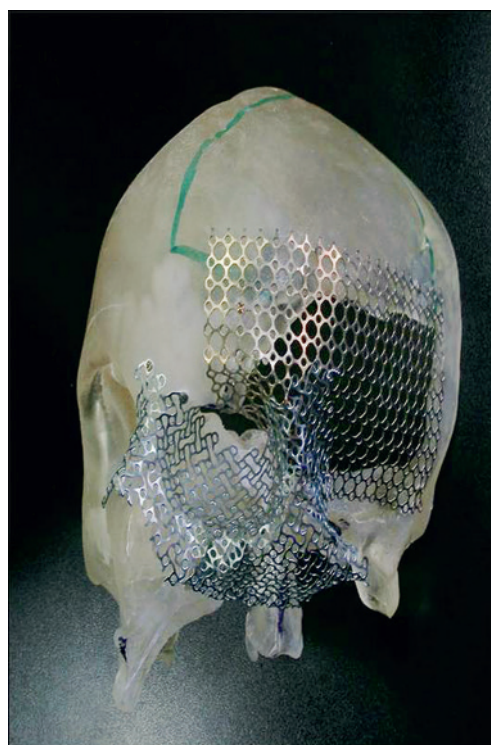


Рис. 2. Перфорированный титановый экран, адаптированный по объему дефекта на стереолитографической модели пациента

Fig. 2. Perforated titanium shield adapted in defect's volume on stereolithographic patient's model

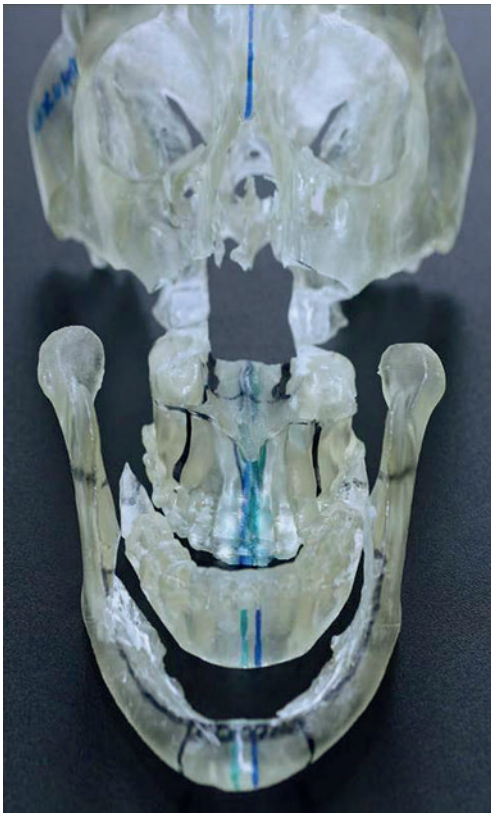

Рис. 3. Моделирование дислокации остеотомированных фрагментов стереолитографической модели на этапе планирования лечения
Fig. 3. Modelling of stereolithographic model fragments dislocation on a stage of treatment planning

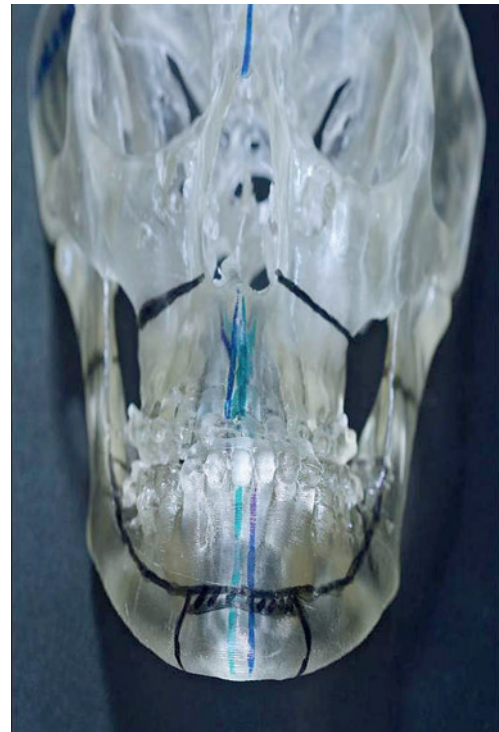

Рис. 4. Нанесение линий остеотомии и резекции лицевых костей скелета на стереолитографическую модель
Fig. 4. Osteotomy and bone resection lines on stereolithographic model

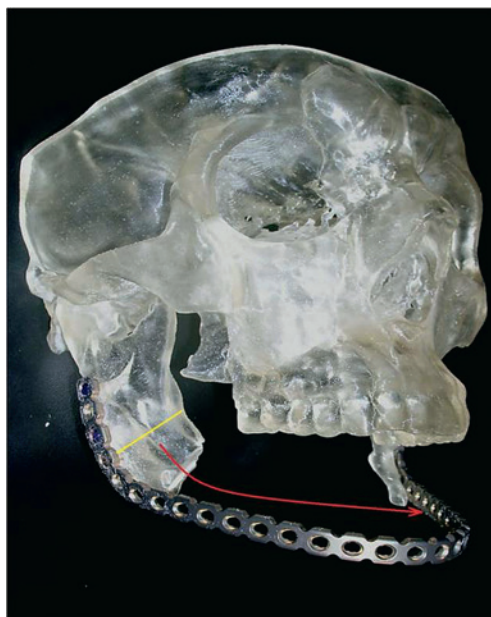


Рис. 5. Моделирование реконструктивной диадинамической пластины на стереолитографической модели в соответствии с дефектом нижней челюсти
Fig. 5. Modelling of reconstructive diadynamic sheet on stereolithographic model according to mandibular defect

водили в эксцентрической прямой, передней и задней аксиальных проекциях. С целью определения объема поражения лицевого скелета при травмах и онкологическом процессе, геометрической формы возникшего дефекта при травматических деформациях использовалось компьютерное осевое томографическое исследование на спиральном компьютерном томографе по 3D-программе.

Расшифровка рентгенограмм и данных компьютерной томографии по 3D-программе включало оценку состояния костей лицевого скелета, а именно: наличие или отсутствие хронического воспалительного процесса, смещение костных фрагментов, наличие и распространенность костных дефектов, а также сообщение их с полостью носа, верхнечелюстного и фронтального синусов, полостью рта и черепа.

С целью планирования предстоящего оперативного вмешательства использовали метод лазерной стереолитографии с изготовлением пластиковых моделей черепа больного. Метод основан на применении данных осевого компьютерного исследования на спиральном компьютерном томографе по 3D-программе (толщина срезов 0,5 мм). В последующем по компьютерным томограммам на установке ЛС-250/Э изготавливается пластиковая модель. Полученная модель позволяет с высокой точностью определить линейные и угловые размеры дефекта лицевого скелета, его форму и взаимоотношения с полостными образованиями лица и черепа (рис. 1, 2). Исходя из полученных данных, на модели черепа определяли линии остеотомий и резекций лицевых костей, расстояния, на которые необходимо было переместить остеотомированные фрагменты (рис. 3, 4) а также осуществляли моделирование имплантатов, возмещающих отсутствующие фрагменты лицевого скелета (рис. 5). В качестве пластического материала использовали

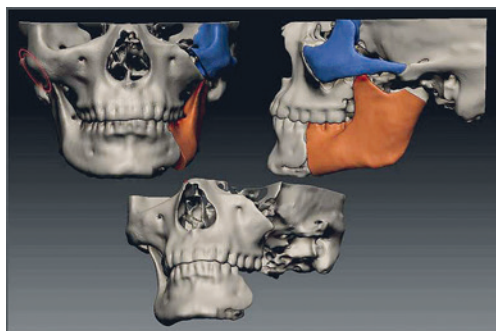


Рис. 6. Этап технологии зеркального моделирования при 3D реконструкции нижней челюсти

Fig. 6. Stage of mirror modelling for 3-D reconstruction of mandible

имплантаты из титана в виде стандартных пластин, применяемых для устранения дефектов стенок орбиты, височно-нижнечелюстного сустава и нижней челюсти, а также перфорированные экраны в виде стандартных заготовок размером 100x100 мм.

Кроме этого в некоторых случаях применяли индивидуальные титановые имплантаты, изготовленные методом литья на литейной полуавтоматической установке фирмы «Shutz dental» из титана (стандарт ASTM F 67-89 или DIN 17 850, 1990). Для получения имплантата использовали технологию зеркального моделирования (рис. 6). Данный способ впервые применил в 1990 г. К. Fukutura, который использовал сканирование и создание зеркальных образов контралатерально расположенных неповрежденных тканей при устранении односторонних дефектов, достигая нужной симметрии утраченной анатомической структуры с последующим созданием хирургического шаблона (рис. 7). Для этой цели мы используем программное обеспечение Meshlab 13.3. Более доступным способом моделирования является 3D струйная печать (рис. 8). В основу работы 3D принтера заложен принцип послойного создания твердой модели, которая как бы «выращивается» из определенного материала. 3D-принтер начинает печатать с нижнего, первого слоя, а затем продолжает свой путь вверх. Однако данный способ уступает по точности печати лазерному стереолитографическому методу, в связи с чем мы используем данную методику в основном при дефектах нижней зоны лица.

Результаты исследования

По результатам сравнительного анализа данных о линейных и угловых размерах костных дефектов, полученных методом трехмерной реконструкции лицевого скелета на спиральном компьютерном томографе, и данных, полученных интраоперационно в ходе оперативного вмешательства, отмечалось полное соответствие этих показателей между собой. Однако высокая стоимость получения стереолитограмм, к сожалению, ограничивает применение данного метода моделирования. Наиболее доступным способом моделирования в нашем исследовании явилась 3D струйная печать. Применение предложенной тактики предоперационной подготовки с использованием стереолитографии, 3D печати и зеркального моделирования позволило у 94% пациентов с тотальными и субтотальными дефектами лицевого скелета получить хорошие и удовлетворительные результаты лечения. В то же время сравнительный анализ параметров костных дефектов, полученных при проведении стан-

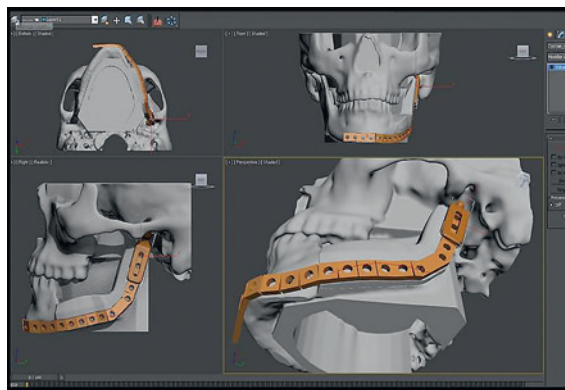


Рис. 7. Этап моделирования хирургического шаблона для анатомической адаптации диадинамической пластины на нижней челюсти при 3D реконструкции

Fig. 7. Stage of surgical pattern modelling for anatomical adaptation of diadynamic sheet on mandible during 3-D reconstruction

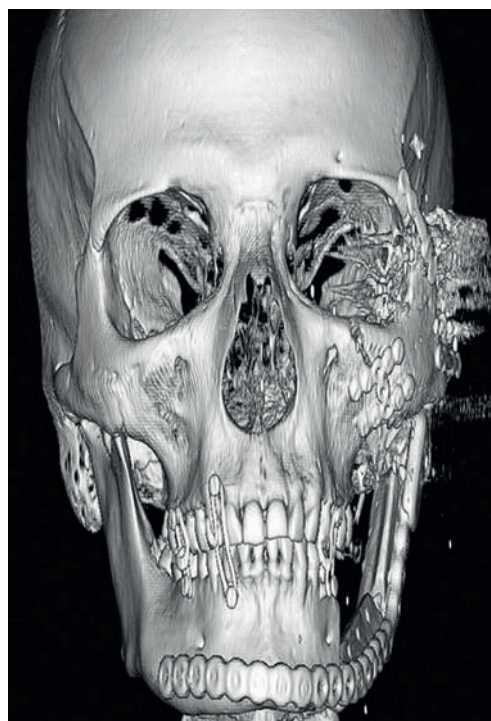


Рис. 8. Модель лицевого скелета при моделировании для 3D струйной печати

Fig. 8. Model of facial skull for 3-D printing

дартных рентгенологических исследований, показал, что только в 25% случаев они полностью соответствовали данным трехмерного моделирования и клиническому состоянию костного дефекта, выявленного интраоперационно. При этом данное совпадение параметров дефекта было выявлено только у пациентов с субтотальными дефектами лицевого скелета.

Таким образом, метод трехмерного моделирования изображений лицевого скелета позволяет получить максимально достоверные данные о линейных и угловых параметрах костных дефектов, а при комбинировании его с методом лазерной стереолитографии или 3D печати дает возможность планирования хода оперативного вмешательства.

ЛИТЕРАТУРА/REFERENCES

1. Бельченко В.А. Реконструкция верхней и средней зон лица у больных с посттравматическими деформациями и дефектами лицевого скелета с использованием ауто трансплантатов мембранозного происхождения и металлоконструкций из титана. Дисс. докт. мед. наук. М., 1996. / Belchenko VA. Reconstruction of upper and middle facial zones in patients with posttraumatic deformations and facial skull defects with the use of membranous autotransplants and metallic titanium constructions. Diss doc med sci M., 1996.
2. Вербо Е.В., Перфильев С.А., Неробеев Ф.И. и др. Клинические аспекты трехмерного моделирования ревааскуляризованной кости по форме лицевого скелета. *Анналы пластической, реконструктивной и эстетической хирургии*. 2007;1:24–32. / Verbo EV, et al. Clinical aspects of re-vascularized bone 3-D modelling on facial skull contours. *Annals of plastic, reconstructive and esthetic surgery*. 2007;1:24–32.
3. Кулагин В.В. Стереолитография в медицинской промышленности. *Новое в стоматологии*. 2002;3:52–58 / Kulagin VV. Stereolithography in medical industry. *News of dentistry*. 2002;3:52–58.
4. Митрошенков П.Н. Реконструктивная хирургия тотальных и субтотальных дефектов верхней и средней зон лицевого скелета перфорированными экранами из титана и костными ауто трансплантатами. Дисс. канд. мед. наук. М., 2007 / Mitrosheikov PN. Reconstructive surgery of total and subtotal defects of upper and middle facial skull zones with perforated titanium shields and bony autotransplants. Diss.cand/med.sci. M., 2007.
5. Трехмерная томография в стоматологической практике. *Научная редакция перевода М.М. Угрин, М.Ю. Солонько*. 2011. С. 350–412 / 3-D tomography in practical dentistry. Edit. by MM Ugrin, My Solonko. 2011, p. 350–412.
6. Пластическая и реконструктивная хирургия лица. Под ред. А.Д. Пейпла. М., 2007. С. 517–699 / Plastic and reconstructive surgery of face. Edit. A.D. Peipl. M., 2007, p. 517–699.
7. Fukatura K., Jackson J.T. Three dimensional in craniofacial surgery: A review of the role of mirror image production. *Eur. J. Plast. Surg.* 1990;13:209–217.
8. Moore U.J. *Principles of Oral and Maxillofacial surgery*. Sixth Edition. 2011.
9. Walter C., Kaner D., Berndt D.C. Threedimensional imaging as a pre-operative tool in decision making for furcation surgery. *J. Clin. Periodontol.* 2009;36:250.

ЭНДОПРОТЕЗИРОВАНИЕ НИЖНЕЙ СТЕНКИ ГЛАЗНИЦЫ

ENDOPROSTHESIS OF LOWER ORBITAL WALL

Ю.А. Медведев, Л.С. Шаманаева, С.В. Шаманаев, К.А. Поляков, П.С. Петрук

Кафедра челюстно-лицевой хирургии стоматологического факультета ФГБОУ ВО Первый МГМУ им. И.М. Сеченова Минздрава РФ, Москва
Контакты: Медведев Юрий Алексеевич – e-mail: uamedvedev@gmail.com

Yu.A. Medvedev, L.S. Shamanayeva, S.V. Shamanayev, K.A. Polyakov, P.S. Petruk

I.M. Sechenov the 1st Moscow state medical university, faculty of dentistry, department of maxillo-facial surgery

Contacts: Medvedev Yuriy Alekseevich – e-mail: uamedvedev@gmail.com

В статье представлен клинический пример лечения пациента с травматическим повреждением костей средней зоны лицевого черепа в острый период после получения травмы. Для замещения дефекта и восстановления нижней стенки глазницы использовали эндопротез из сетчатого никелида титана.

Ключевые слова: остеосинтез, средняя зона лица, нижняя стенка глазницы, эндопротезирование, никелид титана

ABSTRACT

The clinical case presented in the article is the example of a patient with facial skull trauma (middle zone) treatment during the acute period. The authors used endoprosthesis from reticular titanium nickelide for defect's replacement and lower orbital wall restoration.

Key words: osteosynthesis, middle facial zone, lower orbital wall, endoprosthesis, and titanium nickelide

Актуальность

Травматические повреждения костей средней зоны лица представляют одну из наиболее сложных проблем экстренной челюстно-лицевой хирургии [4]. Особого внимания требует выявление переломов нижней стенки глазницы (НСГ), т.к. несвоевременная диагностика и отсутствие лечения приводят к развитию посттравматических деформаций и нарушению бинокулярного зрения [2].

Перелом НСГ чаще всего наблюдается как компонент массивного перелома скуловерхнечелюстного комплекса или как изолированный перелом, обусловленный очень резким увеличением давления в глазнице. В результате подобных травм возникает сложная клиническая картина, в основе которой лежат различные функциональные нарушения со стороны органа зрения [7].

Прямое повреждение глазных мышц наблюдается редко. При разрушении костных стенок глазницы ее объем увеличивается из-за изменений в параметрах верхнечелюстного синуса и стенок решетчатого лабиринта, при этом происходит проникновение клетчатки из глазницы в придаточные пазухи носа, что приводит к изменению положения глазного яблока, нарушению его подвижности, возникновению у пациентов жалоб на двоение – диплопию [6].

С целью замещения дефектов НСГ применяются ауто- и аллотрансплантаты, а также различные материалы небиологического происхождения. Аутооттрансплантаты, представленные гребешком подвздошной кости, участками костей свода черепа, передней стенки верхнечелюстного синуса, надглазничного края лобной кости, ушным хрящом и др., имеют ряд достоинств, заключающихся в низкой вероятности развития воспалительных осложнений и отторжения трансплантата. Однако при этом существует

риск его рассасывания, перелома или смещения, увеличивается длительность операции, повышается ее травматичность ввиду необходимости создания дополнительных доступов.

Применение аллохрящевых или аллокостных трансплантатов позволяет избежать создания дополнительного операционного поля, производить моделирование трансплантата нужного размера. Недостатками являются склонность материала к рассасыванию, возможность развития септических осложнений, также при применении донорского материала необходимо помнить о возможности заражения различными инфекциями [1].

Широкое применение получили имплантаты небиологического происхождения, такие как силикон, биоактивное стекло, материалы на основе полиэтилена, металлические имплантаты и др. Они имеют ряд положительных характеристик, связанных с индивидуальными свойствами каждого из материалов. Однако не все обладают достаточной биоинертностью, эластичностью, стабильностью имплантатов без дополнительной фиксации, не происходит костной интеграции, а формирование фиброзной ткани на границе кость-материал не обеспечивает прочной связи [5].

Целью работы является повышение эффективности хирургического лечения пациентов с травматическими переломами НСГ на основе применения эндопротезов из сверхэластичного тканевого никелида титана.

Материал и методы

В соответствии с целью и задачами данной работы было проведено клинично-лабораторное обследование и лечение 60 пациентов с различными травматическими повреждениями костей средней зоны лица лицевого черепа, сопровождающимися переломами НСГ. Все больные были разделены

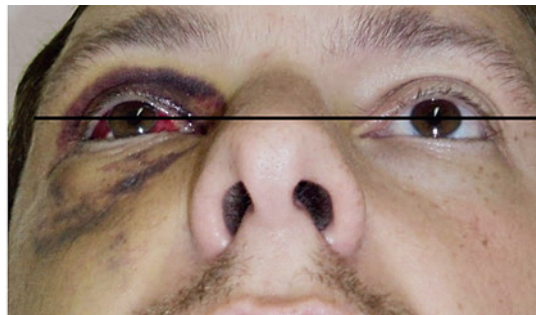
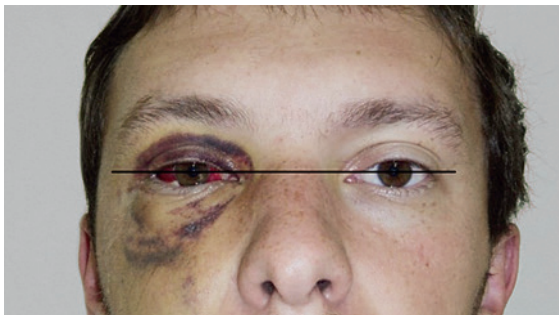
Рис. 1. Внешний вид пациента Н. при поступлении

Fig. 1. Patient N. at admission

на 3 группы. В 1-ю группу включены пациенты с переломами скулоглазничного комплекса (48 наблюдений). Во 2-ю группу включены пациенты с переломами средней зоны лица по типу Ле Фор (6 наблюдений). В 3-ю – пациенты с переломом НСГ по типу «blow-out» (6 наблюдений).

Все больные были обследованы в объеме стандартной предоперационной подготовки, проконсультированы офтальмологом и неврологом, проводилось рентгенологическое и МСКТ-исследование средней зоны лица, а также головного мозга. В послеоперационном периоде назначалась общепринятая антибактериальная и противовоспалительная терапия, повторное рентгенологическое обследование, офтальмологическая диагностика, а также консультация невролога. Хирургическое вмешательство во всех случаях проводилось в первые 10 суток после получения пациентом травмы.

Реконструкцию НСГ проводили сетчатыми имплантатами из никелида титана. Данный материал обладает эластичными свойствами, вызывает минимальную реакцию окружающих тканей, является пористой проницаемой системой, хорошо смачивается жидкими средами организма, что позволяет тканевой жидкости, эритроцитам и остеолитическим клеткам проникнуть в поры. Эффективность использования никелида титана связана с его уникальными свойствами – соответствовать закону запаздывания биологических тканей, проявлять высокие эластичные свойства, изменять форму при изменении температуры и напряжения. Никелид титана биоинертен и в связи с этим способен длительное время существовать в организме, сохраняя свои функциональные способности.

Клиническое наблюдение.

Больной Н., 1984 г.р., (рис. 1) поступил в отделение челюстно-лицевой хирургии 5/1 Университетской клинической больницы №2 Первого МГМУ им. И.М. Сеченова с диагнозом «Перелом верхней челюсти по типу Ле Фор II справа и Ле Фор I слева со смещением. Контузия глазного яблока II степени справа. Сотрясение головного мозга». При поступлении предъявлял жалобы на двоение в глазах и нарушение прикуса.

Травма получена в результате нападения неизвестных. Пациент отмечал кратковременную потерю сознания. Тошноты, рвоты не было.

При изучении локального статуса определялось изменение конфигурации лица за счет посттравматического отека мягких тканей скуловой, щечной и подглазничной областей справа, сужение глазной щели, отмечались субконъюнктивальное кровоизлияние, подкожные гематомы в параорбитальной области.

Зрачковая линия была не нарушена. Движения глазного яблока справа ограничены при взгляде вверх, пациент отмечал дискомфорт, двоение в глазах. При пальпации в области нижнеглазничного края, скулолобного шва и по скулоальвеолярному гребню определялся симптом ступеньки. При исследовании медицинской иглой чувствительности кожи пациент отмечал ее снижение в подглазничной области. В день госпитализации были наложены двучелюстные шины.

Больной был консультирован окулистом, неврологом. Выполнена рентгенография черепа в полуаксиальной проекции и КТ-исследование средней зоны лица и головного мозга с 3D-реконструкцией. В результате обследования был поставлен диагноз «Контузия глазного яблока справа II степени. Сотрясение головного мозга», назначена соответствующая терапия.

По данным компьютерной томографии, на фронтальных и сагиттальных срезах визуализировалось нарушение целостности НСГ, наличие оскольчатого перелома со смещением фрагментов, увеличение вертикального размера глазницы по сравнению со здоровой стороной. По данным аксиальных срезов – экзофтальм 3 мм.

На изображениях 3D-реконструкции черепа визуализировалось нарушение целостности кортикальной пластинки в области нижнеглазничного края и НСГ справа и передней стенки верхнечелюстного синуса справа и слева (рис. 2).

На основании полученных данных было принято решение о проведении операции «Металлоостеосинтез. Эндопротезирование дна глазницы имплантатом из сверхэластичного сетчатого никелида титана». Основными этапами операции являлись выполнение латерального бровного, субцилиарного доступа справа и со стороны полости рта по переходной складке справа и слева; скелетирование кости в вышеперечисленных областях; репозиция мягких тканей, пролабирующих в полость верхнечелюстного синуса; металлоостеосинтез; санация гайморовой пазухи, установка катетера Фолея; устранение дефекта дна глазницы эндопротезом из сверхэластичного сетчатого никелида титана.

В условиях эндотрахеального наркоза по ранее нанесенной разметке после предварительной гидропрепаровки раствором лидокаина 1% 5 мл был произведен разрез в подресничной области, осуществлен доступ к НСГ. Скелетирован нижнеглазничный край, обнажена линия перелома. Далее поднадкостнично пройдено дно глазницы, обнаружен мелкооскольчатый перелом и дефект размером около 0,5x0,8 см. Мягкие ткани высвобождены из области дефекта.

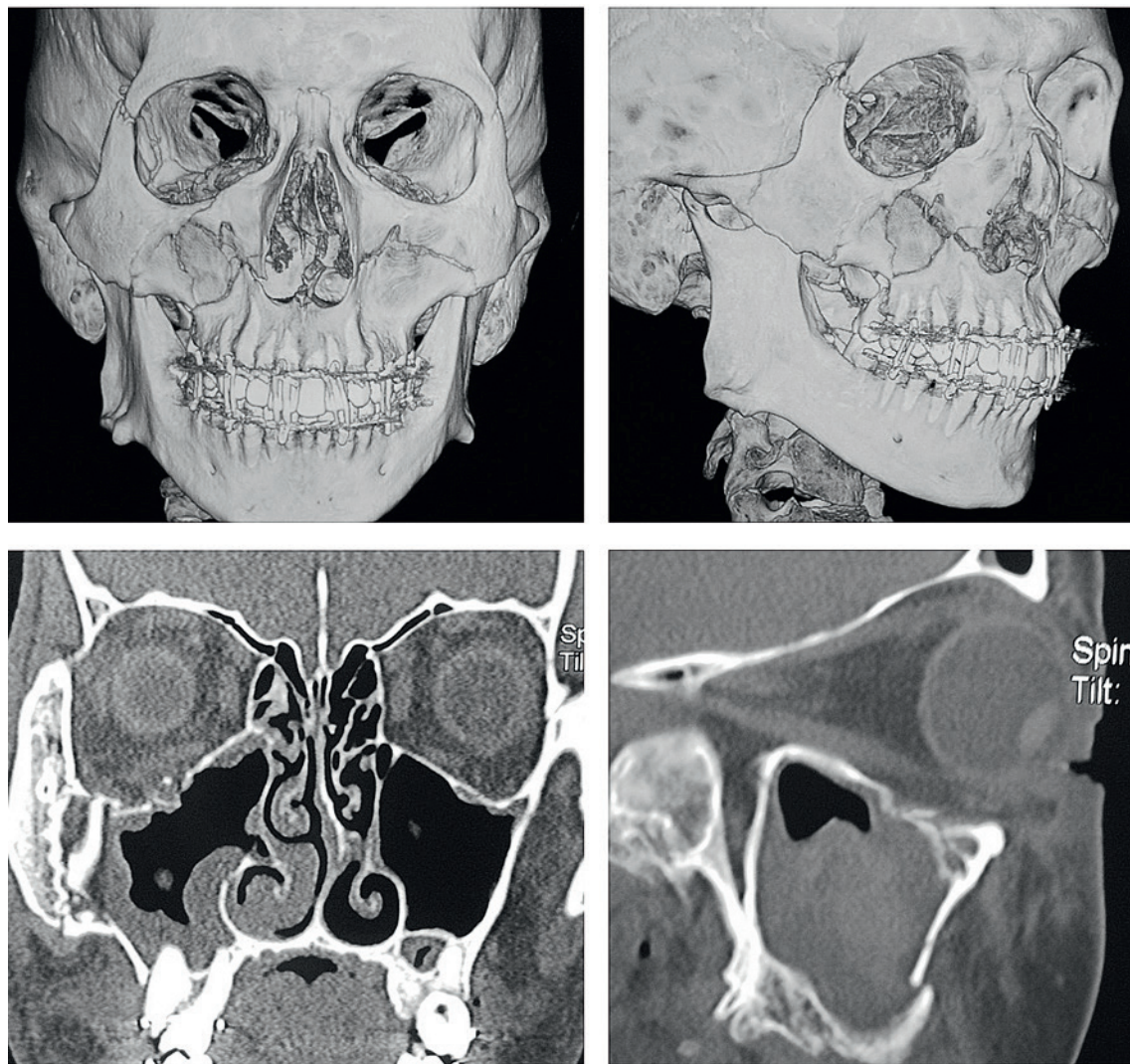


Рис. 2. Рентгенологическая картина перелома у больного Н.
 Fig.2. Patient N.: Radiographic picture of fracture

Далее со стороны полости рта после предварительной гидропрепаровки произведен разрез по переходной складке верхней челюсти от зуба 1.6 до 1.3 и от 2.3 до 2.6, отслоен слизисто-надкостничный лоскут, обнажена передняя поверхность верхней челюсти и скулоальвеолярный гребень. Обнаружен оскольчатый перелом передней стенки гайморовой пазухи справа и линейный слева, выполнена санация.

Проведена фиксация при помощи микропластин в области нижнеглазничного края, скулолобного шва, скулоальвеолярного гребня справа и грушевидной апертуры слева. После этого возвращались к вмешательству на НСГ. Далее, исходя из параметров дефекта, при помощи хирургических ножниц моделировали имплантат из сверхэластичного сетчатого никелида титана, укладывали его на дно глазницы без дополнительной фиксации. Введение имплантата и его установка были достаточно простыми и нетрудоемкими манипуляциями. Все это, особенно малая ретракция глазного яблока, способствовало уменьшению травматичности вмешательства. Операционную рану на коже ушивали послойно, устанавливали латексный дренаж.

В верхнечелюстной синус с обеих сторон устанавливали катетер Фолея, который наполняли под визуальным контролем

НСГ и выводили со стороны преддверия полости рта. Слизистую оболочку ушивали непрерывным обвивным швом Vicril 4.0. Накладывали давящую повязку.

Первые сутки после операции больной находился в отделении реанимации и интенсивной терапии, после стабилизации общего состояния был переведен в палату. Дренаж в области подресничного разреза и катетер Фолея убраны в первые сутки после хирургического вмешательства, операционные раны зажили первичным натяжением, швы сняты в плановом порядке на 7-е сутки, двучелюстные шины – на 14-е сутки. Послеоперационный период протекал спокойно, проведен курс антибактериальной и противовоспалительной терапии.

На контрольных снимках, выполненных на 3-и сутки после операции, смещение устранено, стояние фрагментов и имплантата удовлетворительное (рис. 3). Движения глазных яблок на момент выписки синхронны, не ограничены, диплопии нет, зрачковая линия не нарушена.

При осмотре через 2,5 года пациент жалоб не предъявляет (рис. 4). Конфигурация лица не изменена, зрачковая линия не нарушена. Движения глазных яблок в полном объеме. Явления пареза n. Infraorbitalis отсутствуют.

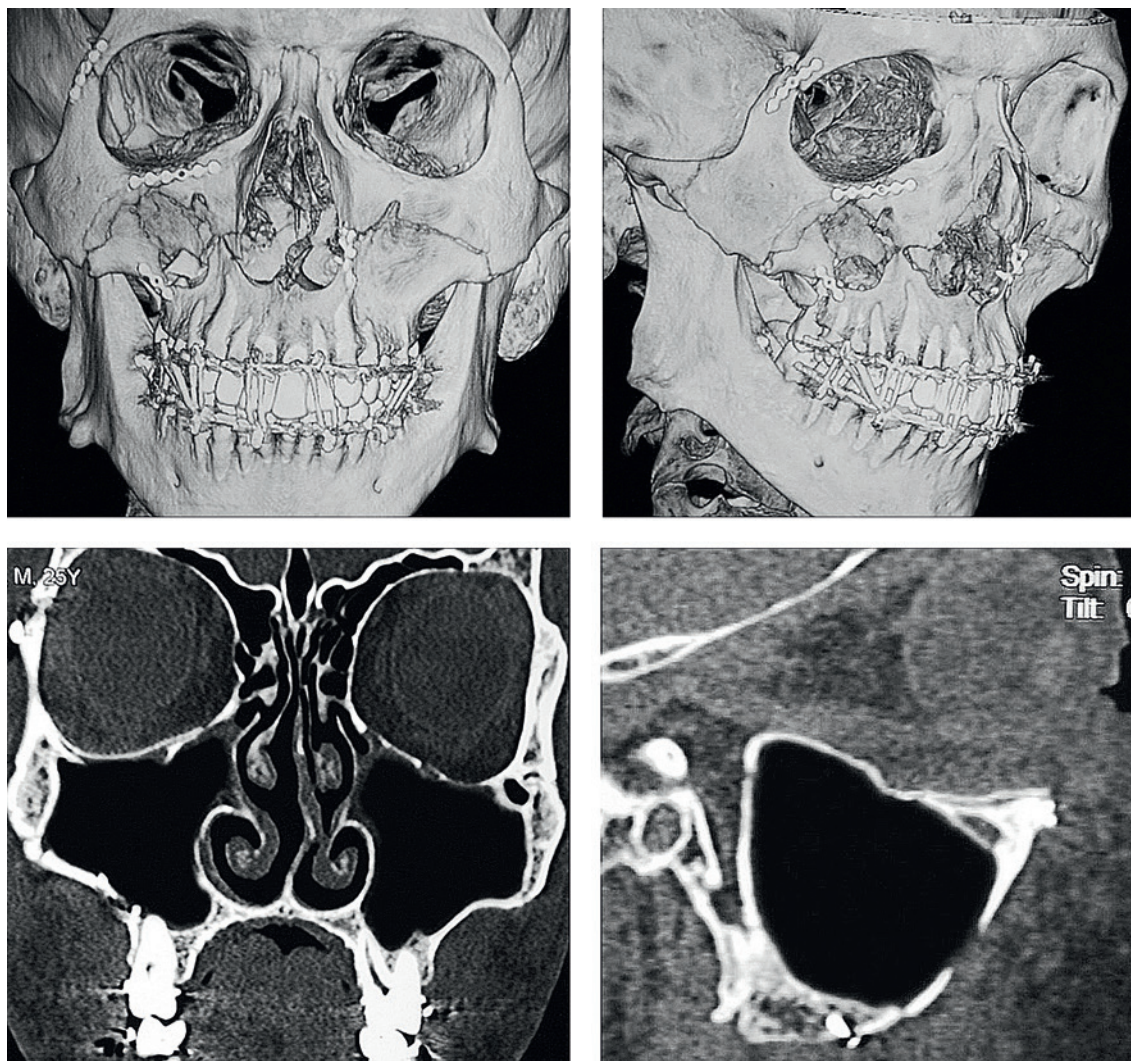


Рис. 3. Послеоперационный рентгенологический контроль, пациент Н.
 Fig. 3. Patient N.: postoperative X-ray control

Комплексный подход к диагностике и лечению пациентов с переломами средней зоны лицевого черепа по Ле Фор II, III позволяет предупредить развитие деформаций и нарушение функции со стороны органа зрения в отдаленном периоде.

Обсуждение и выводы

Отдаленные результаты прослежены у пациентов в сроки от 6 месяцев до 3 лет после хирургического вмешательства. У всех пациентов заживление ран в послеоперационном периоде

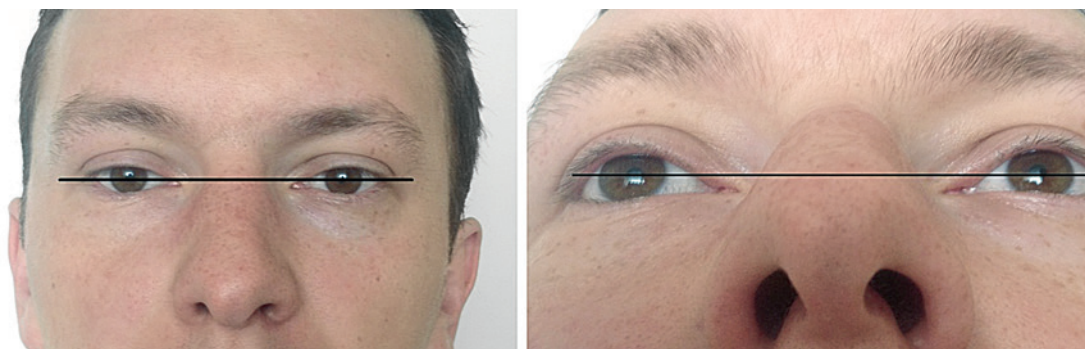


Рис. 4. Внешний вид пациента Н. через 2,5 года после хирургического вмешательства
 Fig. 4. Patient's appearance 2,5 years after surgery

происходило первичным натяжением. При проведении контрольной рентгенографии и МСКТ-исследования ни в одном из случаев смещения имплантата не определялось. Отсутствовала отрицательная динамика со стороны органа зрения. За вышеуказанный период времени послеоперационных осложнений, связанных с инфицированием, получено не было.

Использование имплантатов из никелида титана позволяет повысить эффективность хирургического лечения пациентов с переломами НСГ и посттравматическими деформациями средней зоны лица благодаря таким свойствам, как высокая биохимическая и биомеханическая инертность, возможность интраоперационного моделирования имплантата, отсутствие необходимости в дополнительной его фиксации, а также способствует сокращению времени оперативного вмешательства и, как следствие, реабилитационного периода.

По нашему мнению, применение имплантатов из тканевого никелида титана обеспечивает хорошее восстановление костных структур глазницы и является методом выбора при реконструкции ее стенок при размере дефекта до 1 см² в первые 10 суток после получения травмы.

ЛИТЕРАТУРА/REFERENCES

1. Давыдов Д.В. Характеристика материалов, используемых при хирургической коррекции стенок глазницы. *Анналы пластической, реконструктивной и эстетической хирургии*. 2009;3:52–58 / Davydov D.V. Characteristics of materials applied for surgical orbital walls correction. *Annals of plastic, reconstructive and esthetic surgery*. 2009;3:52–58.
2. Калашникова Е.Н. Лечение застарелых переломов, деформаций и дефектов латерального отдела средней зоны лица. *Дисс. канд. мед. наук*. Омск, 2008 / Kalashnikova E.N. Treatment of chronic fractures, deformities and defects of lateral part of middle facial zone. *Diss. cand. med. sci.* Omsk, 2008.
3. Кудинова Е.С. Оптимальные доступы при посттравматических деформациях и дефектах скулоносоглазничного комплекса. *Дисс. канд. мед. наук*. М., 2006 / Kudinova E.S. Optimal approaches for posttraumatic deformations and zygomatico-naso-orbital complex defects correction. *Diss. cand. med. sci.* M., 2006.
4. Петрук П.С., Медведев Ю.А., Поляков К.А., Шаманаева Л.С., Волкова В.А., Шкварникова Е.С. Выполнение реконструктивно-восстановительных операций с применением материалов с эффектом памяти формы при травматических повреждениях латерального отдела средней зоны лицевого скелета. *Рос. стоматологический журн.* 2015;19(6):51–52 / Petruk E.S., et al. Reconstructive surgery with the use of materials with form memory effect in cases of traumatic injuries of middle facial zone. *Rus. J. of dentistry*, 2015; 19(6):51–52.
5. Гюнтер В.Э., Ходоренко В.Н., Чекалкин Т.Л. и др. Под ред. В.Э. Гюнтера. *Медицинские материалы и имплантаты с памятью формы*. Томск: МИЦ, 2011. 534 с. / Gunter V.E., et al. *Medical materials and implants with form memory*. Tomsk, MIC, 2011. 534 p.
6. Brady S.M., McMann M.A., Mazzoli R.A., et al. The diagnosis and management of orbital blowout fractures: update 2001. *Am. J. Emerg. Med.* 2001;19:147–154.
7. Rhee J.S., Kilde J., Yoganadan N., Pintar F. Orbital blowout fractures: experimental evidence for the pure hydraulic theory. *Arch. Facial. Plast. Surg.* 2002;4(2):98–101.

ЦИТОМЕГАЛОВИРУСНЫЙ ХОРИОРЕТИНИТ У ПАЦИЕНТА, ПЕРЕНЕСШЕГО АЛЛОГЕННУЮ ТРАНСПЛАНТАЦИЮ ГЕМОПОЭТИЧЕСКИХ СТВОЛОВЫХ КЛЕТОК

CYTOMEGALOVIRUS CHORIORETINITIS IN A PATIENT AFTER ALLOGENIC TRANSPLANTATION OF HEMATOPOIETIC STEM CELLS

Б.С. Першин¹, Л.Н. Шелихова¹, А.Б. Смирнова¹, А.А. Масчан¹, В.Ю. Махмутов², Г.В. Пай¹, С.Л. Благов¹

¹ФГБУ ФНКЦ детской гематологии, онкологии и иммунологии им. Д. Рогачева Минздрава РФ, Москва

²Центр эндохирургии и литотрипсии, Москва

Контакты: Першин Борис Сергеевич – e-mail: pershin1984@gmail.com

B.S.Pershin¹, L.N. Shelikhova¹, A.B. Smirnova¹, A.A. Maschan¹, V.Yu. Makhmutov², G.V. Pai¹, S.L. Blagov¹

¹FSBI D.Rogachyov's Federal scientific clinical center of children's hematology, oncology and immunology, Moscow

²Endosurgery and lithotripsy center, Moscow

Contacts: Pershin Boris – e-mail: pershin1984@gmail.com

Цитомегаловирусный (ЦМВ) ретинит является одним из осложнений трансплантации гемопоэтических стволовых клеток (ТГСК) и может привести к выраженному снижению зрения. В ФНКЦ ДГОИ им Д. Рогачева внедрен в практику собственный протокол диагностики и лечения данного заболевания. Представлен клинический случай: мальчик 1 год, страдающий острым миелобластным лейкозом, перенесший аллогенную трансплантацию гемопоэтических стволовых клеток с TCR $\alpha\beta$ /CD 19 деплецией. ЦМВ ретинит развился на 60-е сутки после ТГСК. Благодаря серии интравитреальных введений противовирусных препаратов воспалительные изменения регрессировали.

Ключевые слова: цитомегаловирусный ретинит, трансплантация гемопоэтических стволовых клеток, интравитреальное введение противовирусных препаратов

ABSTRACT

Cytomegalovirus (CMV) retinitis is a complication of hematopoietic stem cells transplantation (HSCT) and may lead to remarkably decreased vision. The peculiar protocol of diagnostics and treatment of CMV retinitis is developed and implemented in D. Rogachyov's center. The authors present a clinical case of a 1-year old boy with acute myelogenous leukemia who underwent allogenic HSCT with cTCR $\alpha\beta$ /CD 19 depletion. CMV retinitis manifested on 60th day after HSCT. Due to a series of antiviral drugs intravitreal injections the inflammation gradually regressed.

Key words: *cytomegalovirus retinitis, hematopoietic stem cells transplantation, intravitreal injection of antiviral drugs*

Введение

Трансплантация гемопоэтических стволовых клеток (ТГСК) от аллогенного донора (не HLA-совместимого сиблинга) за последние 15 лет стала широко применяемым стандартным методом терапии пациентов с острыми лейкозами высокого риска, приобретенными и врожденными апластическими анемиями, первичными иммунодефицитами благодаря возможности манипуляций с трансплантатом [1].

Наиболее существенными побочными эффектами, ограничивающими применение ТГСК, являются: болезнь «трансплантат-против-хозяина» (РТПХ) и продленное иммунодефицитное состояние, ассоциированное с развитием тяжелых инфекционных, а в большинстве своем вирусных осложнений, в частности развитие генерализованной цитомегаловирусной (ЦМВ) инфекции (ЦМВ-виремия, пневмония, энцефалит, хориоретинит) [2]. ЦМВ-хориоретинит развивается в 0,5–5% случаев при длительной ЦМВ-виремии после ТГСК [3, 4].

Согласно данным литературы, ЦМВ-хориоретинит часто является причиной необратимой слепоты [5]. При описываемом заболевании при офтальмоскопии глазного дна определяются белые эпи- и интратретинальные некротические очаги. ЦМВ-хориоретинит опасен не только непосредственно воспалительно-некротическими изменениями [3, 6], но и тем, что приводит к тракционной или тракционно-регатогенной отслойке сетчатки в отсроченном периоде [7, 8].

Для своевременной диагностики ЦМВ-хориоретинита необходимо проведение раннего офтальмологического мониторинга и начала противовирусной терапии.

Материал и методы

Для диагностики ЦМВ-ретинита у пациентов, получивших аллогенную ТГСК в ФНКЦ ДГОИ им. Д. Рогачева используется собственный протокол, включающий:

- определение ЦМВ статуса донора и реципиента до ТГСК;

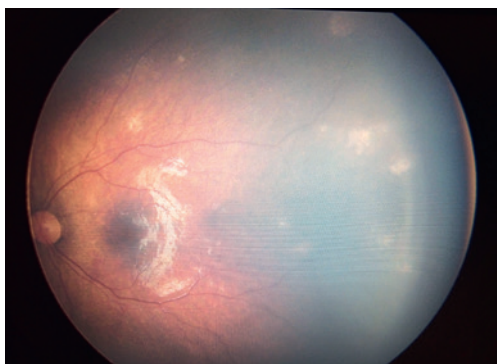


Рис. 1. Острый ЦМВ-ретинит

Fig. 1. Acute CMV retinitis

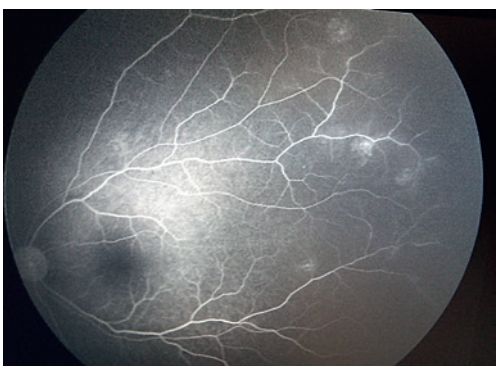

Рис. 2. Очаги ЦМВ на флуоресцентной ангиографии

Fig. 2. Foci of CMV on fluorescent angiography

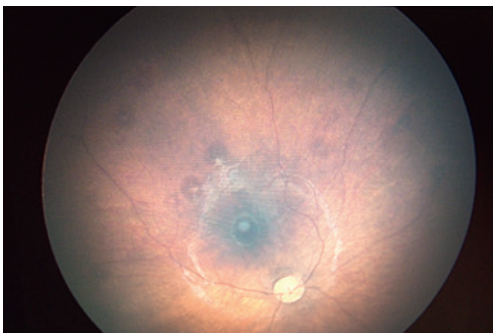


Рис. 3. ЦМВ-ретинит после лечения

Fig. 3. CMV retinitis after treatment

- вирусологический мониторинг – выявление ЦМВ в крови методом полимеразной цепной реакции (ПЦР) у реципиентов после ТГСК еженедельно;
- офтальмологический осмотр до ТГСК, на 30-е, 60, 90, 120-е сутки после ТГСК, включающий в себя биомикроскопию переднего отрезка глаза, офтальмоскопию глазного дна в условиях седации с полной циклоплегией и склерокомпрессией и флуоресцентную ангиографию глазного дна. При развитии ЦМВ-виремии >500 коп/мл в раннем посттрансплантационном периоде офтальмологический осмотр повторяют еженедельно.

Если в процессе наблюдения выявляются ретинальные воспалительные изменения, то в условиях асептического опера-

ционного блока пациенту проводится забор влаги передней камеры глаза и анализ полученного материала при помощи ПЦР. При выявлении копий ЦМВ во внутриглазной жидкости проводятся интравитреальные инъекции противовирусных препаратов (ганцикловир 2,0 мг/0,1 мл или Фоскавир 2,4 мг/0,1 мл) с одномоментным забором водянистой влаги.

Также пациент получает системную противовирусную терапию, включающую ганцикловир внутривенно или валганцикловир перорально, а при условии серопозитивного статуса донора проводится клеточная терапия – инфузия донорских лимфоцитов памяти (CD45RA деплетированных).

Эффективность проводимого лечения оценивается по динамике зрительных функций, данных офтальмоскопии и флуоресцентной ангиографии глазного дна, количественному определению копий вируса во влаге передней камеры. Интравитреальное введение противовирусных препаратов проводилось по согласованию с решением локального этического комитета и экспертной комиссии в соответствии с Приказом МЗ РФ № 499.

Родители или законные представители пациентов подписывали информированное согласие на проведение диагностических и лечебных манипуляций.

Результаты

Представлен клинический случай: мальчик Ф. 1 год, наблюдается в ФНКЦ ДГОИ им. Дм. Рогачева с диагнозом «Острый миелобластный лейкоз». Пациенту проведена аллогенная ТГСК с TCR $\alpha\beta$ / CD 19 деплецией от гаплоидентичного донора (отца). Согласно данным многих исследований, ТГСК от гаплоидентичного или неродственного донора с использованием $\alpha\beta$ -деплеции (в сочетании с CD19 деплецией) обеспечивает надежное приживание, ускоренную по сравнению с тотальной деплецией иммунореактивацию и эффективную профилактику РТПХ [9].

Реципиент был ЦМВ серопозитивен, донор – серонегативен. Приживание наступило в декретированные сроки на 30-е сутки после ТГСК, химеризм донорский.

При вирусологическом мониторинге на 30-е сутки в крови методом ПЦР отмечалось появление 2800 коп/мл ЦМВ, начата противовирусная терапия ганцикловиром. Однако, учитывая отсутствие иммунореактивации, ЦМВ негативный статус донора, отмечался рост ЦМВ-виремии, что потребовало проведения эскалации противовирусной терапии Фоскарнетом и инфузии донорских лимфоцитов памяти (CD45RA деплетированных) от альтернативного ЦМВ позитивного донора (матери), после чего отмечено постепенное уменьшение ЦМВ-виремии и экспансии на 150-е сутки после ТГСК в периферической крови CD8 Т-лимфоцитов, специфичных к цитомегаловирусу.

На 60-е сутки во время планового офтальмологического осмотра выявлены множественные двухсторонние белые ретинальные очаги с неровными краями, расположенные по ходу магистральных сосудов сетчатки, артериол первого и второго порядков, суммарной площадью до 3 ДД.

Методом флуоресцентной ангиографии глазного дна выявлена ретинальная гипоперфузия в зоне воспалительных изменений, наблюдаемая во время артериальной фазы. Начиная с капиллярной фазы исследования, отмечалось накопление контраста в зоне очагов, гиперфлуоресценция усиливалась с каждым циклом рециркуляции контрастного вещества. Был поставлен диагноз: двухсторонний острый ЦМВ-ретинит.

Пациенту проведена серия интравитреальных введений противовирусных препаратов (ганцикловир 2,0 мг в 0,1 мл физиологического раствора №7 и Фоскавир 2,4 мг в 0,1 мг №4). Инъекции проводились в условиях асептического операционного блока и сопровождались забором водянистой влаги из передней камеры. В получаемом материале отмечался рост копий ЦМВ до 76-х суток, несмотря на 3 инъекции препарата ганцикловир. Однако, начиная с четвертой манипуляции и далее, было выявлено уменьшение содержания ЦМВ во внутриглазной жидкости и полная их элиминация после 11 интравитреальных введений противовирусных препаратов. После каждой инъекции площадь воспалительного очага уменьшалась, он становился менее ярким, а его края более ровными. Разрешение ЦМВ-хориоретинита совпало с появлением ЦМВ специфичных лимфоцитов в периферической крови.

Заключение

ЦМВ-хориоретинит является осложнением ТГСК и может привести к необратимой потере зрения. Значимость последнего возрастает в тех случаях, когда процесс является двухсторонним, как в описываемом клиническом примере. Внедренный в клиническую практику ФНКЦ ДГОИ им Дм. Рогачева протокол дает возможность своевременной диагностики описываемого заболевания. Это позволяет начать лечение на той стадии, когда воспалительные изменения еще не перешли в ретинонекроз или зоны омертвения сетчатки не достигли размеров, приводящих к развитию клинически значимой скотомы. Описанный случай демонстрирует эффективность интравитреальной противовирусной терапии ЦМВ-хориоретинита на фоне иммунореконституции пациента после ТГСК, а забор и анализ внутриглазной жидкости при помощи ПЦР позволяет ориентироваться в динамике заболевания и эффективности проводимого лечения.

ЛИТЕРАТУРА/REFERENCES

1. Eyrich M., Leiler C., Lang P., Schilbach K., Schumm M., Bader P., Greil J., Klingebiel T., Handgretinger R., Niethammer D., Schlegel P.G. A prospective comparison of immune reconstitution in pediatric recipients of positively selected CD34+ peripheral blood stem cells from unrelated donors vs recipients of unmanipulated bone marrow from related donors. *Bone Marrow Transplant.* 2003;32(4):379–390.
2. George B., Pati N., Gilroy N., Ratnamohan M., Huang G., Kerridge I., Hertzberg M., Gottlieb D., Bradstock K. Pre-transplant cytomegalovirus (CMV) serostatus remains the most important determinant of CMV reactivation after allogeneic hematopoietic stem cell transplantation in the era of surveillance and preemptive therapy. *Transpl. Infect. Dis.* 2010;12(4):322–329.
3. Crippa F., Corey L., Chuang E.L., Sale G., Boeckh M. Virological, clinical and ophthalmologic features of cytomegalovirus retinitis after hematopoietic stemcell transplantation. *Clin. Infect. Dis.* 2001;32(2):214–219.
4. Yoo Y.S., Na K.S., Shin J.A., Park Y.H., Lee J.W. Posterior eye segment complications related to allogeneic hematopoietic stem cell transplantation. *Retina.* 2017;37(1):135–143.
5. Eid A.J., Bakri S.J., Kijpittayarit S., Razonable R.R. Clinical features and outcomes of cytomegalovirus retinitis after transplantation. *Transpl. Infect. Dis.* 2008;10(1):13–18.
6. Feifei M., Jianhua Wu, Huiyu S., Qisheng Y., Dan Li. Frosted branch angiitis in an AIDS patient with cytomegalovirus retinitis. *Int. J. Infect. Dis.* 2016;52:9–11.
7. Young S., McCluskey P., Minassian D.C., Joblin P., Jones C., Coroneo M.T., Lightman S. Retinal detachment in cytomegalovirus retinitis: intravenous versus intravitreal therapy. *Clin. Exp. Ophthalmol.* 2003;31(2):96–102.
8. Cunningham E.T., Downes K.M., Chee S.P., Zierhut M. *Ocul. Immunol. Inflamm.* 2015;23(5):359–361.
9. Maschan M., Shelikhova L., Ilushina M., Kurnikova E., Boyakova E., Balashov D., Persiantseva M., Skvortsova Y., Laberko A., Muzalevskii Y., Kazachenok A., Glushkova S., Bobrygina V., Kalinina V., Olshanskaya Y., Baidildina D., Novichkova G., Maschan A. TCR-alpha/beta and CD19 depletion and treosulfan-based conditioning regimen in unrelated and haploidentical transplantation in children with acute myeloid leukemia. *Bone Marrow Transplant.* 2016;51(5):668–674.

САРКОМА КАПОШИ ПОЛОСТИ НОСА И ОКОЛОНОСОВЫХ ПАЗУХ БЕЗ ВИЧ-ИНФЕКЦИИ

SARCOMA CAPOSHI OF THE NASAL CAVITY AND PARANASAL SINUSES IN PATIENT WITHOUT HIV INFECTION

А.Н. Наседкин¹, В.Н. Селин¹, Н.С. Грачев², П.Д. Пряников²

¹ГБУЗ МО Московский областной научно-исследовательский клинический институт им. М.Ф. Владимирского, Москва

²ФГБУ Федеральный научно-клинический центр детской гематологии, онкологии и иммунологии им. Дмитрия Рогачева, Москва

Контакты: Пряников Павел Дмитриевич – e-mail: pryanikovpd@yandex.ru

A.N. Nasedkin¹, V.N. Selin¹, N.S. Grachev², P.D. Pryanikov²

¹Moscow Regional Research and Clinical Institute (MONKI), Moscow

²Federal scientific clinical center of children's hematology, oncology and immunology, Moscow

Contacts: Pryanikov Pavel Dmitrievich – e-mail: pryanikovpd@yandex.ru

Саркома Капоши (СК) является высоко васкуляризированной злокачественной опухолью мезенхимального происхождения, поражает кожу, лимфатические узлы и практически все внутренние органы. В большинстве случаев развивается у людей старше 50 лет, мужчины болеют в 9–15 раз чаще, чем женщины. Крайне редко, по данным литературы, новообразование поражает ЛОР-органы. Случаи СК полости носа были опубликованы разными авторами: М.Е. Wyatt (2008), I. Venizelos (2008), Kuang-Hua Chen (2014), Karima Mouden (2016), а В.Г. Зенгер, З.М. Ашуров и В.Н. Селин в период с 1997 по 2007 г. наблюдали 5 пациентов с СК ЛОР-органов. Данные публикации представляют научный интерес, т.к. отражают случаи СК полости носа у людей без носительства ВИЧ-инфекции. Нами представлен клинический случай саркомы Капоши полости носа и околоносовых пазух у пациента без ВИЧ-инфекции.

Ключевые слова: саркома Капоши, ЛОР-органы, иммуносупрессия, междисциплинарный подход

ABSTRACT

Kaposi's sarcoma (KS) is malignant tumor of mesenchymal origin, affecting the skin, lymph nodes, and almost all internal organs. In most cases, develops in people older than 50 years, men suffer in 9-15 times more often than women. Very rarely, this neoplasm in the literature affects the ENT organs. Cases of SC of nasal cavity have been published by various authors: Wyatt M.E. (2008), Venizelos I. (2008), Kuang-Hua Chen (2014), Karima Mouden (2016), and Zenger V.G., Ashurov Z.M. and Celine V.N. were monitored during the period from 1997 to 2007, 5 patients with SC of ENT. These publications represent a scientific interest, since describing events of SC of nasal cavity of the people without HIV infection. We presented a clinical case of Kaposi's sarcoma of the nasal cavity and paranasal sinuses also in patients without HIV infection.

Key words: Kaposi's sarcoma, ENT organs, immunosuppression, multidisciplinary approach, treatment

Саркома Капоши (СК) является высоко васкуляризированной (кровеносные и лимфатические сосуды) злокачественной опухолью мезенхимального происхождения, поражает кожу, лимфатические узлы и практически все внутренние органы [1, 2].

Венгерский дерматолог Мориц Капоши в 1872 г. описал новообразование под названием «множественная идиопатическая пигментная гемангиосаркома» [1, 3].

В большинстве случаев развивается у людей старше 50 лет, мужчины болеют в 9–15 раз чаще, чем женщины. В последние годы наблюдается тенденция к снижению возраста заболевших лиц. СК до появления ВИЧ была распространена в Центральной Африке (среди иммунокомпрометированных пациентов), в странах Средиземноморья и на Ближнем Востоке, в других регионах встречалась довольно редко. Так, в Африке заболеваемость СК очень высокая – 37,7 на 100 тыс. мужчин и 20,5 на 100 тыс. женщин. В Европе наибольшая распространенность классической формы саркомы Капоши наблюдается в Сицилии (30,1 случая на миллион мужчин и 5,4 случая на миллион

женщин) и в Сардинии (24,3 случая на миллион мужчин и 7,7 случая на миллион женщин). В США и Европе эта опухоль выявляется у каждого 5-го мужчины-гомосексуалиста, страдающего СПИДом. Таким образом, в западных странах СК среди ВИЧ-инфицированных встречается в 2000 раз чаще, чем среди неинфицированного населения [4]. Так, К. Chaabna, R. Newton, P. Vanhems с 1988 по 2010 г. у 156 пациентов диагностировали ВИЧ-инфекцию, наличие СК составило 5% [5].

По данным классификации ВОЗ, СК относится к злокачественным новообразованиям [6, 7]. Выделяют 4 типа СК: идиопатический, иммуно-супрессивный (ятрогенный), эндемический (африканский) и СПИД-ассоциированный (эпидемический).

У ВИЧ-инфицированных пациентов СК является самым частым злокачественным новообразованием. У 40–67% больных ВИЧ-инфекцией встречается данная опухоль. Рост заболеваемости СК обусловлен распространением ВИЧ-инфекции и широким использованием иммуносупрессивной терапии [8].

Тип СК и клиническое течение заболевания являются критерием выбора метода лечения. Наиболее часто используют консервативное лечение. Выполняют лучевую терапию, криотерапию жидким азотом, фотодинамическую терапию. Резерв лекарственных средств включает в себя противоопухолевые и противовирусные препараты (зидовудин, ставудин), интерферон, которые на ранних сроках заболевания (до 8–12 недель) могут быть достаточно эффективными. Хирургическое лечение применяется крайне редко.

СК полости носа и околоносовых пазух (ОНП) относится к числу редких заболеваний ЛОР-органов [9, 10], а у неинфицированных ВИЧ встречается еще реже. Подтверждаем эти данные кратким обзором литературы относительно сочетания СК полости носа и ОНП у пациентов без ВИЧ-инфекции.

Известно, что из зарубежных ученых М.Е. Wyatt, С. J. Finlayson, V. Moore-Gillon в 1998 г. сообщили о двух клинических случаях СК в виде пиогенной гранулемы у неинфицированного ВИЧ пациента [11].

Похожий случай был опубликован в 2008 г. I. Venizelos, С. Andreadis и Z. Tasiou [12]. К врачам обратилась 59-летняя женщина, которая в течение четырех лет предъявляла жалобы на обструкцию носа и прерывистые незначительные кровотечения. Физикальное обследование показало наличие опухоли, исходящей из левой половины перегородки носа, новообразование было удалено. Гистологическое исследование опухоли показало морфологические и иммуногистохимические особенности СК. Полные физическое и лабораторное обследования не выявили каких-либо других патологических изменений. Пациентка не получала дальнейшего лечения и 4 года находилась в отличном состоянии.

Ученые из Китая Kuang-Hua Chen, Tai-Di Chen, Chiang-Wen Chen в 2014 г. описали клинический случай ятрогенной СК правой половины полости носа у женщины в возрасте 31 года на фоне иммуносупрессии при длительном приеме преднизолона (от 10 до 20 мг/сут в течение 9 лет) по поводу системной красной волчанки [13]. Первоначально был установлен диагноз «фолликулит правой половины полости носа», выполнялось консервативное лечение амоксициллином с клавулановой кислотой в течение 7 дней, без эффекта. В дальнейшем была выполнена биопсия, результаты гистологического исследования подтвердили СК. Серологические тесты на ВИЧ были отрицательными. Окончательный диагноз звучал как «ятрогенная саркома Капоши правой половины полости носа без носительства ВИЧ-инфекции».

Последние эпидемиологические данные и клинический случай в 2016 г. опубликовали хирурги из Марокко (K. Mouden, M. Khmou и S. Loughmari). Они сообщили о СК левой половины полости носа, неассоциированной с ВИЧ-инфекцией, у пациентки 56 лет с адекватной иммунной системой [14]. Больная жаловалась на заложенность носа и умеренные носовые кровотечения слева периодического характера в течение 1 года. При осмотре определялось твердое, полиповидное новообразование в левой половине полости носа без кожных поражений. После биопсии первоначально был поставлен диагноз «ангиосаркома». По данным компьютерной томографии наблюдалась опухоль 77 мм в диаметре, которая занимала левую половину полости носа, вызывала эрозию перегородки носа и распространялась в носоглотку. Также отмечалась шейная лимфаденопатия. В дальнейшем была выполнена повторная биопсия, окончательный диагноз – СК. Пациентке был проведен курс химиотерапии. После первого цикла наблюдалась полная

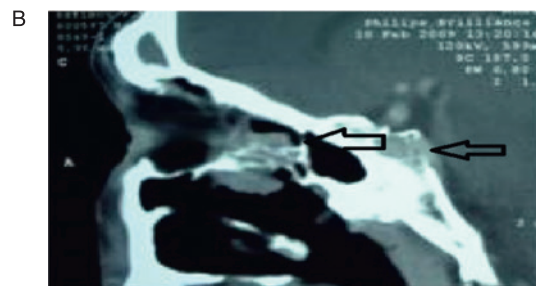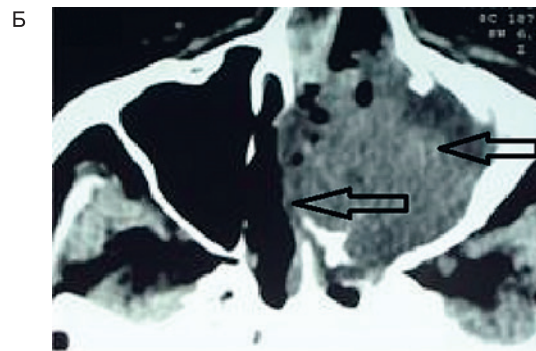
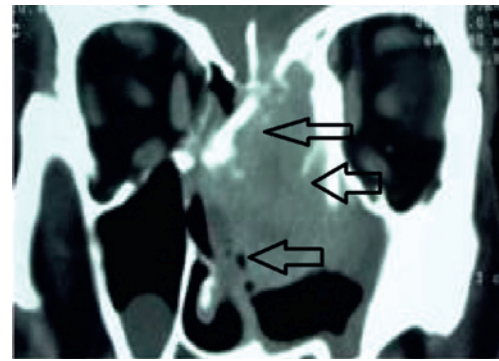


Рис. 1. Фрагменты компьютерной томограммы полости носа и ОНП больного У.

а) Коронарная проекция: верхняя стрелка – ретракция носовых костей вправо; средняя стрелка – снижение пневматизации в/ч пазухи слева; нижняя стрелка – снижение пневматизации полости носа слева с деструкцией четырехугольного хряща и переходом новообразования в правую половину полости носа.

б) Аксиальная проекция: верхняя стрелка – снижение пневматизации в/ч пазухи слева; нижняя стрелка – деструкция четырехугольного хряща новообразованием.

в) Сагиттальная проекция; верхняя стрелка – распространение опухоли в клетки решетчатого лабиринта, клиновидную пазуху (нижняя стрелка) слева. КТ- признаков за внутримозговой рост нет.

Fig. 1. Patient U. Fragments of nasal cavity and tumor on CT scans

а) Coronal projection: upper arrow – retraction of nasal bones to the right; middle arrow – left maxillary cavity pneumatization decrease; lower arrow – left half of nasal cavity pneumatization decrease with quadrangular cartilage destruction and tumor's grow into the right nasal cavity

б) Axial projection: upper arrow – left maxillary cavity pneumatization decrease; lower arrow – quadrangular cartilage destruction by tumor

в) Sagittal projection: upper arrow – tumor growth into ethmoid labyrinth, left sphenoid cavity (lower arrow). No CT signs of intracranial tumor growth

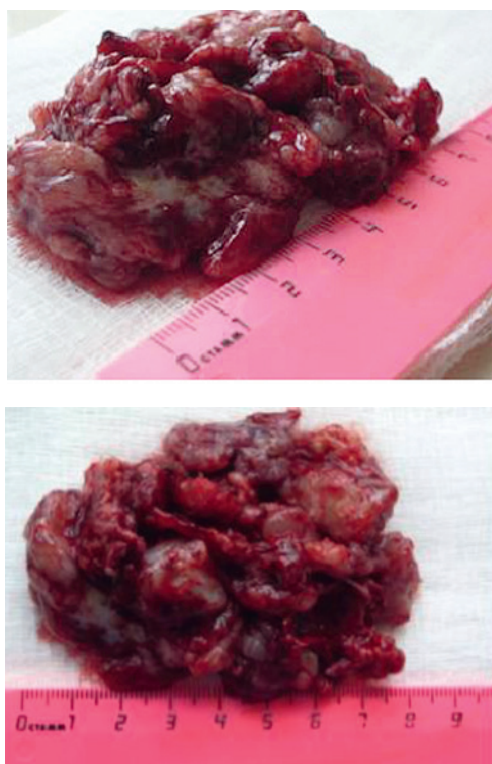


Рис. 2. Макропрепарат саркомы Капоши

а) Удаленное новообразование размерами 8×8×5 см, темно-красного цвета, крупнобугристое, инъецированное кровеносными сосудами, при контакте кровоточит, без запаха.

б) Гистологически-верифицированная саркома Капоши длиной 8 см, синюшно-красного цвета.

Fig. 2. Macro species of Kaposi sarcoma

a) Tumor 8x8x5 cm removed: dark-red, large nodular, blood vessels injected, contact bleeding, no fume

б) Histologically proved Kaposi sarcoma, 8 cm length, cyanotic red color.

ремиссия. Дальнейшее лечение не проводилось. Пациентка проходит регулярные медицинские осмотры. За 12 месяцев рецидива СК не наблюдалось.

Что же касается наших отечественных авторов, то они поделились самым богатым опытом. Так, в России В.Г. Зенгер, З.М. Ашуров, В.Н. Селин в период с 1997 по 2007 г. наблюдали 5 пациентов с СК ЛОР-органов (3 мужчины и 2 женщины). Из них у 3 была СК полости носа и ОНП, у 1 – гортаноглотки, у 1 – гортани [15, 16]. А.М. Шевченко (1984) описал СК с первичным поражением полости носа [17].

В связи с вышеизложенными литературными данными определенный интерес представляет следующий случай СК полости носа у пациента без ВИЧ-инфекции.

Больной У., 62 года поступил в ЛОР-клинику МОНКИ им. М.Ф. Владимирского 12.05.09 с жалобами на постоянное затруднение носового дыхания, больше слева, не зависящее от положения тела и сезона, головную боль в лобной области, больше слева, постоянного характера. Из анамнеза известно, что в 1994 г. у больного диагностировано новообразование левой половины полости носа (СК). Был проведен курс лучевой терапии (суммарно 66 ГР) с положительным эффектом. До 2004 г. больной чувствовал себя удовлетворительно, к врачам не обращался. В 2004 г. вышеуказанные жалобы возобновились.

Тогда же проведена операция на левой верхнечелюстной пазухе по Денкеру. Во время операции удалено новообразование из левой половины полости носа и левой верхне-челюстной пазухи. Гистологическое исследование подтвердило наличие СК. Период ремиссии продолжался до 2008 г. В мае 2008 г. вновь появились жалобы на постоянное затруднение носового дыхания. По месту жительства в июне 2008 г. была выполнена компьютерная томография ОНП и орбиты. Визуализировался рецидив объемного образования, исходящего из клеток решетчатого лабиринта слева с распространением в левые верхнечелюстной, лобный и клиновидный синусы. В течение полугода пациент к врачам не обращался. В феврале 2009 г. при обращении больного в ЛОР-отделение МОНКИ им. М.Ф. Владимирского проведена повторная рентген-компьютерная томография придаточных пазух носа. На серии компьютерных томограмм полости носа, ОНП при полипроекционном исследовании выявлено новообразование средней плотности, занимающее левую половину полости носа с переходом в левую верхнечелюстную пазуху, клетки решетчатого лабиринта, левую клиновидную пазуху, а также в правую половину полости носа через перфорацию в перегородке носа (рис. 1). Данных за интракраниальное распространение опухоли не получено. Тогда же под местной анестезией взята биопсия образования из полости носа. По данным морфологического исследования, по совокупности гистологических и иммуногистохимических данных (экспрессия клетками опухоли CD 34), с учетом результатов патоморфологического исследования опухолевого материала от 2004 г. подтвержден диагноз – саркома Капоши. Больной госпитализирован в ЛОР-отделение МОНКИ.

Объективно: левосторонний экзофтальм, форма наружного носа не изменена, пальпация, перкуссия в проекции ОНП безболезненна, носовое дыхание затруднено, преимущественно слева.

При передней риноскопии слизистая оболочка полости носа гиперемирована, перегородка носа смещена вправо в хрящевом и костном отделах, в хрящевом отделе имеется перфорация размерами 2×2 см, всю левую половину полости носа занимает бугристое образование розового цвета, мягкой консистенции, которое при контакте кровоточит. Из-за данного образования структуры левой половины полости носа не определяются. В правой половине полости носа слизистая оболочка бледно-розовой окраски, нижняя носовая раковина умеренно отечна, отделяемого нет. Отмечается небольшое количество слизистого отделяемого в левой половине полости носа. Другие ЛОР-органы без особенностей.

Перед операцией пациент проконсультирован кардиологом, окулистом, челюстно-лицевым хирургом. Клинический анализ крови, мочи, биохимический анализ крови – показатели в пределах нормы. Анализ на ВИЧ-инфекцию – отрицательный.

Под общей анестезией 20.05.09 проведена ревизия левой половины полости носа, ОНП доступом по Муру с удалением новообразования, которое (рис. 2) занимало левую половину полости носа, левую верхнечелюстную пазуху, передние и задние клетки решетчатого лабиринта слева, клиновидную пазуху слева, переходило на правую половину полости носа через перфорацию в перегородке носа. Новообразование размерами 8×8×5 см, темно-красного цвета, бугристое, инъецировано кровеносными сосудами, при контакте кровоточит, без запаха.

В послеоперационном периоде проводили антибактериальную, симптоматическую терапию, ежедневные перевязки. Тампоны удалены на 5-е сутки, швы – на 10-е. Результат патоморфологического исследования соответствовал установленному ранее диагнозу.

В послеоперационном периоде пациент был проконсультирован онкологом, дерматологом, иммунологом. Проведение дополнительного лечения не рекомендовано.

Больной был выписан 2.06.09 под амбулаторное наблюдение ЛОР-врача по месту жительства. При выписке: состояние удовлетворительное, температура тела 36,6 °С. В полости носа сохранялись умеренные реактивные послеоперационные явления.

Катамнез: за 5 лет наблюдения (до 2014 г.) у больного жалобы отсутствовали, рецидива опухоли не отмечено. С 2014 г. связь с больным потеряна в связи с его эмиграцией за рубеж.

Обсуждение и заключение

Итак, в данной статье приводится клинический случай СК полости носа и ОНП у пациента без ВИЧ-инфекции. Как видно из эпидемиологических данных, у 40–67% больных ВИЧ-инфекцией встречается СК. Что же касается СК полости носа и ОНП, тем более у пациента без ВИЧ-инфекции, то это, действительно, крайне редкое заболевание, в связи с чем мы считаем данное наблюдение крайне актуальным. Как уже было сказано, случаи СК полости носа у неинфицированных пациентов были опубликованы в разное время рядом авторов.

Таким образом, мы можем достоверно заявить об одиннадцатом случае СК полости носа и ОНП в мировой практике. Особенностью данного случая является достаточно редкая локализация опухоли значительных размеров с поражением полости носа, ОНП, не сопровождающаяся поражением соседних органов и систем. СК необходимо дифференцировать с другими новообразованиями, которые прорастают в полость носа и ОНП, такими как эстезионейробластома, ангиофиброма и, конечно, обычная полипозная ткань. Также интересен очередной (11-й в мировой практике) факт отсутствия ВИЧ-инфекции у данного больного. Локальный характер опухоли позволил выбрать стандартный метод лечения с положительным результатом в отдаленные сроки наблюдения.

Примечание.

Грачев Н.С. и Пряников П.Д. с 2009 по 2011 г. работали в МОНИКИ им. М.Ф. Владимирского, участвовали в лечебном процессе, но наблюдали больного и после перехода в другое лечебное учреждение.

ЛИТЕРАТУРА/REFERENCES

- Gao S.J., Kingsley L., Hoover D.R., et al. Seroconversion to antibodies against Kaposi's sarcoma-associated herpesvirus-related latent nuclear antigens before the development of Kaposi's sarcoma. *N. Engl. J. Med.* 1996;335:233. doi: 10.1056/NEJM199607253350403.
- Саркома Капоши: современные подходы к диагностике и лечению. *Consilium Medicum.* 2005;7(1) / Sarkoma Kaposi: sovremennye podkhody k diagnostike i lecheniyu. [KS: modern approaches to diagnosis and treatment]. *Consilium Medicum.* 2005;7(1).
- Principles and practice of pediatric infectious diseases.* Edited by S.S. Long, L.K. Pickering, C.G. Prober. Churchill Livingstone Inc. 1997. 1821 p.
- Нурмухаметова Е. Поражение кожи при ВИЧ-инфекции. *РМЖ.* 1997;3:7 / Nurmuhametova E. Porazhenie kozhi pri VICH-infektsii. [Skin lesions in HIV infection]. *Russian Medical Journal.* 1997;3:7.
- Chaabna K., Newton R., Vanhems P., Laouar M., Forman D., Boudiaf Z., Soerjomataram I. Cancer incidence and all-cause mortality in HIV-positive patients in Northeastern Algeria before and during the era of highly active antiretroviral therapy. *J Cancer Res Ther.* 2016;12(2):576–581. doi: 10.4103/0973-1482.179521.
- Новикова Н.В. *Вестник дерматологии и венерологии.* 2002;3:44–46 / Novikov N.V. *Journal of Dermatology and venerologii.* 2002;3:44–46.
- Молочков А.В. Саркома Капоши. *Врач.* 2006;2:23–26 / Molochkov A.V. *Sarkoma Kaposi. [Kaposi's sarcoma]. Doctor.* 2006;2:23–26.
- Lucente F.E. Kaposi's sarcoma of the head and neck in patients with acquired immunodeficiency syndrome. *Otolaryngol Head Neck Surg.* 1994;111(5):618. doi: 10.1016/S0194-5998(94)70530-5.
- Зенгер В.Г. *Вестник оториноларингологии.* 2002;5:48–49 / Zenger V.G. *Journal of Otolaryngology.* 2002;5:48–49.
- Зенгер В.Г. *Вестник оториноларингологии.* 2008;3:66–67 / Zenger V.G. *Journal of Otolaryngology.* 2008;3:66–67.
- Wyatt M.E., Finlayson C.J., Moore-Gillon V. Kaposi's sarcoma masquerading as pyogenic granuloma of the nasal mucosa. *J. Laryngol. Otol.* 1998;112(3):280–282. doi: 10.1017/S0022215100158359.
- Venizelos Ioannis, Andreadis Charalambos, Zoi Tatsiou. Primary Kaposi's sarcoma of the nasal cavity not associated with AIDS. *Eur. Arch. Otorhinolaryngol.* 2008;265:717–720. doi: 10.1007/s00405-007-0505-8.
- Chen K.-H., Chen T.-D., Chen C.-W., Lee L.-yu. Iatrogenic Kaposi's sarcoma in nasal cavity: a case report *World Journal of Surgical Oncology.* 2014;12:172. doi: 10.1186/1477-7819-12-172.
- Mouden K., Khmou M., Loughmari S., Semmar A., El Kacemi H., El Khannoussi B., Kebdani T., Elmajjaoui S., Benjaafar N. Primary Kaposi's sarcoma of the nasal cavity: a case report and review of the literature. *Clin. Sarcoma Res.* 2016;17(6):4. doi: 10.1186/s13569-016-0044-4.
- Зенгер В.Г., Ашуров З.М., Селин В.Н., Исаев В.М., Мустафаев Д.М., Копченко О.О., Ахмедов И.Н. Саркома Капоши ЛОР-органов. *Российская оториноларингология.* 2007;4:106–111 / Zenger V.G., Ashurov Z.M., Celine V.N. Isayev V.M., Mustafaev D.M., Kopchenko O.O., Ahmedov J.H. *Sarkoma Kaposi LOR-organov. [KS ENT – organs]. Russian otorhinolaryngology.* 2007;4:106–111.
- Zenger V.G. Kaposi's sarcoma in the nasal cavity. *Vestn Otorinolaringol.* 2008;(3):66–67.
- Shevchenko A.M. Kaposi's sarcoma with the primary lesion in the nasal cavity. *Vestn Otorinolaringol.* 1984;(3):73–74.

ЛЕЧЕНИЕ РЕБЕНКА С УКУШЕННЫМИ РАНАМИ ЛИЦА В РЕЗУЛЬТАТЕ НАПАДЕНИЯ СОБАКИ

TREATMENT OF A CHILD WITH FACIAL BITE WOUNDS AFTER ATTACK OF ALASKAN MALAMUTE: CLINICAL CASE

Д.Ю. Комелягин, А.В. Дергаченко, О.З. Топольницкий, С.А. Дубин, А.В. Петухов,
Ф.И. Владимиров, Ан.В. Дергаченко, Е.В. Стрига, В.Г. Слипенко, С.В. Яматина

Детская городская клиническая больница святого Владимира, Москва
Московский государственный медико-стоматологический университет им. А.И. Евдокимова, Москва
НИИ хирургии детского возраста РНИМУ им. Н.И. Пирогова, Москва
Контакты: Дергаченко Артем Викторович – e-mail: av.mfs@mail.ru

*D.Yu. Komelyagin, A.V. Dergachenko, O.Z. Topol'nitzkij, S.A. Dubin, A.V. Petukhov,
F.I. Vladimirov, An.V. Dergachenko, E.V. Striga, V.G. Slipenko, S.V. Yamatina*

*St.Vladimir children municipal clinical hospital, Moscow
A.I.Evdokimov Moscow state university of medicine and dentistry
N.I.Pirogov RSRMU, scientific research institute of childhood, Moscow
Contacts: Dergachenko Artem Victorovich – e-mail: av.mfs@mail.ru*

Среди многих повреждений, встречающихся в клинической хирургической практике, особое место занимают раны, нанесенные животными. В статье описан клинический случай успешного лечения ребенка 4 лет с укушенными ранами лица, обширной инфицированной раной в области неба справа, двусторонним оскольчатый переломом нижней челюсти со значительным смещением, вывихом головки нижней челюсти справа после нападения собаки (аляскинского маламута).

Ключевые слова: повреждения после укусов животных, повреждение костей скелета, аляскинский маламут

ABSTRACT

Among many injuries met in clinical surgery wounds inflicted by animals take a special place. The authors present a clinical case of successful treatment of 4-y.o. child with bite facial wounds, extensive infected wound in the right side of the palate, bilateral comminuted fracture of the lower jaw with a significant displacement, right mandible head dislocation after dog's attack (Alaskan malamute).

Key words: wounds after animal bites, bone injuries, Alaskan malamute

Среди многих повреждений, встречающихся в клинической хирургической практике, особое место занимают раны, нанесенные животными [4, 7, 8, 10, 13]. Характер повреждений после укусов животных может быть самым различным – от поверхностных и незначительных до обширных и уродующих, иногда приводящих к смерти [1, 9, 12, 14]. Проблему укусов животных называют «нераспознанной эпидемией» [11]. В последнее время отмечается стойкая тенденция к росту числа людей, получивших повреждения от укусов животных, в основном собак, кошек, диких животных. Наиболее часто жертвами укусов животных становятся дети в возрасте от 5 до 14 лет. До 20% всего детского населения хотя бы единожды подвергались укусам животных. Большая часть повреждений у детей дошкольного возраста приходится на лицо [3, 5, 9, 13]. При укусах животных возможно повреждение и костей скелета [2]. В доступной нам литературе статистических данных о числе детей с переломами костей челюстно-лицевой области после укусов животных и пострадавших детей после нападения аляскинского маламута нам найти не удалось.

С 2004 по 2015 г. в ДГКБ св. Владимира пролечены 1023 пациентов с повреждениями в области головы и шеи после укусов

животных. В данной статье мы приводим пример ребенка 4 лет с диагнозом «Укушенные раны лица, обширная инфицированная рана в области неба справа, двусторонний оскольчатый перелом нижней челюсти со значительным смещением, вывих головки нижней челюсти справа». Мальчик пострадал от нападения собаки (аляскинского маламута).

Аляскинский маламут – это достаточно крупная собака аборигенного типа, предназначенная для работы в упряжке, одна из древнейших пород собак. Выведена эскимосским племенем малемют, по которому и названа. Она может весить около 50 кг, высота в холке некоторых собак достигает 76 см (рис. 1, А). Особенностью зубочелюстной системы собаки являются широкие челюсти с большими зубами, которые при смыкании образуют ножницеобразный прикус (рис. 1, Б). Аляскинские маламуты происходят от волков. В литературе о характере данной собаки говорится следующее: «Маламуты – очень веселые и общительные животные, особенно по отношению к человеку. Как правило, никогда маламут не испытывает большего счастья и удовлетворения жизнью, чем когда он прижимается к своему владельцу, привалившись к его коленям!» [6]. Однако из 1023 пролеченных нами больных от нападения собак породы




Рис. 1. А) Внешний вид аляскинского маламута. Б) Ножницеобразный прикус.
 Fig. 1. A) View of alaskan malamute. B) Scissor-like occlusion.

аляскинский маламут пострадали 116 детей. У 12 детей с укушенными ранами головы и шеи были диагностированы переломы костей челюстно-лицевой области, что составляет 1,17%. Для переломов костей после укусов животных характерно зна-

чительное смещение костных фрагментов и многооскольчатый характер, что затрудняет проведение хирургического лечения.

Ребенок 4 лет был доставлен в состоянии средней тяжести в ДГКБ св. Владимира 01.08.2013 с жалобами на невозможность самостоятельно закрыть рот, обильное слюнотечение, выраженную асимметрию лица.

Из анамнеза: 5 дней назад ребенок был оставлен без присмотра родителей во дворе частного дома, где также находился аляскинский маламут. Обстоятельства нападения собаки остались неизвестными, т.к. никто не видел самого нападения собаки. Со слов мамы ребенка, она услышала детский крик, выбежала во двор и увидела своего сына в крови. После чего обратилась в больницу по месту жительства, где за 4 дня нахождения ребенка было проведено ушивание ран лица и выполнена рентгенография черепа в прямой проекции (рис. 3).

При осмотре пациента в отделении челюстно-лицевой хирургии ДГКБ св. Владимира лицо было асимметричным за счет выраженного отека мягких тканей правой половины лица, име-

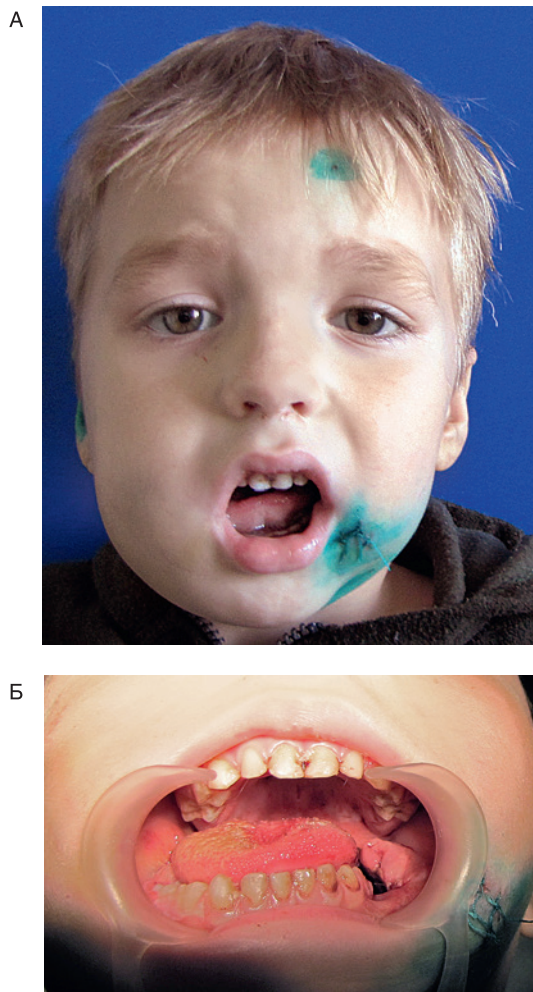

Рис. 2. А) Внешний вид пациента при поступлении в отделение: рот открыт, определяется слюнотечение. Б) Фото полости рта: отмечается выраженное смещение нижней челюсти, раны в полости рта.
 Fig. 2. A) View of patients after hospital admission: opened mouth, salivation. B) Oral cavity photo: remarkable displacement of mandible, wounds.

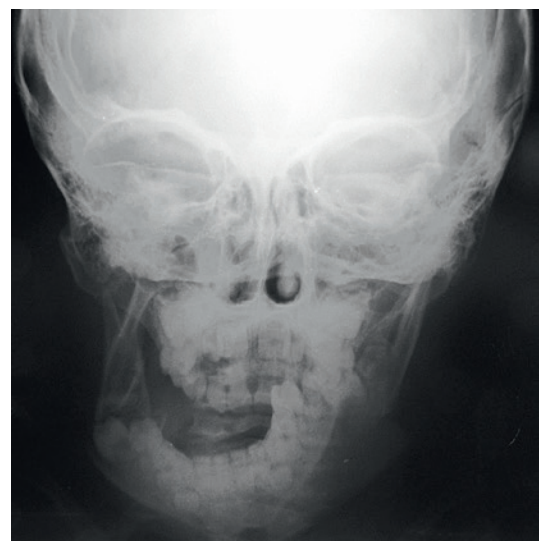


Рис. 3. Рентгенограмма черепа в прямой проекции. Перелом нижней челюсти со значительным смещением, вывих головки нижней челюсти справа

Fig. 3. Skull X-ray in direct projection. Mandible fracture with remarkable displacement, right mandible head dislocation

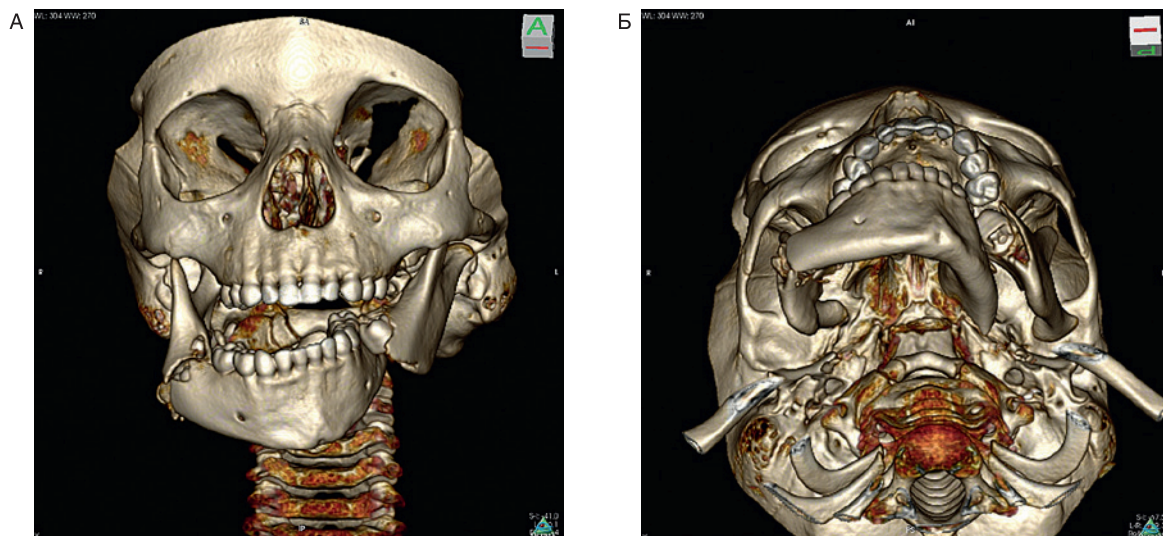


Рис. 4. Компьютерная томография: 3D реконструкция черепа. А) Вид в прямой проекции. Б) вид снизу.
 Fig. 4. CT scans: 3-D skull reconstruction. A) Direct view. B) Bottom view.

лась ушитая узловыми швами рана в щечной области слева длиной 3,5 см. Рот был открыт, определялось слюнотечение. Закрывать самостоятельно рот ребенок не мог. При осмотре полости рта имелось смещение нижней челюсти вправо на 2 см, определялись раны в левой и правой ретромолярных областях, подбородочный отдел нижней челюсти был подвижен. В области неба справа определялась обширная рана 2x4 см, покрытая фибрином. В правой заушной области имелись раны под струпом 0,5 см (рис. 2).

С целью дообследования и планирования лечения ребенку была проведена компьютерная томография с помощью спирального компьютерного томографа TOSHIBA Aquilion-16 (рис. 4, 5).

По срочным показаниям 02.08.2013 была проведена операция – открытая репозиция и металлоостеосинтез нижней челюсти, межчелюстное шинирование, ревизия и ушивание ран. Операция проведена под эндотрахеальным наркозом. Была выполнена ревизия раны в области неба справа: рана 2x4 см с отрывом и смещением правой миндалины в ротоглотку, поверхность раны

покрыта фибрином. Была проведена санация полости рта и раны раствором антисептика. Рана ушита, восстановлено анатомическое положение органов ротоглотки. Отмечалось сужение просвета ротоглотки за счет смещенного костного отломка нижней челюсти вправо. Через разрез в правой поднижнечелюстной области послойно скелетированы ветвь и тело нижней челюсти. Определялся оскольчатый перелом со смещением на уровне зачатка 46 зуба, с вывихом зачатка 46 зуба из кости (рис. 6, А). Проведено вправление головки нижней челюсти в суставную ямку. Зачаток 46 зуба был репонирован, выполнены репозиция и фиксация костных отломков титановой минипластиной и винтами (рис. 6, В). Рана обработана антисептиком, послойно ушита и дренирована. Через разрез в левой поднижнечелюстной области послойно скелетированы ветвь и тело нижней челюсти. Определялся перелом в области зачатка 36 зуба с его вывихом из кости (рис. 6, Б). Проведено репонирование зачатка 36 зуба. Костные фрагменты с техническими сложностями были мобилизованы и репонированы в правильное анатомическое поло-

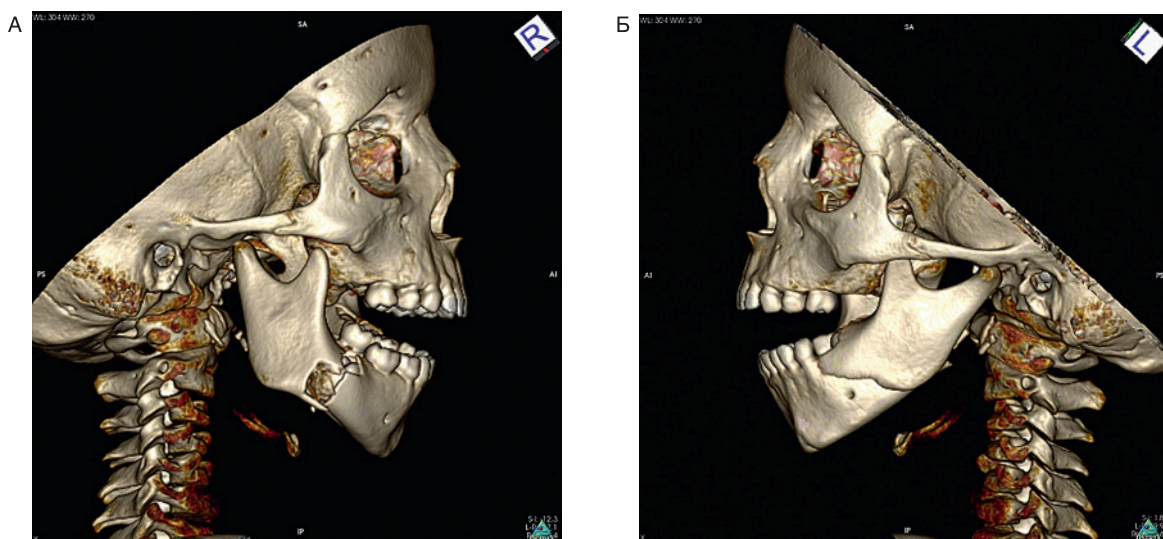


Рис. 5. Компьютерная томография: 3D реконструкция черепа. А) Боковая проекция справа. Б) Боковая проекция слева.
 Fig. 5. CT scans: 3-D skull reconstruction. A) Direct view. B) Left lateral view.

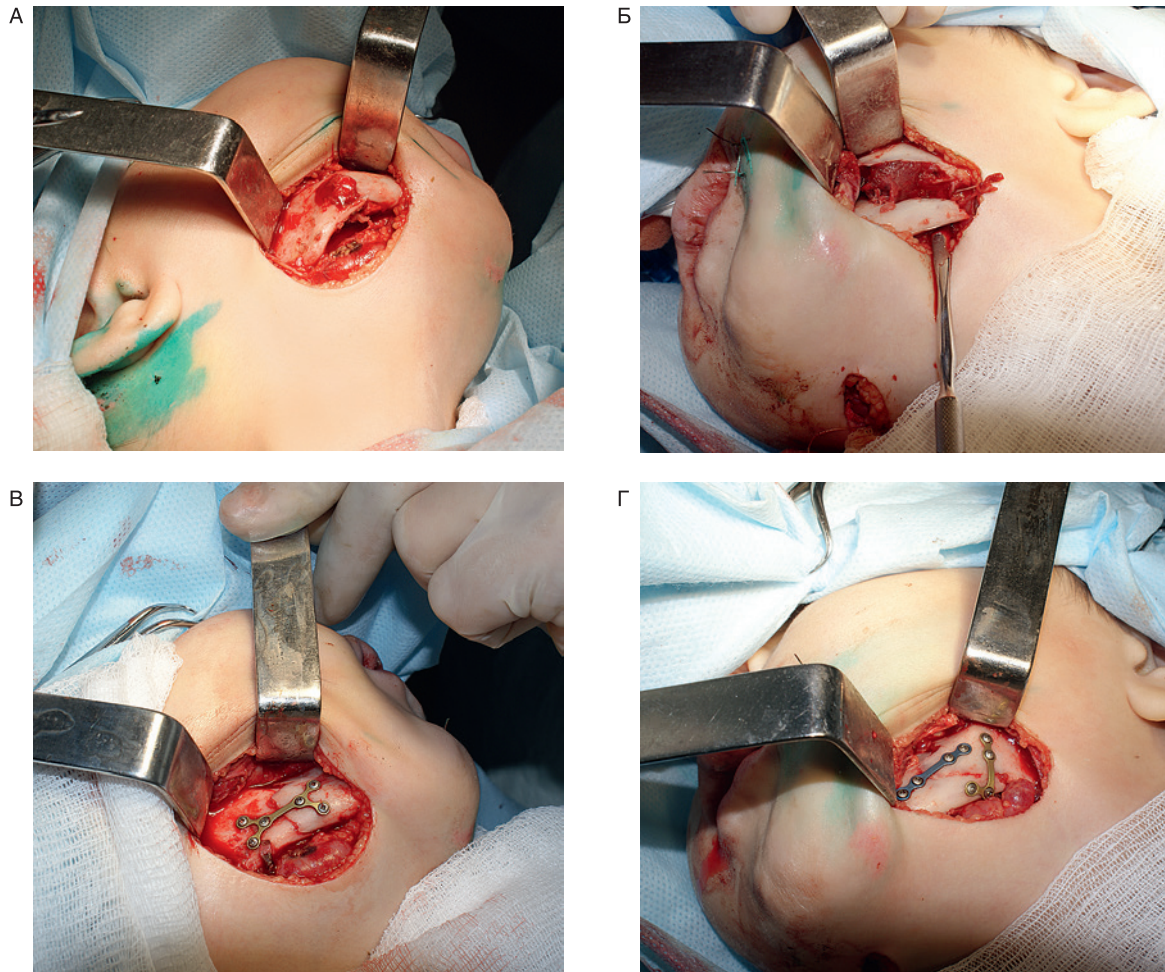


Рис. 6. Этапы операции. А) Оскольчатый перелом со смещением на уровне зачатка 46 зуба с вывихом зачатка 46 зуба из кости. Б) Перелом со смещением на уровне зачатка 36 зуба с вывихом зачатка 36 зуба из кости. В) Зачаток 46 зуба был репонирован, выполнены репозиция и фиксация костных отломков минипластиной и винтами. Г) Зачаток 36 зуба был репонирован, выполнены репозиция и фиксация костных отломков минипластинами и винтами.

Fig. 6. Surgery stages. A) Comminuted fracture with dislocation at 46 tooth bud level with bud's contortion from bone. B) fracture with 35 tooth bud's dislocation and its contortion from bone. C) 46 tooth bud was reduced, and reposition with bone pieces fixation by mini-plates and screws was performed. D) 36 tooth bud was reduced, and reposition with bone pieces fixation by mini-plates and screws was performed.

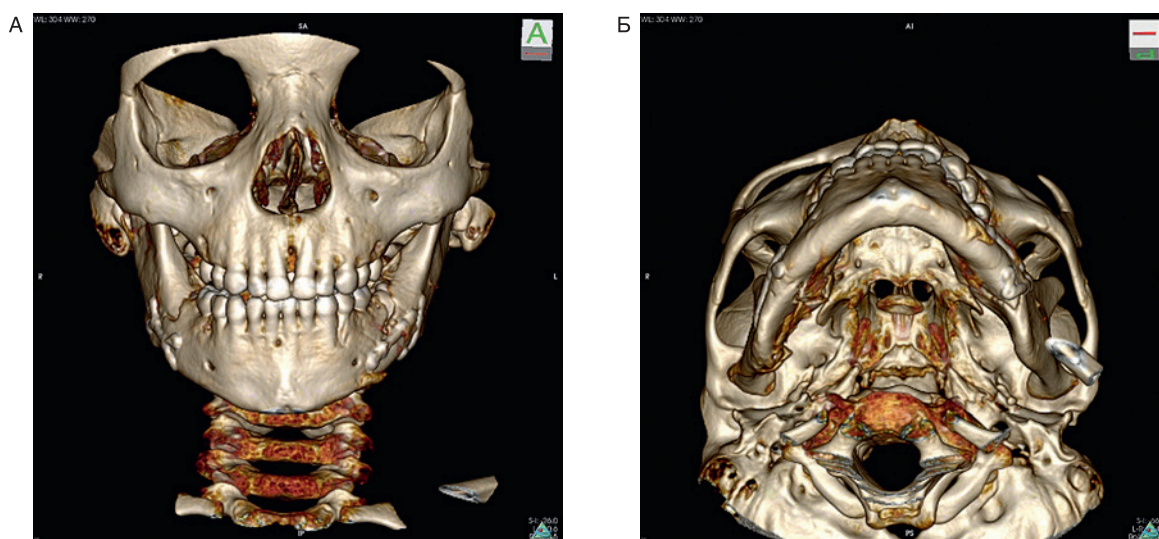


Рис. 7. Компьютерная томография после операции: 3D реконструкция черепа. А) Прямая проекция. Б) Вид снизу.

Fig. 7. CT scans after surgery: 3-D skull reconstruction. A) Direct view. B) Bottom view.

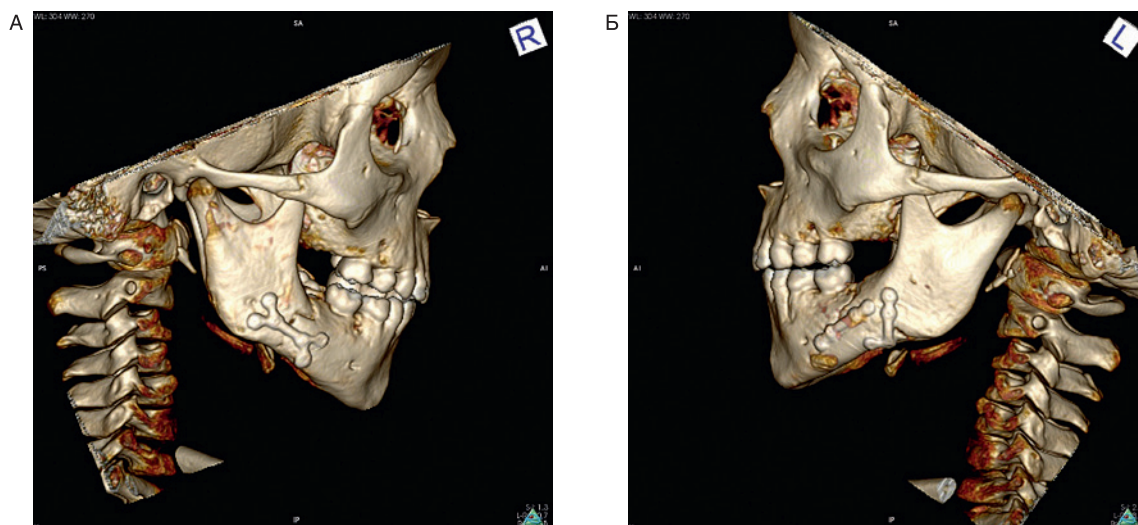


Рис. 8. Компьютерная томография после операции: 3D реконструкция черепа. А) Боковая проекция справа. Б) Боковая проекция слева.
 Fig. 8. CT scans after surgery: 3-D reconstruction of skull. A) Right lateral view. B) Left lateral view.

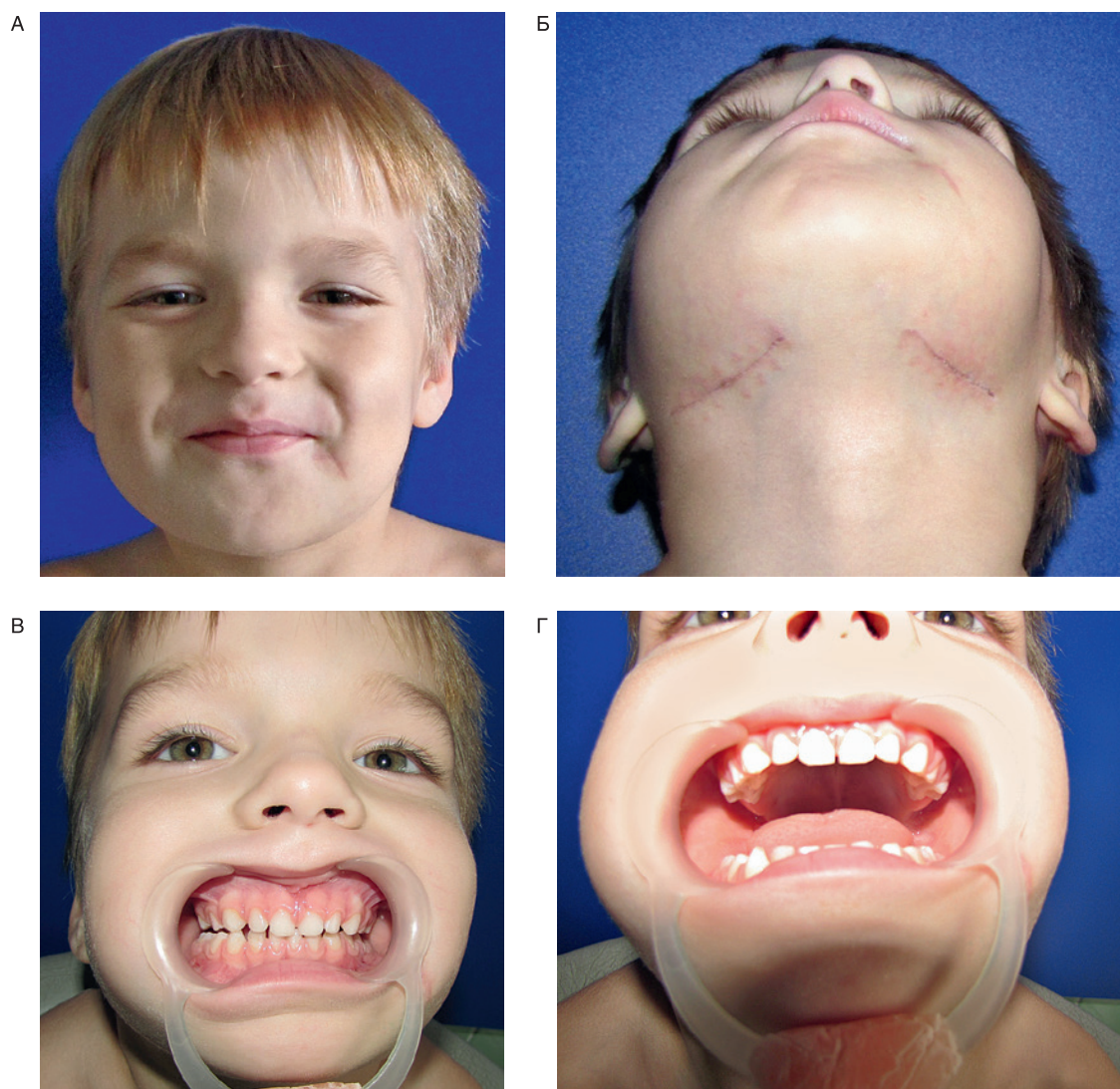

Рис. 9. Фото ребенка после операции. А) Работа мимической мускулатуры лица сохранена. Б) Нормотрофические послеоперационные рубцы. В) Прикус после операции. Г) Функция нижней челюсти восстановлена.

Fig. 9. Patient's view after surgery. A) Facial muscles mimics preserved. B) Normotrophic postoperative scars. C) Occlusion after surgery. D) Mandible function restored.

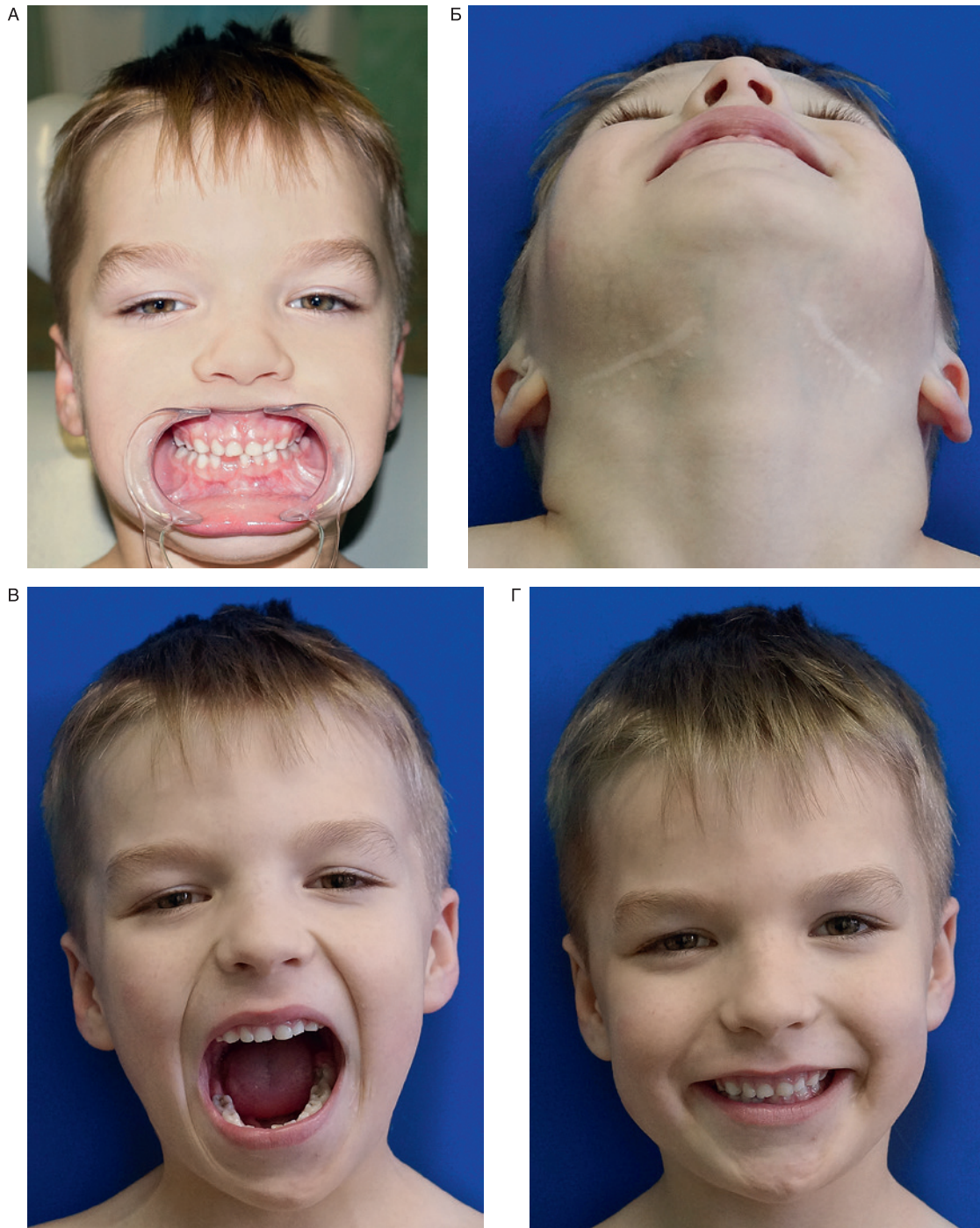

Рис. 10. Фото ребенка через 2 года после операции. А) Прикус конструктивный. Б) Нормотрофические послеоперационные рубцы. В) Функция нижней челюсти в полном объеме. Г) Внешний вид.

Fig. 10. Child's view, 2 years after operation. A) Constructive occlusion. B) Normotrophic postoperative scars. C) Mandible function is full. D) External view.

жение, фиксированы титановыми минипластинами и винтами (рис. 6, Г). Гемостаз. Рана обработана антисептиком, послойно ушита и дренирована. После проведения репозиции костных фрагментов в правильное анатомическое положение раны в полости рта, образовавшиеся в результате смещения фрагментов нижней челюсти, были ушиты. Проведено межчелюстное шинирование на альвеолярных винтах эластическими тягами. Наложены асептические повязки.

Через 8 суток были сняты швы в поднижнечелюстных областях с двух сторон. Раны зажили первичным натяжением

(рис. 9, А, Б). Через 12 суток удалены альвеолярные винты и эластические тяги, а также швы в полости рта. Раны зажили первичным натяжением (рис.9, В–Г). В результате проведенного лечения получен хороший функциональный результат: полностью восстановлена функция нижней челюсти, сохранена функция мимических мышц лица и косметический результат: восстановлена симметрия лица, получены нормотрофические послеоперационные рубцы (рис. 7–11).

После выписки из отделения пациент находился под наблюдением в течение 2 лет.

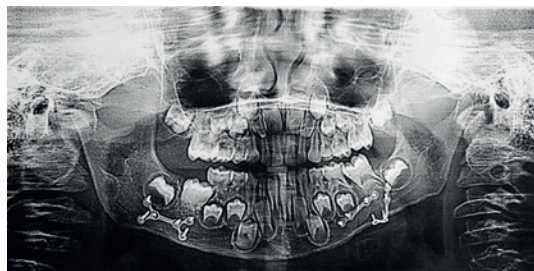


Рис. 11. Ортопантомограмма через 2 года после операции.

Fig. 11. Orthopantomogram, 2 years after surgery.

В течение 1 года проводилась противорубцовая терапия, включающая в себя использование противорубцовых гелей, физиотерапию, массаж послеоперационных рубцов и миогимнастику. В качестве противорубцового геля ежедневно применялся Ферменкол. В физиотерапию входили следующие процедуры: электрофорез и фонофорез. Электрофорез проводился с раствором Ферменкол, фонофорез с гелем Ферменкол курсами от 7 до 14 процедур в каждом. После каждого курса следовал перерыв, который длился от 2 до 4 недель. Массаж и миогимнастика назначались с целью коррекции послеоперационных рубцов и работы мимической мускулатуры лица, которыми ребенок и его родители самостоятельно занимались в домашних условиях.

Стоит отметить, что в течение 2-летнего периода наблюдения за пациентом он полностью социально адаптирован, в коллективе сверстников не стеснен, общителен, посещает спортивную секцию, готовится пойти в школу.

ЛИТЕРАТУРА/REFERENCES

1. Анишин Н.С., Анишина О.Н. О лечении ран, нанесенных животными. *Вестник хирургии им. Грекова И.И.* 1979;123(11):111–5 / Anishin N.S., Anishina O.N. About wounds inflicted by animals. *II Grekov Bulletin of surgery.* 1979;123(11):111–5.
2. Звездина М.В. Лечение укушенных поврежденных конечностей. *Дисс. докт. мед. наук. РНИМУ Н.И. Пирогова, 2012* / Zvezdina M.V.

Treatment of extremities bite wounds. Diss. doc. med. sci. N.I. Pirogov RSRMU, 2012.

3. Медведев В.Д. Анализ обращаемости пострадавших от укусов животных за 9 лет. *Труды. Пермский медицинский институт. Пермь, 1967*;5:104–107 / Medvedev V.D. Negotiability of bite wounded patients: 9 years analysis. *Perm medical institute. Perm, 1967*; 5:104–107.
4. Мишаева Н.П., Вотьяков В.И., Титов Л.П. Бешенство и другие лиссавирусные инфекции человека (Проблемы иммуно- и химиотерапии). Минск: Хата. 2002. 282 с. / Mishaeva N.P., et al. Rabies and other human fox virus infections (Problems of immune- and chemotherapy). Minsk: Khata. 2002. 282 p.
5. Поляков В.Е., Смирнова Т.Н., Козакова С.И., Дегтяр С.К. Амбулаторная помощь детям из числа укушенных, оцарапанных и ослабленных лобыми животными. *Эпидемиология и инфекционные болезни.* 2000;3:56–58 / Polyakov V.E., et al. Ambulatory care for children bitten, scratched and licked by any animal. *Epidemiology and infectious diseases.* 2000;3:56–58.
6. Садовникова Н. Маламут друг человека. *Кот и пес.* 2010;2:36 / Sadovnikova N. Malamute as human friend. *Cat and dog.* 2010;2:36.
7. Селимов М.А. Бешенство. М: Медицина. 1978. 335 с. / Selimov M.A., Rabies. M.: Medicine. 1978. 335 p.
8. Страчунский Л.С., Беденков А.В. Антибактериальная терапия укушенных ран у детей. *Детский доктор.* 2000;4:32–33 / Strachunskij L.S., Bedenkov A.V. Antibacterial therapy of bitten wounds in children. *Kids doctor.* 2000;4:32–33.
9. Харьков Л.В., Коротченко Г.М., Ефименко В.П. Укушенные раны у детей: анализ ситуации. *Национальный медицинский университет, Киев.* 1998 / Kharkov L.V., et al. Bitten wounds in children: analysis of situation. *National medical university, Kiev.* 1998.
10. Goldstein E. Eikenella corrodens in hand infection. *J. Hand Surg.* 1983;8:563.
11. Harris D., Imperato P., Okin B. Dog bites. An unrecognized epidemic. *Acad Med.* 1974;50(5):981–984.
12. Paton B.C. Bite human, dog, spider shake. *Surg. Clin. N. Amer.* 1963;2:537–593.
13. Stamp J. Animal bites. *Medicine J.* 2001;2(8):123–135.
14. Talan D.A., Citron D.M., Abraliamian P.M. Bacteriologic analysis of infected dog and cat bites. *N. Eng. Med.* 1999;2:85–92.

УСТРАНЕНИЕ СУЖЕНИЯ ЧЕЛЮСТЕЙ МЕТОДОМ КОМПРЕССИОННО-ДИСТРАКЦИОННОГО ОСТЕОСИНТЕЗА

ELIMINATION OF JAW NARROWING VIA COMPRESSION-DISTRACTION OSTEOSYNTHESIS

Д.Ю. Комелягин, Ан.В. Дергаченко, О.З. Топольницкий, А.Б. Слабковская, С.А. Дубин, Ф.И. Владимиров, А.В. Петухов, А.В. Дергаченко, Е.В. Стрига, В.Г. Слипенко, Л.А. Крашенинников, С.В. Яматина, А.В. Пасечников, Х.Я. Вафина, И.А. Строгонов

Детская городская клиническая больница святого Владимира, Москва
Московский государственный медико-стоматологический университет им. А.И. Евдокимова, Москва
НИИ хирургии детского возраста РНИМУ им. Н.И. Пирогова, Москва
Контакты: Дергаченко Анна Викторовна – e-mail: ort.dent.anna@gmail.com

D.Yu. Komelyagin, An.V. Dergachenko, O.Z. Topolnitzky, A.B. Slabkovskaya, S.A. Dubin, F.I. Vladimirov, A.V. Petukhov, A.V. Dergachenko, E.V. Striga, V.G. Slipenko, L.A. Krashennnikov, S.V. Yamatina, A.V. Pasechnikov, Kh.Ya. Vafina, I.A. Strogonov

*St. Vladimir's children's municipal clinical hospital, Moscow
A.I. Evdokimov Moscow state university of medicine and dentistry, Moscow
N.I. Pirogov's Russian national research medical university, scientific research institute of children's surgery, Moscow
Contacts: Dergachenko Anna Victorovna – e-mail: ort.dent.anna@gmail.com*

Сужение челюстей обусловлено эндогенными и экзогенными факторами: нарушениями функции эндокринной системы, врожденными расщелинами верхней губы, альвеолярного отростка и неба, синдромальными поражениями челюстно-лицевой области (ЧЛО), нарушениями носового дыхания, перенесенными воспалительными процессами костей лицевого скелета (множественный кариес зубов, периостит, остеомиелит, гайморит), травматическими повреждениями ЧЛО. Выбор метода лечения зависит от возраста пациента, степени сужения челюсти, наличия или отсутствия синдромальной патологии ЧЛО.

Компрессионно-дистракционный остеосинтез (КДО) является методом лечения сужения челюстей путем их расширения с последующим образованием собственной кости и устранением дефицита места в зубной дуге. Расширение челюстей методом КДО наиболее предпочтительно у детей с законченным ростом верхней и нижней челюстей, а также у детей с врожденной и приобретенной патологией ЧЛО, сопровождающейся нарушением роста и развития челюстей. В результате проведенного исследования мы пришли к выводу, что алгоритм обследования пациентов, включающий измерение моделей челюстей по точкам Пона, методике Н.Г. Снагиной, расчет индексов пропорциональности лица и челюстей по методике А.Б. Слабковской с использованием данных спиральной компьютерной томографии позволяет точно определить не только величину сужения челюстей и зубных рядов, но и нормальный размер челюстей (индивидуальный для каждого пациента), который мы должны получить после проведенного лечения.

Планирование положения небного дистракционного аппарата и подбородочного компрессионно-дистракционного аппарата на твердотельной модели черепа пациента из ABS (Acrylonitrile Butadiene Styrene) пластика и последующее изготовление индивидуального интраоперационного шаблона позволяет выбрать оптимальное положение аппаратов, сократить время операции. Расширение верхней челюсти у детей со значительным ее сужением возможно при использовании индивидуального верхнечелюстного дистракционного аппарата.

Необходимо отметить, что ортодонтическое лечение после проведения КДО обязательно. Преимуществами расширения челюстей данным методом являются: отсутствие проблем с тканями пародонта, увеличение объема полости рта, нормализация положения языка и улучшение носового дыхания. Наблюдается также и эстетическое улучшение внешнего вида пациентов – исчезает впалость щек, нормализуется пропорциональность лица, а именно ширина средней и нижней трети лица по отношению к ширине верхней трети лица. В большинстве случаев удаления постоянных зубов для выравнивания зубных рядов не требуется. Устранение сужения челюстей у пациентов с синдромальными поражениями ЧЛО в детском возрасте приводит к дальнейшему гармоничному развитию зубочелюстной системы.

Ключевые слова: компрессионно-дистракционный остеосинтез, сужение челюстей, верхнечелюстное расширение, гипоплазия челюстей, небный дистракционный аппарат, подбородочный компрессионно-дистракционный аппарат, ортодонтическое расширение, деформации челюстно-лицевой области, дистракция, брекет-система, ортодонтическое лечение, костный регенерат

ABSTRACT

The narrowing of the jaws is determined by various endogenous and exogenous factors: disruption of the endocrine system, congenital clefts of the upper lip, alveolar process and palate, syndromal lesions of the maxillofacial region (MFR), violations of nasal breathing, transferred inflammatory processes of the bones of the facial skeleton (multiple tooth caries, periostitis, Osteomyelitis, sinusitis), traumatic injuries of MFR. The choice of treatment method depends on the age, jaw narrowing degree, presence or absence of MFR syndroms.

Compression-distraction osteosynthesis (CDO) is a method of jaws narrowing treatment by expanding them, then forming their own bone and eliminating a deficit in the dental arch. The expansion of the jaw by the CDO method is most preferable in children with completed growth of the upper and lower jaws, as well as in children with congenital and acquired pathology of the MFR accompanied by a violation of jaws growth and further genesis. As a result of the study, we came to the conclusion that the algorithm for examining patients, including the measurement of jaw models based on Pon points and the method of N.G. Snagina, calculation of indices of face and jaws proportionality by the method of A.B. Slabkovskaya with the use of spiral computed tomography data allows us to accurately determine not only the size of the narrowing of the jaws and dentition, but also the normal size of the jaws (individual for each patient) that we need to receive after the treatment.

Planning the position of the palatine distraction device and the submental compression-distraction device on the solid model of the patient's skull from ABS (Acrylonitrile Butadiene Styrene) plastic, and the subsequent manufacture of an individual intraoperative template allows choosing the optimal position of devices, to shorten the operation time. Expansion of the maxilla in children with significant narrowing is possible with the use of an individual maxillary distraction device.

It should be noted that orthodontic treatment after CDO is mandatory. Advantages of the jaws expansion by this method are: no problems with periodontal tissue, increased oral cavity volume, normalization of the tongue position and improvement of nasal breathing. There is also an aesthetic improvement in the appearance of the patients - the cheek swelling disappears, the proportionality of the face normalizes, namely the width of the middle and lower third of the face in relation to the width of the upper third of the face. In most cases, the removal of permanent teeth to align the dentition is not required. Elimination of the jaws narrowing in patients with syndromic lesions of the MFR in childhood leads to a further harmonious development of the dentoalveolar system.

Key words: *compression-distraction osteosynthesis, narrowing of the jaws, maxillary expansion, jaw hypoplasia, palatine distraction device, mental compression-distraction device, orthodontic expansion, maxillofacial deformations, distraction, braces system, orthodontic treatment, bone regenerate*

Распространенность сужения челюстей в сменном прикусе составляет от 8 до 18%, а в постоянном прикусе достигает 47% (Атмачиду М.К., 1997; Дистель В.А. и соавт., 2001; Боловина Я.П., 2002; Слабковская А.Б., 2008). Гипоплазия челюстей в трансверсальном направлении обусловлена эндогенными и экзогенными факторами: нарушениями функции эндокринной системы, врожденными расщелинами верхней губы, альвеолярного отростка и неба, синдромальными поражениями челюстно-лицевой области (ЧЛО), нарушениями носового дыхания, перенесенными воспалительными процессами костей лицевого скелета (множественный кариес зубов, периостит, остеомиелит, гайморит), травматическими повреждениями ЧЛО (Комелягин Д.Ю., 2006; Евдокимова Н.А., 2010; Абязов А.Р. и соавт., 2011; Proffit W.R., 2013). Лечение и диагностика данной аномалии представляет некоторую сложность в результате того, что сужение челюстей существует не только как отдельная зубочелюстная аномалия, а зачастую является компонентом нескольких аномалий прикуса в вертикальном и сагиттальном направлениях.

Проблема лечения детей с сужением челюстей широко представлена в отечественной и иностранной литературе. Выбор метода лечения зависит от возраста пациента, степени сужения челюсти, наличия или отсутствия синдромальной патологии ЧЛО. Несомненно, тяжелая степень сужения челюстей является патологией, требующей не только ортодонтического лечения, а комплексного ортодонтно-хирургического лечения (Дедкова И.В., 2007; Клипа И.А., 2012; Botzenhart Ute Ulrike с соавт., 2013).

Верхнечелюстное расширение впервые было проведено в 1839 г. с помощью ортодонтического аппарата. В первой половине 19-го века Р. Lefoulon и А. Talma использовали

методику верхнечелюстного расширения с помощью небной С-образной пружины. Методика применялась для сравнительно простых случаев и требовала, чтобы ребенок или его родители несколько раз в день давили на пружину сбоку с помощью большого пальца (Lefoulon P.J., 1839; Talma A.F., 1852). Первый документальный случай ортодонтического расширения верхней челюсти был зарегистрирован у доктора Е. Angell (Angell E.H., 1860). Доктор использовал винтовой домкрат в методике быстрого верхнечелюстного расширения у четырнадцатилетней девочки. Е. Angell утверждал, что с помощью этого устройства смог добиться расширения челюсти всего за 2 недели. В 1913 г. Schröder-Benseler презентовал до сих пор популярную конструкцию без пружины, но на основе винта (Schröder-Benseler, 1913). Н. Derichsweiler использовал несъемную конструкцию на первые премоляры и моляры со встроеной в щель акриловой основой, в которую был вмонтирован обычный ортодонтический винт (Derichsweiler H., 1956).

В 1970 г. А. Haas вновь упоминает метод быстрого верхнечелюстного расширения, отмечая, что он наиболее эффективен в периоды активного роста ребенка (Haas A.J., 1970).

Большинство авторов пришли к мнению, что после окончания формирования лицевого скелета ортодонтическое лечение само по себе не может обеспечить стабильного расширения челюсти в случае сужения более 5 мм (Haas A.J., 1970; Kennedy J.W и соавт., 1976).

В литературе отмечено несколько проблем, связанных с проведением быстрого расширения челюстей ортодонтическими и ортопедическими конструкциями у пациентов с законченной оксификацией лицевых швов и у детей с синдромальной

патологией, такой как рецидивы, проблемы с пародонтом или малоэффективность методики. Также были замечены чрезмерное отклонение и подвижность опорных зубов, рассасывание щечного корня у опорных зубов, дефекты пародонта, при которых зубы как бы «выталкивались» через вестибулярную кортикальную пластинку, что приводило к костным дефектам и рецессии десны, неравномерному расширению челюстей. R. Bays и J. Gresco отмечали, что активация прибора при сформированных лицевых швах вызывала чувство боли и дискомфорта, и даже приводила к некрозу слизистой оболочки полости рта под аппаратом (Bays R.A., Gresco J.M., 1992).

Всех этих осложнений позволяет избежать хирургическая методика расширения челюстей, основанная на проведении компрессионно-дистракционного остеосинтеза (КДО). Расширение челюстей методом КДО наиболее предпочтительно у детей с законченным ростом верхней и нижней челюстей, а также у детей с врожденной и приобретенной патологией ЧЛО, сопровождающейся нарушением роста и развития челюстей в любом возрасте при наличии показаний. КДО является методом лечения сужения челюстей путем их расширения с последующим образованием собственной кости и устранением дефицита места в зубной дуге (Botzenhart Ute Ulrike и соавт., 2013). Преимуществами расширения челюстей данным методом являются: отсутствие проблем с тканями пародонта, увеличение объема полости рта, нормализация положения языка и улучшение носового дыхания. Наблюдается также улучшение внешнего вида пациентов – исчезает впалость щек, нормализуется пропорциональность лица, а именно ширина средней и нижней трети лица по отношению к ширине верхней трети лица. В большинстве случаев удаления постоянных зубов для выравнивания зубных рядов не требуется (Koudstaal M.J., 2008; Lione R. и соавт., 2013; Chopra S.S. и соавт., 2013).

A. Codivilla был первым человеком, описавшим технику дистракционного остеосинтеза применительно к укороченной бедренной кости в 1905 г. (Codivilla A., 1905). Г.А. Илизаров описал применение КДО в области ортопедии в 1971 г. (Илизаров Г.А., 1971).

Впервые представил в своем учебнике технику проведения быстрого хирургического расширения верхней челюсти доктор G. Brown (Brown G., 1938). R. Isaacson отметил, что исторически, именно срединный небный шов расценивался как место, наиболее сильно препятствующее расширению верхней челюсти (Isaacson R.J. и соавт., 1964). В 1976 г. W. Bell и J. Kennedy продемонстрировали, что расширение верхней челюсти ограничивается не только за счет срединного небного шва, но и из-за височно-скуловых, лобно-скуловых и скуло-верхнечелюстных швов (Kennedy J.W. и соавт., 1976).

Изучение сопротивления этих областей в черепно-лицевой области привело к развитию различных методик остеотомии, позволяющих расширить верхнюю челюсть в сочетании с ортодонтическими аппаратами. Зонами сопротивления раздвижению челюсти в латеральном направлении в центральном отделе лица являются грушевидные отверстия (спереди), скуловой контрфорс (латерально), крыловидное соединение (сзади) и срединный небный шов (медиально) (Bell W.H., Jacobs J.D., 1979; Bell R., 1982).

В 1972 г. E. Steinhauser сообщил о технологии остеотомии при верхнечелюстном расширении без использования дистракции, по типу Le Fort I в комбинации с хирургическим одномоментным раздвижением срединного небного шва, с использованием треугольного трансплантата, взятого с подвздошной кости

и помещенного в место раздвижения. Однако были случаи отторжения трансплантата, что снизило эффективность данной методики (Steinhauser E.W., 1972). В 1984 г. доктор A. Glassmann утверждал, что равномерное расширение неба возможно без остеотомии небного шва. Доктор сообщил об успешном расширении верхней челюсти у человека, проведенном с помощью прибора Huxah после остеотомии по Le Fort I без хирургического вмешательства на небе. В своем исследовании он не учитывал сопротивление небного шва, что повлекло за собой 45% рецидивов (Glassman A.S. и соавт., 1984). В 1999 г. M. Mommaerts представил обществу дистракционный аппарат с костной фиксацией для верхнечелюстного расширения. Он сделал вывод, что после хирургической подготовки челюсти (osteotomy по Le Fort I, срединная остеотомия в области небного шва) и установки зубочелюстного аппарата для расширения челюсти может возникнуть подвижность опорных зубов и это приведет к проблемам пародонта в данной области. M. Mommaerts доказал, что дистракционный аппарат с костной фиксацией в сочетании с остеотомией верхней челюсти по Le Fort I и срединной остеотомией в области небного шва позволяет предотвратить все вышеупомянутые проблемы (Mommaerts M.Y., 1999). M. Koudstaal в 2008 г. опубликовал свое научное исследование, где сравнил 2 группы пациентов с сужением верхней челюсти. В первой группе проводили расширение верхней челюсти с использованием ортодонтического несъемного аппарата, фиксируемого на первых премолярах и молярах. Во второй группе расширение верхней челюсти осуществляли с использованием небного дистракционного аппарата с костной фиксацией. Перед фиксацией аппарата всем пациентам проводили остеотомию по Le Fort I и срединную остеотомию в области небного шва. M. Koudstaal сделал вывод, что при использовании небного дистракционного аппарата с костной фиксацией происходит равномерное расширение верхней челюсти и отсутствуют побочные пародонтальные эффекты в области опорных зубов, которые имеются при зубной фиксации аппарата (Koudstaal M.J., 2008).

Что касается расширения нижней челюсти, работа, посвященная хирургическому расширению впервые была опубликована в 1990 г. С. Guerrogo. В своем исследовании он пришел к выводу, что ортодонтическое расширение нижней челюсти невозможно, т.к. в возрасте 1 года у людей происходит оксификация нижнечелюстного симфиза. Хирургическое расширение включало проведение срединной остеотомии в области подбородка с последующей фиксацией ортодонтической конструкции на первые премоляры и моляры. Однако в результате зубной фиксации аппарата возникали пародонтальные проблемы в области опорных зубов (Guerrogo S.A., 1990). В 1999 г. был изобретен новый компрессионно-дистракционный аппарат с костной фиксацией для нижнечелюстного расширения (Mommaerts M.Y., 1999).

В отечественной литературе есть описание расширения верхней челюсти методом КДО у взрослых пациентов (Клипа И.А., 2012). Однако нет исследований по расширению верхней и нижней челюстей у детей, несмотря на значительное число зарубежных работ по данной теме. В иностранной литературе имеются многочисленные данные об успешном применении транспалатинального и трансмандибулярного КДО в лечении сужения верхней и нижней челюстей (Chopra S.S. и соавт., 2013; Adolphs N. и соавт., 2014). При анализе литературы было установлено, что авторы многочисленных проведенных исследований не смогли прийти к единому мнению относительно выбора наиболее оптимальных конструкций для расширения челюстей, возрастных показаний и режима дистракции, поскольку при использовании

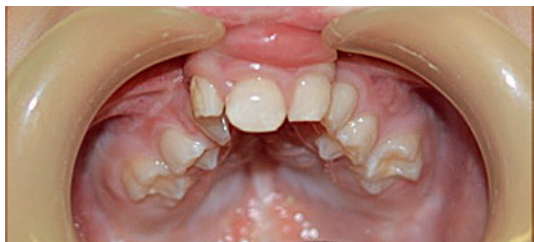

Рис. 1. Верхняя челюсть пациента с двусторонней расщелиной альвеолярного отростка

Fig. 1. Maxilla of a patients with bilateral alveolar process rhygia



Рис. 2. Гипсовая модель верхней челюсти пациента с двусторонней расщелиной альвеолярного отростка

Fig. 2. Plaster maxilla model of a patient with bilateral alveolar process rhygia

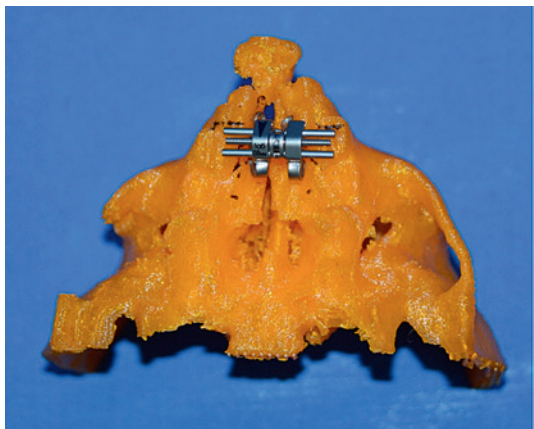

Рис. 3. Индивидуальный дистракционный аппарат на твердотельной модели верхней челюсти пациента с двусторонней расщелиной альвеолярного отростка

Fig. 3. Individual distraction apparatus on solid maxilla model of a patient with bilateral alveolar process rhygia

одних и тех же конструкций разные авторы получали различные результаты. На основании проведенного анализа литературы можно говорить о том, что проблемы лечения детей с сужением челюстей с применением КДО являются актуальными на сегодняшний день и требуют дальнейшего изучения.

Цель исследования: совершенствование методов обследования и лечения детей с сужением челюстей.

Материал и методы

С 2013 по 2015 г. в отделении челюстно-лицевой хирургии ДГКБ св. Владимира прошли лечение 24 пациента от 4 до 14 лет с аномалиями и деформациями ЧЛО, сопровождающимися сужением челюстей: мальчиков – 11 (46%), девочек – 13 (54%). Дети, оперированные ранее вследствие заболеваний, которые были причиной возникновения сужения челюстей, распределились следующим образом: с врожденной двусторонней расщелиной альвеолярного отростка верхней челюсти, губы и неба – 2 (8%), с врожденной односторонней расщелиной альвеолярного отростка верхней челюсти, твердого и мягкого неба – 6 (25%), с синдромом Пьера Робена – 7 (29%), с анкилозирующими поражениями височно-нижнечелюстных суставов – 4 (17%), с гипертрофией аденоидов 3-й степени – 5 (21%). С учетом типа патологии по классификации аномалий зубов и челюстей кафедры ортодонтии и детского протезирования МГМСУ 1990 г. (Фадеев Р.А., Исправникова А.Н., 2011) дети распределились следующим образом: с сужением верхней челюсти – 8 (33%), с сужением нижней челюсти – 2 (8%), с сужением верхней и нижней челюстей – 14 (59%).

При клиническом осмотре полости рта выявили скученное, протрузионное положение зубов, V-образную форму верхнего зубного ряда, сужение зубных рядов, перекрестную окклюзию, смещение центральной межрезцово-линии на верхней и нижней челюстях относительно центральной линии лица. Всем пациентам в предоперационном периоде проводили фотограмирование лица, зубных рядов и прикуса, снятие оттисков с челюстей, изготовление контрольно-диагностических моделей, ортопантомографию (Orthophosph 5 DS), компьютерную томографию – КТ (Toshiba Aquilion 16). Анализ гипсовых моделей челюстей проводился с расчетом ширины зубных рядов по точкам Пона, ширины апикальных базисов челюстей по методике Н.Г. Снагиной (1965). По данным КТ челюстей проводился расчет индексов пропорциональности лица и челюстей по А.Б. Слабковской (2008) путем измерения параметров ZF-ZF, Z-Z, J-J, NC-NC, Ag-Ag. С учетом полученных данных определяли необходимую степень расширения челюстей. Методом устранения сужения челюстей был КДО с использованием небного стандартного дистракционного аппарата, индивидуального небного компрессионно-дистракционного аппарата и подбородочного компрессионно-дистракционного аппарата фирмы «Конмет». Использовали небные дистракционные аппараты с рабочим ходом 6 мм, 11, 14, 17 мм; компрессионно-дистракционные аппараты для нижней челюсти с рабочим ходом 10 и 15 мм. В случаях значительного сужения верхней челюсти у детей с рубцовой деформацией верхней губы и неба, двусторонней расщелиной альвеолярного отростка верхней челюсти (рис. 1, 2) было невозможно установить дистракционный аппарат даже с рабочим ходом 6 мм. Пациентам этой группы было проведено расширение верхней челюсти с использованием индивидуального компрессионно-дистракционного аппарата, отличительным преимуществом которого является небольшой размер при рабочем ходе 15 мм (рис. 3).

Заранее спланированное хирургом оперативное лечение позволяет уменьшить время операции, сократить этапы хирургического лечения и, соответственно, уменьшить послеоперационный восстановительный период (Комелягин Д.Ю. и соавт., 2015). Поэтому в сложных случаях планировали положение небного дистракционного аппарата и остеотомию верхней челюсти,

учитывая данные КТ, используя твердотельную модель верхней челюсти пациента (рис. 3, 4).

С целью интраоперационного позиционирования небного дистракционного аппарата изготавливался индивидуальный направляющий шаблон на верхнюю челюсть (рис. 5).

Оперативное лечение на верхней челюсти включало проведение остеотомии по Le Fort I и остеотомию в области небного шва с установкой небного дистракционного аппарата, на нижней челюсти – остеотомию по средней линии в области подбородка с установкой подбородочного компрессионно-дистракционного аппарата (рис. 6, 7).

Необходимо отметить, что проведение остеотомии по Le Fort I и остеотомии в области небного шва является обязательным этапом при устраниии сужения челюсти методом КДО. Выполнение данных видов остеотомии позволяет получить равномерное расширение верхней челюсти, устранить сопротивление раздвижению челюсти в латеральном направлении и избежать таких осложнений, как наклон альвеолярных отростков верхней челюсти, резорбция костной ткани в области опорных пластин аппарата, рецидив сужения челюсти. Учитывая невозможность выполнить компрессию на верхней челюсти с помощью дистракционного аппарата, проводили дополнительную иммобилизацию костных фрагментов путем связывания центральных зубов проволоочной лигатурой. На нижней челюсти компрессию костных фрагментов осуществляли за счет компрессионно-дистракционного аппарата. Важно отметить, что на верхней челюсти при невозможности сразу установить рабочую часть дистракционного аппарата необходимой величины сначала устанавливалась рабочая часть меньшего размера и затем, после определенной степени расширения челюсти, проводилась ее замена на рабочую часть большего размера. Данная процедура позволяла достигнуть необходимой величины расширения верхней челюсти при изначально очень узкой челюсти. Дистракция начиналась на 7-е послеоперационные сутки: на верхней челюсти – по 0,5 мм 1 раз в сутки, на нижней челюсти – по 0,27 мм 4 раза в сутки. С целью оценки формирования полноценного регенерата в процессе дистракции проводилось ультразвуковое исследование (TOSHIBA AplioMG).

Дистракция проводилась до нормализации размеров челюстей. Стоит отметить, что на этапе дистракции челюстей в случаях возникновения перекрестной окклюзии изготавливали индивидуальную разобщающую капу на нижнюю челюсть с целью устранения травматических окклюзионных контактов и беспрепятственного расширения челюстей. Ортодонтический этап лечения проводился сразу после окончания дистракции. Применялись несъемные аппараты – самолигирующие брекет-системы и съемные пластиночные аппараты. Первый этап ортодонтического лечения был направлен на нормализацию формы зубных дуг челюстей, положения и наклона зубов, однако перемещение зубов в зону регенерата проводилось на 6-й неделе ретенционного периода. Второй этап ортодонтического лечения был направлен на получение плотных окклюзионных контактов зубов-антагонистов. Удаление дистракционных аппаратов проводили через 4 месяца после окончания дистракции. С целью оценки плотности регенератов проводили повторную КТ.

Результаты и выводы

Критериями хорошего результата считали получение полноценного костного регенерата, нормализацию размеров челюстей и формы зубных дуг, окклюзионные контакты.

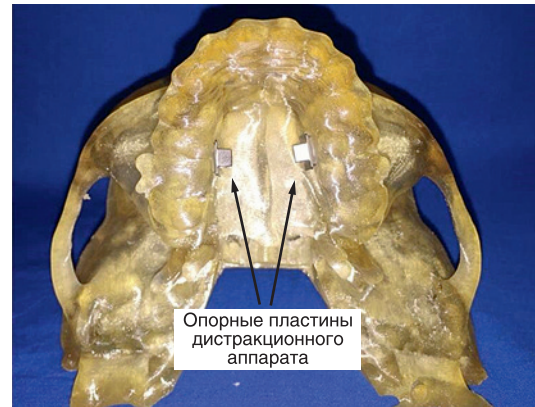

Рис. 4. Планирование положения дистракционного аппарата на твердотельной модели верхней челюсти пациента

Fig. 4. Planning of distraction device position on solid maxilla model

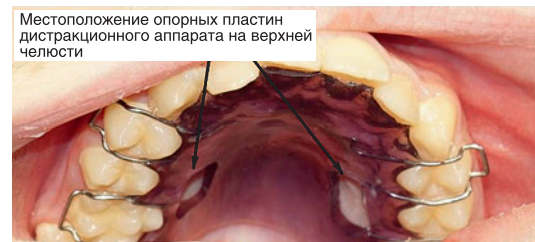

Рис. 5. Интраоперационный направляющий шаблон

Fig. 5. Intraoperative guiding template

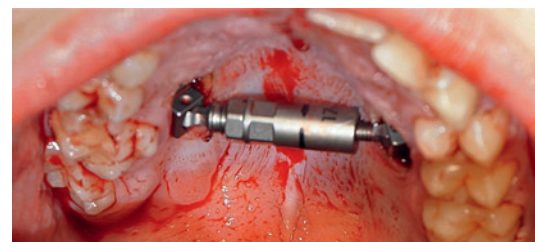


Рис. 6. Установлен дистракционный аппарат на верхней челюсти

Fig. 6. Distraction device placed on maxilla

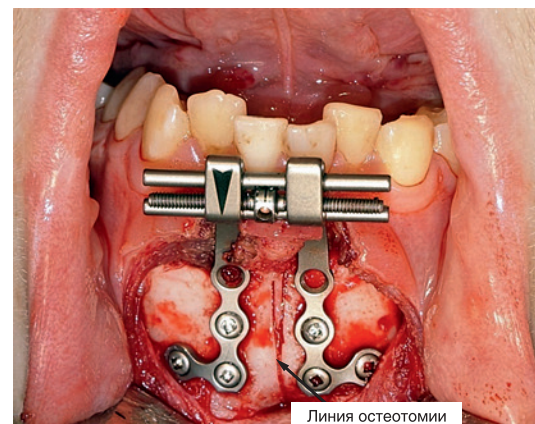


Рис. 7. Установлен компрессионно-дистракционный аппарат на нижней челюсти

Fig. 7. Compression-distraction device set on mandible

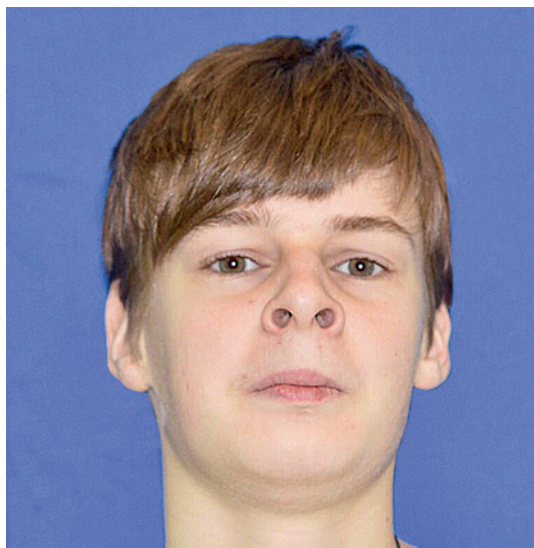


Рис. 8. Пациент, 13 лет. Диагноз: скученность зубов, сужение зубных рядов, сужение верхней челюсти, сужение нижней челюсти, дистальная окклюзия: а) фото лица в фас до лечения

Fig. 8. Patients of 13 y.o. Diagnosis: dullness of teeth, narrowing of dentition, narrowing of upper jaw, narrowing of lower jaw, distal occlusion: a) facial photo before treatment

Удовлетворительный результат отличался от хорошего отсутствием плотных окклюзионных контактов. Неудовлетворительным результатом считался при отсутствии полноценного костного регенерата, что делало невозможным нормализацию размеров челюстей и получение эстетически и функционально приемлемого результата. Хороший результат получен у 22 (92%) детей, удовлетворительный – у 2 (8%) пациентов, что было связано с тяжестью деформации челюстей. Неудовлетворительных результатов не было. Оценка величины расширения челюстей проводили по данным КТ, которую проводили после снятия аппаратов и через год после лечения. Увеличение параметров J-J составило от 6 до 17 мм, NC-NC – от 1 до 3 мм, Ag-Ag – от 5 до 20 мм. Через год после лечения данные параметры не изменились. Параметры ZF-ZF, Z-Z в результате лечения остались неизменными.

Ультразвуковой контроль состояния distractionного регенерата осуществляли с интервалом 3–4 дня. Выделяли 3 типа регенерата: нормотрофический, гипотрофический и гипертрофический. Выявление эхографических признаков формирования нормотрофического регенерата не требует изменения темпа distraction; выявление эхографических признаков формирования гипертрофического регенерата требует увеличения темпа distraction; выявление эхографических признаков формирования гипотрофического регенерата требует замедления темпа distraction. В период ретенции ультразвуковой контроль формирования distractionного регенерата проводили с интервалом в 1 месяц до появления признаков завершения его минерализации.

В результате проведенного исследования выделены показания и противопоказания к проведению КДО. В детализированном виде показания выглядят следующим образом:

- дефицит места в зубном ряду (скученность зубов, протрузия передних зубов) более 5 мм на верхней челюсти и более 3 мм на нижней челюсти;
- перекрестная окклюзия в боковом отделе, обусловленная сужением челюсти (односторонняя, двусторонняя);

- «щечные коридоры»: зазоры между боковыми зубами и щеками при улыбке;
- сужение апикального базиса челюсти 3-й степени по Н.Г. Снагиной;
- сужение челюстей при непропорциональности строения лицевого скелета (определение индекса пропорциональности лица и челюстей по А.Б. Слабковской);
- микрогнатия верхней челюсти после уранопластики у пациентов с врожденной расщелиной неба;
- сужение челюстей при наличии синдромальной патологии, сопровождающейся нарушением роста и развития ЧЛО;
- сужение челюстей у детей с законченным ростом верхней и нижней челюстей.

Противопоказаниями к проведению данного метода лечения являются:

- аллергические реакции на металл;
- остеопороз;
- выраженные психические нарушения.

Мы пришли к выводу, что алгоритм обследования пациентов, включающий измерение моделей челюстей по точкам Пона, методике Н.Г. Снагиной, расчет индексов пропорциональности лица и челюстей по методике А.Б. Слабковской с использованием данных спиральной КТ позволяет точно определить не только величину сужения челюстей и зубных рядов, но и нормальный размер челюстей, индивидуальный для каждого пациента, который мы должны получить после проведенного лечения. Планирование положения небного distractionного аппарата и подборочного компрессионного-distractionного аппарата на твердотельной модели черепа пациента из ABS пластика и последующее изготовление индивидуального интраоперационного шаблона позволяет выбрать оптимальное положение аппаратов, сократить время операции. Расширение верхней челюсти у детей со значительным ее сужением возможно при использовании индивидуального верхнечелюстного distractionного аппарата.

Необходимо отметить, что ортодонтическое лечение после проведения КДО обязательно. Это лечение должно быть направлено на стабилизацию результатов, полученных после distraction; нормализацию формы и размера зубных дуг; нормализацию положения зубов; окончательную коррекцию межокклюзионных взаимоотношений зубных рядов; рациональное протезирование и создание адекватной функциональной нагрузки на регенерат; сохранение правильного соотношения челюстей и пропорциональности лица в процессе роста ребенка; нормализацию движений нижней челюсти, жевания и артикуляции, функций мышц ЧЛО при новом положении челюстей. Лечение гипоплазии челюстей в трансверсальном направлении с применением КДО позволяет устранить сужение челюстей путем образования собственной кости, избегая удаления зубов, и в ряде случаев является обязательным подготовительным этапом дальнейшего лечения. Образование полноценных костных регенератов в процессе расширения челюстей позволяет достичь стабильного результата лечения и снизить риск развития заболеваний пародонта.

Клинический пример

Больной А., 13 лет (И/б., № 12588, 41976) находился в отделении с диагнозом: скученность зубов, сужение зубных рядов, сужение верхней челюсти, сужение нижней челюсти, глубокая резцовая дизокклюзия, дистальная окклюзия.

Основными жалобами больного были: невозможность откусывать и пережевывать пищу, непропорциональный внешний вид и напряжение губ при закрывании рта.

При поступлении определялось непропорциональное строение лица, а именно: сужение средней и нижней третей лица, сужение верхней челюсти, сужение нижней челюсти, сагиттальная щель 7 мм. При осмотре полости рта пациента выявили скученность, тортоаномалии зубов, сужение зубных рядов, глубокую резцовую дизокклюзия, дистальную окклюзию (рис. 8а–д). По результатам спиральной КТ было определено сужение верхней челюсти на 11 мм и нижней челюсти – на 14 мм (рис. 8е). Пациент не мог откусывать и нормально пережевывать пищу. Обращали на себя внимание стеснительность, замкнутость ребенка. После комплексного обследования было принято

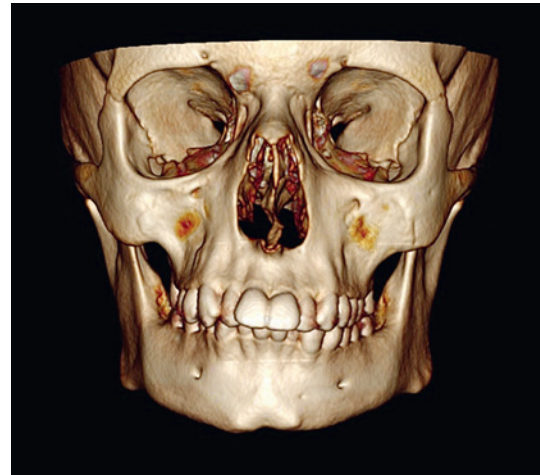

Рис. 8 (е) – трехмерная модель черепа пациента до лечения (данные спиральной КТ)

Fig. 8 (e) – 3-D model of patient's skull before treatment (CT scans)

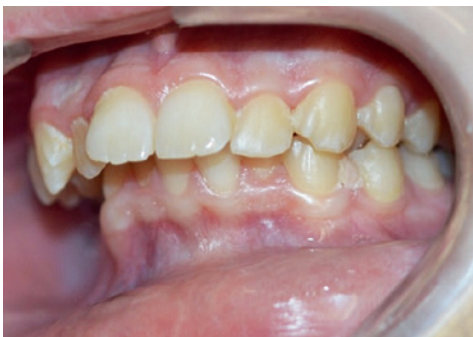
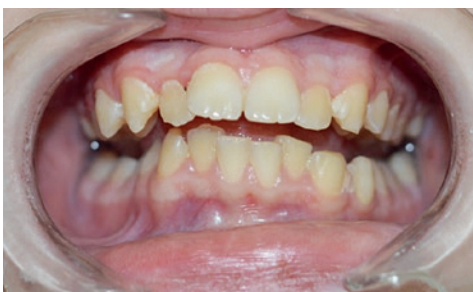
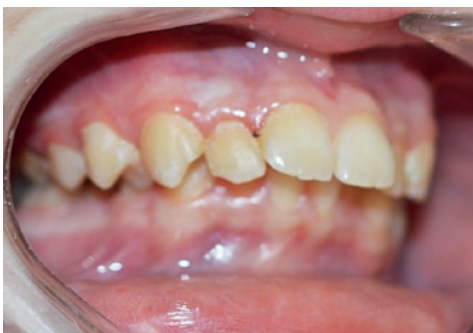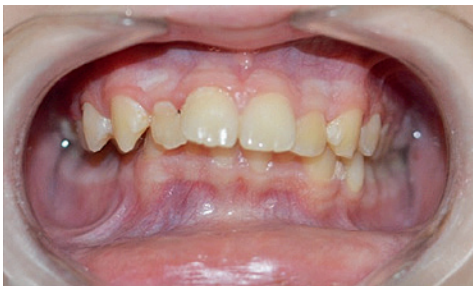Рис. 8 (б–д): фото прикуса, зубных рядов пациента до лечения

Fig. 8 (б–д): occlusion, dentition before treatment

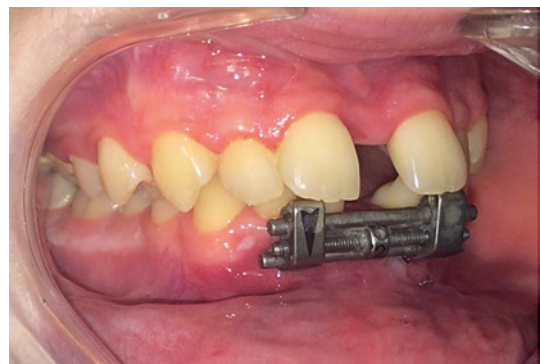
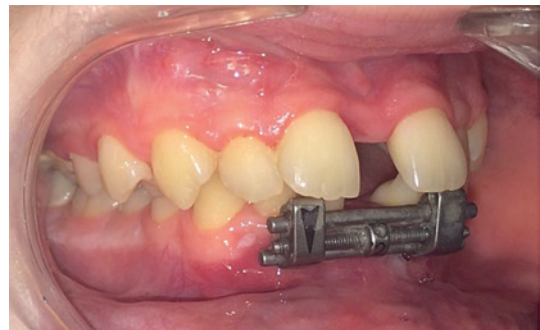
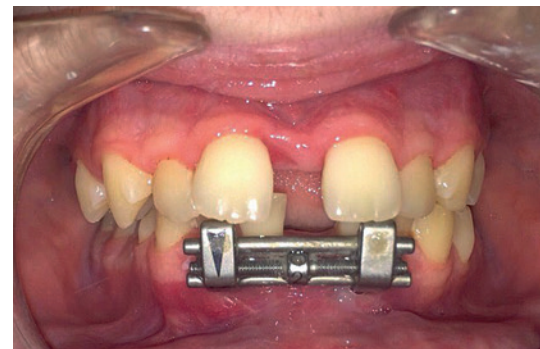


Рис. 8 (ж–и): фото прикуса пациента после окончания дистракции челюстей

Fig. 8 (ж–и): occlusion after jaws distraction

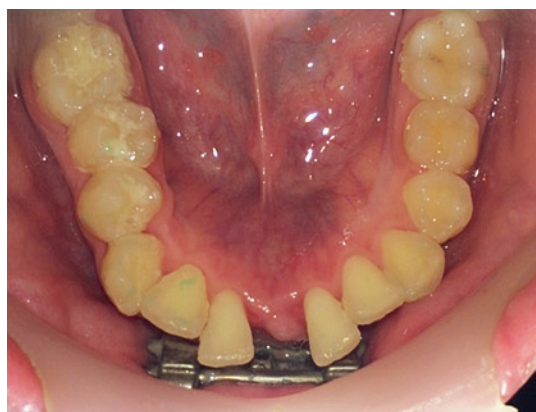
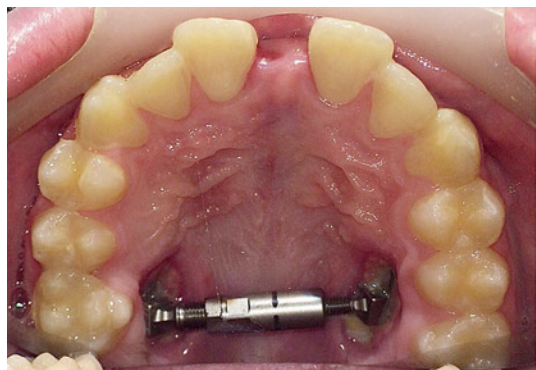


Рис. 8 (к, л): фото зубных дуг пациента после окончания дистракции челюстей: между зубами 11 и 21, 31 и 41 образовались диастемы
 Fig. 8. (к, л): dental arches of a patient after jaws distraction: diastemas between 11 and 21, 31 and 41 teeth

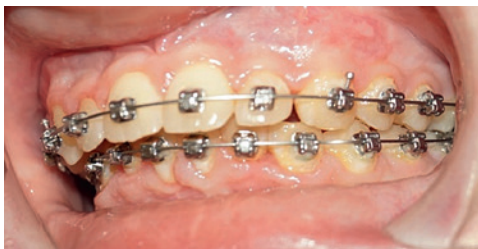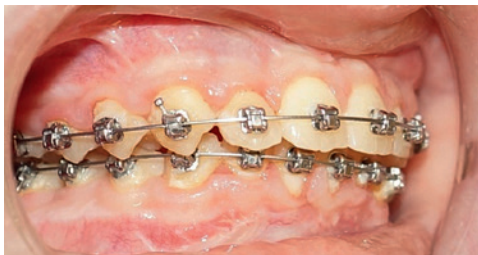

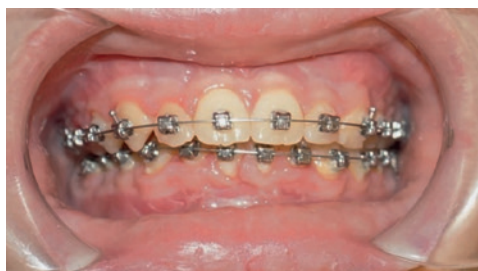
Рис. 8 (н–п): фото прикуса, зубных рядов пациента после завершения хирургического лечения и первого этапа ортодонтического лечения
 Fig. 8 (н–п): occlusion and dentition of a patient after surgery and 1st step of orthodontic treatment

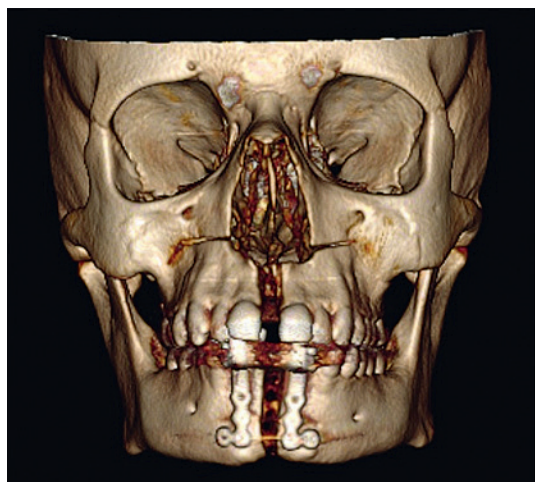


Рис. 8 (м): трехмерная модель черепа пациента после окончания дистракции (данные спиральной КТ).
 Fig. 8 (м): 3-D model of patient's skull after distraction (CT scans)

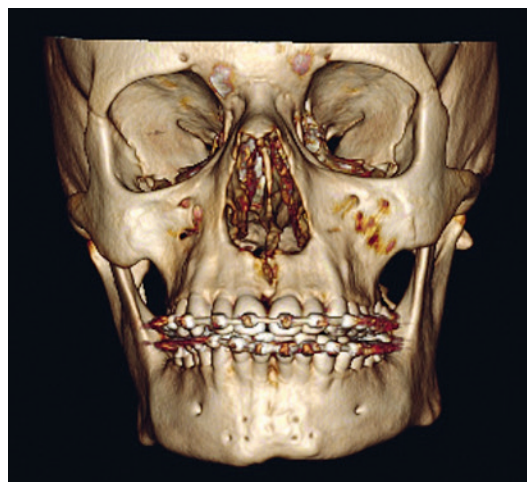

Рис. 8 (р): трехмерная модель черепа пациента после удаления дистракционных аппаратов (данные спиральной КТ)
 Fig. 8 (р): 3-D model of patient's skull after distraction device removal (CT scans)

решение применить КДО с целью устранения сужения верхней и нижней челюстей с последующим ортодонтическим лечением.

Были выполнены операции:

1) остеотомия верхней челюсти по Le Fort I, срединная остеотомия в области небного шва с наложением небного дистракционного аппарата;

2) остеотомия нижней челюсти по средней линии в области подбородка с наложением подбородочного компрессионно-дистракционного аппарата.

Послеоперационное течение протекало гладко. Швы сняты на 9-е сутки после операции. Дистракция начата на 7-е сутки: верхней челюсти по 0,5 мм 1 раз в сутки; нижней челюсти – по 0,27 мм 4 раза в сутки.



Рис. 8 (с): фото лица пациента после завершения хирургического лечения и первого этапа ортодонтического лечения

Fig. 8 (c): patient's view after surgery and 1st step of orthodontic treatment

Длительность дистракции верхней челюсти составила 23 дня, нижней челюсти – 14 дней. Расширить верхнюю челюсть удалось на 11 мм, нижнюю челюсть – на 15 мм (рис. 8ж–и, к–л, м). После окончания дистракции челюстей было начато ортодонтическое лечение с использованием самолигирующей брекет-системы (рис. 8н–п, р). Через 4 месяца дистракционные аппараты были удалены в условиях общей анестезии. В результате проведенного хирургического лечения и первого этапа ортодонтического лечения были получены хорошие косметический и функциональный результаты: нормализованы пропорциональность лица, ширина верхней и нижней челюстей, размер подбородка, положение зубов, форма и размер зубных дуг челюстей, центральная межрезцовая линия; устранены напряжение губ, тортоаномалии и скученность зубов (рис. 8с). Ребенок отметил улучшение отношений со сверстниками. В данный момент пациент находится на втором этапе ортодонтического лечения.

ЛИТЕРАТУРА/REFERENCES

1. Аблязов А.Р., Сысоев Н.П., Зубкова Л.П. Влияние и определение ротового дыхания, как одного из главных функциональных нарушений, вызывающих возникновение зубочелюстно-лицевых аномалий и деформаций, нарушения сроков формирования соматического и психического развития ортодонтических пациентов. Крымский журнал экспериментальной и клинической медицины. 2011;1:5–6 / *Ablyazov A.R., et al. Influence and definition of oral respiration, as one of the main functional disorders that cause the occurrence of dentofacial and facial anomalies and deformities, violation of the timing of the formation of somatic and mental development of orthodontic patients. Crimea journal of experimental and clinical medicine 2011;1:5–6.*
2. Атамачиду М.К. Соразмерность (гармония) параметров лицевого скелета черепа у пациентов 10–14 лет с дистальной окклюзией зубных рядов. Новое в стоматологии. 1997;1:35–37 / *Atmachidu MK. The proportionality (harmony) of the parameters of the facial skull of the skull in patients 10–14 years old with distal occlusion of the dentition. News in dentistry. 1997;1:35–37.*
3. Боловина Я.П. Эффективность комплексного лечения детей 8–12 лет с сужением верхней челюсти и затрудненным носовым дыханием. Дисс. канд. мед. наук. Волгоградская медицинская академия. 2002. 20 с. / *Bolovina Ya.P. The effectiveness of complex treatment of children 8–12 years with narrowing of the upper jaw and obstructed nasal breathing. Diss. Cand. Med. sci. Volgograd medical academy, 2002. 20 p.*
4. Фадеев Р.А., Исправникова А.Н. Классификация зубочелюстных аномалий. СПб., 2011. С. 15–16 / *Fadeev RA, Ispravnikova AN. Teeth and jaws anomalies classification. SPb, 2011, p.15–16.*
5. Дистель В.А., Сунцов В.Г. Основы ортодонтии. М., 2001. С. 22–29 / *Distel VA, Suntzov VG. Basics of orthodontics. M., 2001. P. 22–29.*
6. Дедкова И.В. Клинико-рентгенологическое изучение стабильности результатов ортодонтического лечения пациентов с применением интенсивного расширения зубоальвеолярных дуг челюстей. Дисс. канд. мед. наук. 2007. С. 25–40 / *Dedkova IV. Clinical and X-ray study of the stability of the results of orthodontic treatment of patients with the use of intensive expansion of the dental alveolar arches of the jaws. Diss. cand. med. sci 2007, p. 25–40.*
7. Евдокимова Н.А. Влияние ротового типа дыхания на формирование назомаксиллярного комплекса у детей с аденоидами. Институт стоматологии. 2010;4:64–65 / *Evdokimova NA. Influence of the oral type of respiration on the formation of the nasomaxillary complex in children with adenoids. Institute of dentistry, 2010;4:64–65.*
8. Илизаров Г.А. Основные принципы чрескостного компрессионного и дистракционного остеосинтеза. Ортопедия, травматология и протезирование. 1971;1:7–14 / *Pizarov GA. Main principles of transosseous compression and distraction osteosynthesis. Orthopedics, traumatology, and prosthesis. 1091;1:7–14.*
9. Комелягин Д.Ю. Компрессионно-дистракционный остеосинтез лицевого скелета у детей. Дисс. докт. мед. наук. ЦНИИС. М., 2006. 285 с. / *Komelyagin D.Yu. Compression-distraction osteosynthesis of facial skull in patients. Diss. doc. med. sci. CSRID. M., 2006. 285 p.*
10. Комелягин Д.Ю., Дергаченко А.В., Дубин С.А., Петухов А.В., Шумейко А.Э., Владимиров Ф.И., Дергаченко А.В., Стрига Е.В., Вафина Х.Я., Пасечников А.В., Пачес О.А., Слипченко В.Г., Строгонов И.А. Устранение дефектов нижней челюсти индивидуальными эндопротезами при лечении детей с доброкачественными и злокачественными опухолями. Материалы VI съезда детских онкологов с международным участием. 2015. 283 с. / *Komelyagin D.Yu., et al. Elimination of defects of the mandible by individual endoprostheses in the treatment of children with benign and malignant tumors. Materials of the VI Congress of Children's Oncologists with International Participation 2015. 283 p.*
11. Клипа И.А. Клиника, диагностика и комбинированное лечение взрослых пациентов с аномалиями и деформациями челюстно-лицевой области, сопровождающимися сужением верхней челюсти. Дисс. канд. мед. наук. МГМСУ. М., 2012 / *Klipa IA. Clinic, diagnosis and combined treatment of adult patients with anomalies and deformations of the maxillofacial region, accompanied by a narrowing of the upper jaw. Diss. cand. med. sci. MSUMD. M., 2012.*
12. Слабковская А.Б. Трансверсальные аномалии окклюзии. Этиология, клиника, диагностика, лечение. Дисс. докт. мед. наук. МГМСУ. М., 2008. С. 15–21. *Slabkovskaya AB. Transversal anomalies of occlusion. Etiology, clinics, diagnostics and treatment. Diss. doc. med. sci. MSUMD. M., 2008, p.15-21.*
13. Снагина Н.Г. Ортодонтия. М., 1965. 205 с. / *Snagina NG. Orthodontics. M., 1965. 205 p.*

14. Adolphs N., Ernst N., Menneking H., Hoffmeister B. Transpalatal distraction - State of the art for the individual management of transverse maxillary deficiency – A review of 50 consecutive cases. *J. Craniomaxillofac. Surg.* 2014;42 (8):1669–1674.
15. Angell E.H. Treatment of irregularity of the permanent or adult teeth. *Dental. Cosmos.* 1860;1:540–544, 599–600.
16. Bays R.A., Greco J.M. Surgically assisted rapid palatal expansion: an outpatient technique with long-term stability. *J. Oral. Maxillofac. Surg.* 1992;50:110–113.
17. Botzenhart U.U., Vegn A., Jianu R., Gedrange T. Mandibular Midline Distraction Osteogenesis. *OHDm.* 2013;12(4):305–312.
18. Brown G. The surgery of oral and facial diseases and malformation. 1938. 4th Ed., London; Kimpton: 507.
19. Bell W.H., Jacobs J.D. Surgical-orthodontic correction of horizontal maxillary deficiency. *J. Oral. Surg.* 1979;37:897–902.
20. Bell R.A. A review of maxillary expansion in relation to rate of expansion and patients age. *Am. J. Orthod.* 1982;81:32–37.
21. Chopra S.S., Sahoo N.K., Jayan B. Mandibular symphyseal distraction osteogenesis. *IJO.* 2013;24 (2):29–33.
22. Codivilla A. On the means of lengthening, in the lower limbs, the muscles and tissues which are shortened through deformity. *Am. J. Orthop. Surg.* 1905;2:353.
23. Derichsweiler H. Gaumenn ather weiterung, munich: Karl Hanser. 1956.
24. Glassman A.S., Nahigian S.J., Medway J.M., Aronowitz H.I. Conservative surgical orthodontic adult rapid palatal expansion: sixteen cases. *Am. J. Orthod.* 1984;86:207–213.
25. Guerrero C.A. Rapid mandibular expansion. *Rev. Venez. Ortod.* 1990;48:1–2.
26. Koudstaal M.J. Surgically Assisted Rapid Maxillary Expansion: surgical and orthodontic aspects. Dis... doctoral. Erasmus University. 2008. 192 p.
27. Kennedy J.W., Bell W.H., Kimbrough O.L., James W.B. Osteotomy as an adjunct to rapid maxillary expansion. *Am. J. Orthod.* 1976;70:123–137.
28. Kraut R.A. Surgically assisted rapid maxillary expansion by opening the midpalatal suture. *J. Oral. Maxillofac. Surg.* 1984;42:651–655.
29. Haas A.J., Palatal expansion: Just the beginning of dentofacial expansion. *Am. J. Orthod.* 1970;57:219–255.
30. Isaacson R.J., Wood J.L., Ingram A.H. Forces produced by rapid maxillary expansion II. *Angle J. Orthod.* 1964;34:261.
31. Lefoulon P.J. Orthopédie dentaire Gazette de l'hôpital. 1839. p. 111–119.
32. Lione R., Franchi L., Cozza P. Does rapid maxillary expansion induce adverse effects in growing subjects? *Angle J. Orthod.* 2013; 83(1):172–182.
33. Mommaerts M.Y. Transpalatal distraction as a method of mandible expansion. *Brit. J. Oral. Maxillofac. Surg.* 1999;37:268–272.
34. Pinto P.X., Mommaerts M.Y., Wreakes G., Jacobs W.V. Immediate postexpansion changes following the use of the transpalatal distractor. *J. Oral. Maxillofac. Surg.* 2001;59:994–1000.
35. Proffit W.R. Contemporary Orthodontics 5th edition. 2013. p. 10–62.
36. Steinhauser E.W. Midline splitting of the maxilla for correction of malocclusion. *J. Oral. Surgery.* 1972;30:413–422.
37. Schröder-Benseler. Die kiefererweiterung. *Erg ges Zahnk.* 1913. p. 629.
38. Talma A.F. Memoires sur quelques points fondamentaux de la médecine dentaire. Bruxelles: Tircher. 1852.
39. Wertz R.A. Skeletal and dental changes accompanying rapid midpalatal suture opening. *Am. J. Orthod.* 1970;58:41–66.

ВАРИАНТ ЗАМЕЩЕНИЯ ПОСТТРАВМАТИЧЕСКОГО ДЕФЕКТА И ДЕФОРМАЦИИ УКУШЕННЫХ РАН ЛИЦА У ДЕТЕЙ

POSTTRAUMATIC DEFECT AND BITE WOUNDS FACIAL DEFORMATIONS REPLACEMENT IN CHILDREN

А.В. Черета

Детская областная больница, отделение челюстно-лицевой хирургии и оториноларингологии, Петропавловск, Республика Казахстан
Контакты: Черета А.В. – e-mail: Hirurg1982hix@mail.ru

A.V. Chereda

Children's regional hospital, department of maxilla-facial surgery and otorhinolaryngology, Petropavlovsk, Kazakhstan Republic
Contacts: Chereda A.V. – e-mail: Hirurg1982hix@mail.ru

Реконструктивно-восстановительные операции при посттравматических дефектах после укушенных ран лица у детей направлены на улучшение косметических и функциональных результатов. Укушенные раны с обширными дефектами челюстно-лицевой области не всегда могут быть закрыты одномоментно сразу после травмы и требуют многоэтапных реконструктивно-восстановительных операций. Этапные коррекции позволяют достичь хороших анатомических и функциональных результатов.

Ключевые слова: укушенные раны лица у детей, посттравматические дефекты, этапные коррекции

ABSTRACT

Reconstructive restorative surgery after posttraumatic defects due to facial bite wounds in children tends to improve both cosmetic and functional results. Bite wounds with vast maxillo-facial defects are not always appropriate for being closed immediately after injury and may require multiple reconstructive surgeries. Consecutive corrections allow for good anatomical and functional results achievement.

Key words: bite facial wounds in children, posttraumatic defects, consecutive corrections

Введение

В последние годы отмечается рост числа детей с укушенными ранами лица. Основной причиной увеличения числа укушенных ран является рост поголовья домашних животных. Родители, покупая щенка или котенка ребенку, часто забывают о том, что кошки и собаки – это хищники с присущими им инстинктами, за которыми надо ухаживать и иметь навыки общения с ними [10, 16]. Среди животных, нанесших травму детям, преобладают домашние собаки [4, 5].

Отмечено, что дети имеют значительно больший риск травмы челюстно-лицевой области (ЧЛО), чем взрослые, что приводит к обширным повреждениям мягких тканей лица и развитию рубцового процесса с деформацией лица, порой требующим выполнения неоднократных реконструктивно-восстановительных операций [6, 7]. Большинство травм ЧЛО у детей сопровождается развитием посттравматических деформаций, обуславливающих задержку развития мягких тканей и роста лицевого скелета, нарушение косметических, функциональных особенностей, и становится причиной инвалидности ребенка с последующей социальной изоляцией [12, 13, 15].

Более чем в половине наблюдений выявляются обширные и глубокие повреждения с образованием истинных дефектов губы, щеки, носа и т.д. [8].

Чаще всего замещение дефектов ЧЛО выполняется с помощью пластики местными тканями, пересадки свободных лоскутов, лоскутов на ножке [1–3].

Цель работы: демонстрация личного опыта хирургического лечения при укушенных ранах лица у детей с замещением посттравматического дефекта и деформации мягких тканей ЧЛО.

В настоящей публикации представлен клинический случай этапного замещения посттравматического дефекта после укушенной раны и устранения деформации лица у ребенка.

Клинический случай

Пациент Г. 2007 г.р. поступил в отделение челюстно-лицевой хирургии Детской областной больницы в июле 2009 г. с диагнозом: обширная укушено-рваная рана в области щеки,

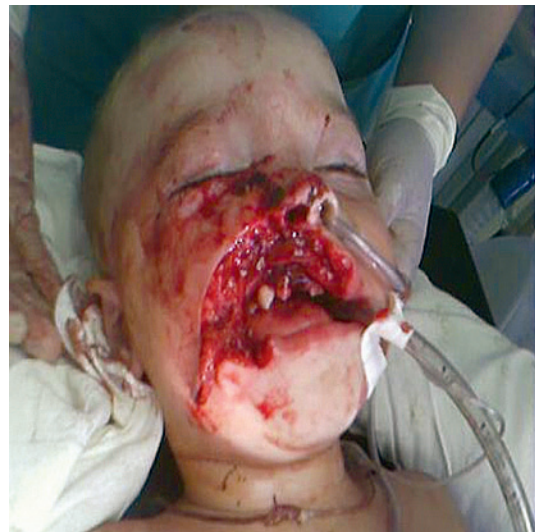

Рис. 1. Обширная укушено-рваная рана в области щеки, верхней губы и угла рта справа

Fig. 1. Vast bite avulsive wound of right cheek, upper lip and mouth angle

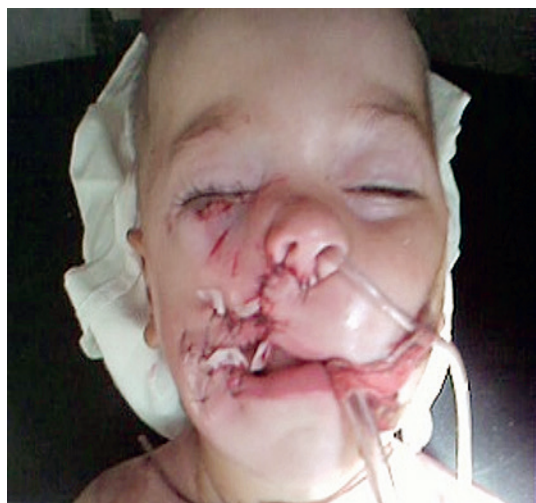

Рис. 2. Частичное замещение дефекта отсутствующих тканей путем смещения левой половины губы и ротационными лоскутами со щеки
 Fig. 2. Partial replacement of lacking tissues via left part of upper lip displacement and with rotation flaps from cheek

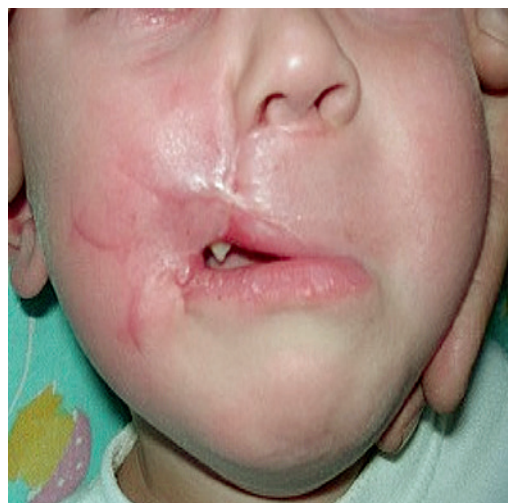

Рис. 3. Рубцовая деформация верхней губы, угла рта и щековой области справа
 Fig. 3. Cicatrix deformation of right upper lip, mouth angle and cheek zone

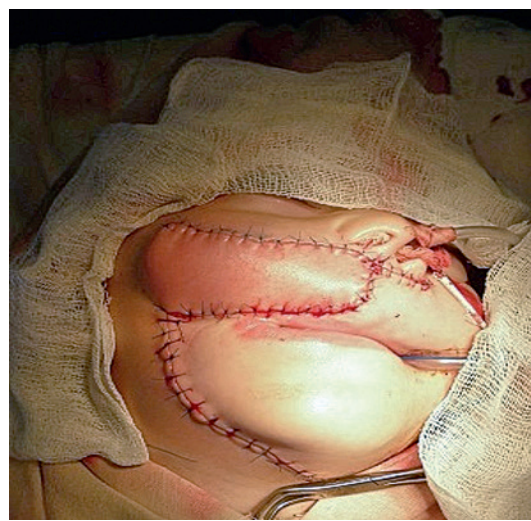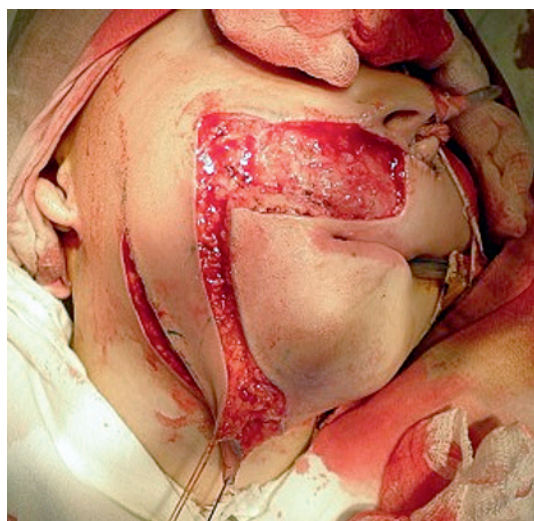
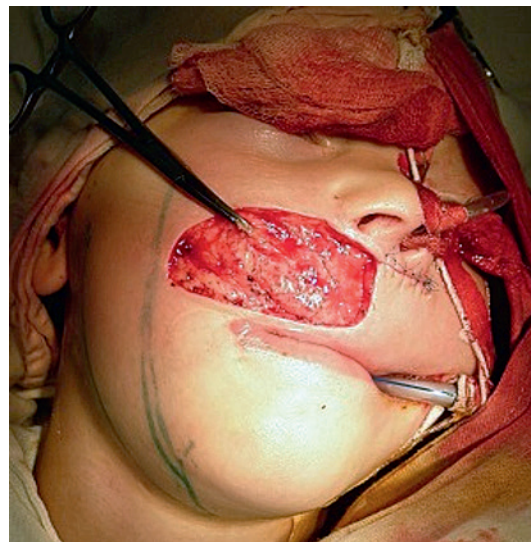

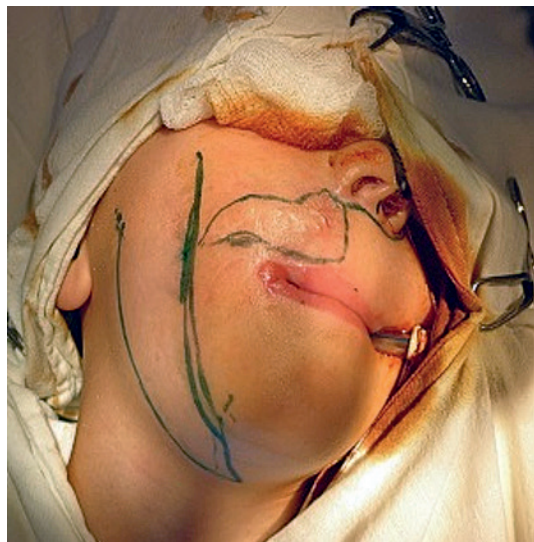
Рис. 4–7. Восстановление левой половины губы с одномоментным замещением дефекта ротационным кожным лоскутом с поднижнечелюстной области справа
 Fig. 4-7. Restoration of left part of upper lip with immediate defect replacement with rotation skin flap from right submandibular region

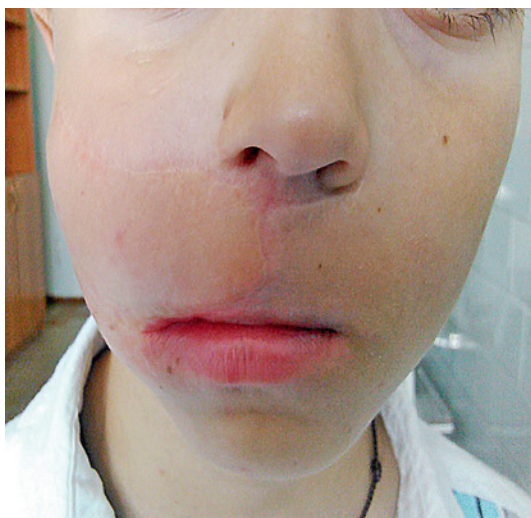

Рис. 8. Уменьшение длины верхней губы с формированием микростомы
Fig. 8. Upper lip length decrease with microstoma formation

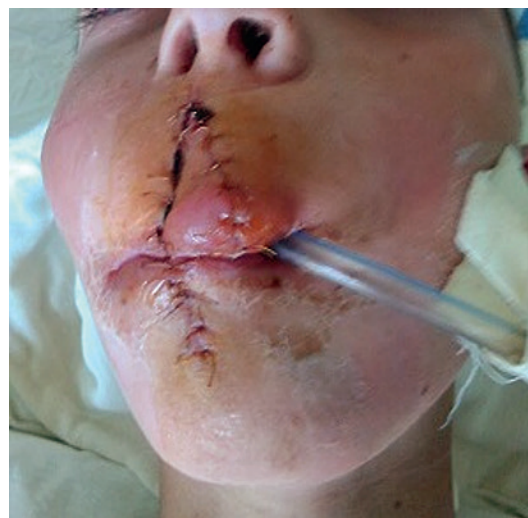

Рис. 9. Пластика верхней губы
Fig. 9. Upper lip plastics

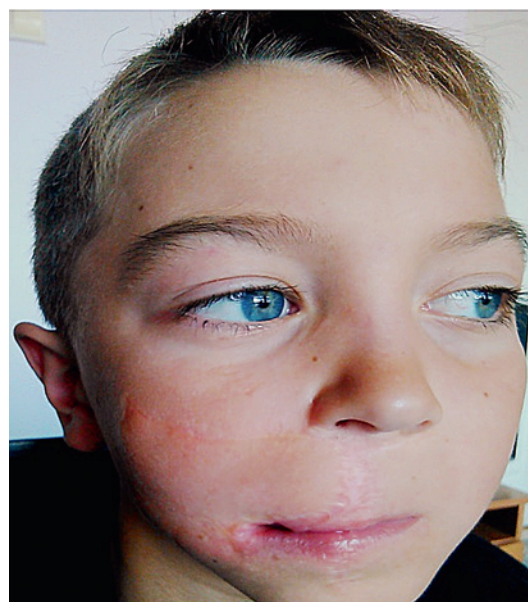
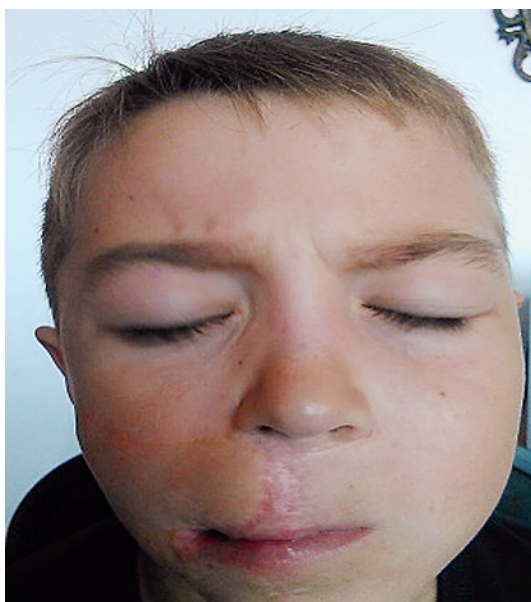
Рис. 10, 11. Вид больного в настоящее время. Отмечается незначительное опущение угла рта справа
Fig. 10–11. Patient's current view. Slight ptosis of right mouth angle is visible

верхней губы и угла рта справа. При поступлении отмечалась обширная рана с дефектом и отсутствием тканей в этой области (рис. 1).

В течение первых часов выполнена первичная хирургическая обработка раны с частичным замещением дефекта отсутствующих тканей путем смещения левой половины губы и ротационными лоскутами со щеки (рис. 2).

Через три месяца после травмы отмечалась рубцовая деформация верхней губы, угла рта и щечной области справа (рис. 3).

Вторым этапом через 1,5 года после травмы в 2011 г. было выполнено иссечение рубцовой ткани щечной области и верхней губы, угла рта справа, восстановление левой половины губы с одномоментным замещением дефекта ротационным кожным лоскутом с поднижнечелюстной области справа (рис. 4–7).

Через 12 месяцев в 2012 г. третьим этапом проведено смещение ротационного слизистого лоскута со щеки на область угла рта и верхней губы.

На фоне рубцового процесса и роста ребенка отмечалось уменьшение длины верхней губы с формированием микростомы за счет дефицита тканей, что потребовало дополнительной хирургической коррекции (рис. 8). В 2014 г. была выполнена пластика верхней губы путем перемещения треугольного лоскута нижней губы на ножке (операция Аббе, 1898) (рис. 9). После проведенной операции отмечалось увеличение длины верхней губы и объема в ее центральном отделе (рис. 10).

В настоящее время основной дефект щечной области, верхней губы и угла рта справа замещен. Отмечается незначительное опущение угла рта справа, что требует дальнейшей коррекции данного дефекта (рис. 11).

Таким образом, обширные укушенные раны ЧЛО у ребенка заживали с формированием заметных деформирующих рубцов и дефектов на лице, для устранения которых требуется время [9, 11, 13]. Однако после каждой проведенной реконструктивно-восстановительной операции по замещению посттравмати-

ческого дефекта лица и деформации отмечалось улучшение эстетического и функционального состояния.

Заключение

Анализируя данный случай, можно сделать следующие выводы.

1. Укушенные раны с обширными дефектами ЧЛО не всегда могут быть закрыты одномоментно сразу после травмы и требуют многоэтапных реконструктивно-восстановительных операций.
2. Этапные коррекции позволяют достичь хорошего анатомического и функционального результата.
3. Недостатком многоэтапных операций у детей являются стрессовые состояния ребенка на фоне каждого последующего хирургического вмешательства.

ЛИТЕРАТУРА/REFERENCES

1. Александров Н.М. Клиническая оперативная челюстно-лицевая хирургия. Клиническая оперативная челюстно-лицевая хирургия (2-е изд.). Под ред. Н.М. Александрова Ленинград: «Медицина», 1985. 456 с. / Alexandrov NM. Clinical operative maxilla-facial surgery (2nd edition). Leningrad: Medicine, 1985. 456 p.
2. Балон Л.П., Костур Б.К. Возмещение дефектов челюстно-лицевой области и органов шеи. М., Медицина. 1989. С. 101–108 / Balon LR, Kostur BK. Maxilla-facial and neck defects filling. M., Medicine, 1989. P. 101–108.
3. Бернадский Ю.И. Травматология и восстановительная хирургия черепно-челюстно-лицевой области. М.: Медицинская литература, 1999, 3-е изд. С. 224–225 / Bernadski Yu.I. Traumatology and restorative surgery of craniofacial zone. M.: Medical literature, 1999. P. 224–225.
4. Забелин А.С. Особенности лечения больных с укушенными ранами лица и шеи. Росс. стоматол. журн. 2005;5:40–44 / Zabelin A.S. Specifics of head and neck bite wounds patients treatment. Rus. Journal of Dentistry, 2005;5:40–44.
5. Корсак А.К., Петрович Н.И., Ломако С.В., Фурс Т.А. Особенности клиники и лечения укушенных ран лица у детей. Мед. журн. 2012;2:73–75 / Korsak AK, et al. Specifics of clinics and treatment of bite wounds in children. Med. Journal. 2012;2:73–75.
6. Курбанов У.А. Первичная реконструкция укушенных дефектов мягких тканей носа и верхнего века. Анналы пластической, реконструктивной и эстетической хирургии. 2005;3:76–77 / Kurbanov UA. Primary reconstruction of bite soft tissue defects of nose and upper eyelid. Annals of plastic, reconstructive and esthetic surgery, 2005;3:76–77.
7. Лимберг А.А. Планирование местнопластических операций на поверхности тела. 2012. С. 166–167 / Limberg AA. Planning of local plastic surgery on body surface, 2012. P. 166–167.
8. Медицина и здравоохранение: материалы IV Межд. науч. конф. (Казань, май 2016 г.) Раны мягких тканей лица у детей. Структура и особенности клинических проявлений. 2016. 35 с. / Wounds of facial soft tissues in children. Structure and specifics of clinical manifestation. Medicine and healthcare: materials of IV international scientific conference. Kazan, 2016. 35 p.
9. Минхельсон Н.М. Восстановительные операции челюстно-лицевой области. М.: Гос. изд-во медицинской литературы, 1962. 336 с. С. 103–104, 117–120 / Minkhelson NM. Restorative surgery of maxilla-facial zone. M.: Med.literature, 1962. P. 103–104, 117–120.
10. Паришкова С.А., Паришков В.В. Хирургическое лечение укушенных ран лица у детей (обзор литературы). Медицинский альманах. 2011;19(6):225–231 / Parshikova SA, Parshikov VV. Surgical treatment of bite wounds in children (review). Med. almanac, 2011;19(6):225–231.
11. Пишеничнова Е.С. Результат реконструкции носа после укуса собаки. Анналы пластической, реконструктивной и эстетической хирургии. 2005;3:106–107 / Pshenichnova E.S. Results of nose reconstruction after dog's bite. Annals of plastic, reconstructive and esthetic surgery. 2005;3:106–107.
12. Харьков Л.В. Яковенко Л.Н., Чехова И.Л. Хирургическая стоматология и челюстно-лицевая хирургия детского возраста. ООО «Книга плюс», 2005. С. 308–356 / Kharkov LV, et al. Surgical dentistry and maxilla-facial surgery of children's age. ООО Книга-Plus, 2005. P. 308–356.
13. Резникова А.В. и др. Хирургическая тактика лечения и реабилитации детей с укушенными ранами лица и шеи. Московский центр детской челюстно-лицевой хирургии. 10 лет работы. Результаты, итоги, выводы / Под ред. В.В. Рогинского. 2002. С. 137–142 / Reznikova AV, et al. Surgical tactics of treatment and rehabilitation of children with bite face and neck wounds. Moscow center of children's maxilla-facial surgery. 10 years of work. Results and conclusions. Edit. By VV Roginsky, 2002. P. 137–142.
14. Буриан Ф. Атлас пластической хирургии, том 2. 1967. С. 258–259 / Burian F. Atlas of plastic surgery, issue 2. 1967. P. 258–259.
15. Mendez Gallart R., Gomez Tellado M. Dog bite-related injuries treated in a pediatric surgery department: analysis of 654 cases in 10 years. An Esp. Pediatr. 2002;56:425–29.
16. Rusch M.D. Psychological adjustment in children after traumatic disfiguring injuries: a 12-month follow-up. Plast. Reconstr. Surg. 2000;106(7):1451–1458.

СОЧЕТАННЫЕ ТРАВМЫ СРЕДНЕЙ ЗОНЫ ЛИЦЕВОГО ЧЕРЕПА. ЧАСТЬ I

COMBINED TRAUMAS OF THE MIDDLE ZONE OF FACIAL SKULL. PART I

Ю.А. Медведев, П.С. Петрук

Кафедра челюстно-лицевой хирургии стоматологического факультета ФГБОУ ВО Первый МГМУ им. И.М. Сеченова Минздрава РФ, Москва
Контакты: Петрук Павел Сергеевич – e-mail: petruk_pavel@yahoo.com

Yu.A. Medvedev, P.S. Petruk

*The 1st Moscow state medical university named after I.M. Sechenov, faculty of dentistry, department of maxillo-facial surgery
Contacts: Petruk Pavel Sergeevich– e-mail: petruk_pavel@yahoo.com*

В работе проведен анализ литературы по вопросам сочетанной травмы средней зоны лицевого черепа. Подчеркнуто топографо-анатомическое единство лицевого и мозгового черепа. Отражены некоторые взгляды на понимание особенностей архитектоники средней зоны лицевого черепа.

Ключевые слова: лицевой череп, мозговой череп, сочетанные травмы средней зоны лицевого черепа, анатомо-клиническая классификация

ABSTRACT

The authors present the literature review on the problem of combined traumas of facial skull middle zone emphasizing on topographic and anatomical unity of facial and cerebral skull. Certain views on understanding of facial skull middle zone architectonics are also addressed in the article.

Key words: facial skull, cerebral skull, combined traumas of facial skull middle zone, anatomical and clinical classification

Сочетанная травма – социальная и медицинская проблема. Актуальность этой проблемы обусловлена наметившейся тенденцией к росту травматизма, преобладанием тяжелых клинических форм и осложнений, молодым возрастом пострадавших [1, 2]. Из всех видов сочетанных мозговых повреждений наиболее часто встречаются черепно-лицевые травмы, удельный вес которых достигает 34% [3].

В настоящей работе поставлена цель: на основании изучения различных классификаций и топографо-анатомических схем показать единство средней зоны лицевого черепа и передней черепной ямки для правильного понимания механизмов и возможных осложнений сочетанной черепно-лицевой травмы.

Среди всех травм лицевого черепа повреждения средней зоны составляют особую группу. Особенность этих травм обусловлена, прежде всего, переломом тела и отростков верхней челюсти, стенок полости носа и верхнечелюстных синусов, костей носа и решетчатого лабиринта, глазницы и передней черепной ямки. В результате этого возникает сложная клиническая картина, в основе которой лежат различные функциональные нарушения центральной нервной системы, зрения, дыхания, приема пищи и речи. Однако, вопреки ожиданию, у многих пациентов в остром периоде те или иные нарушения не диагностируются. Такие больные поступают в urgentном порядке в различные травматологические отделения, где получают специализированное лечение ведущего по тяжести повреждения. Они могут находиться в состоянии мнимого благополучия в отношении лицевого, офтальмологического и ринологического статусов. Однако спустя несколько дней, а то и недель, у этих пациентов на первое место выходит клиника деформации лицевого чере-

па, офтальмологические и ринологические симптомы, другие функциональные нарушения. Лечение подобных нарушений требует проведения сложных, порой многоэтапных хирургических вмешательств, длительной реабилитации.

Статистические данные и анатомо-клиническая классификация

Повреждения средней зоны лицевого черепа относятся к категории тяжелых лицевых травм и представляют большую угрозу здоровью и жизни человека [4, 5]. Средняя зона лицевого черепа, анатомически граничащая с лобной костью и условно доходящая до линии смыкания зубов, с точки зрения хирургического подхода, как междисциплинарная проблема совсем недавно получила единство понимания в патологии и лечении травм различного характера. Эти травмы долго изучались с позиции лицевых, нейрохирургических и офтальмологических аспектов. Предписанные правила по отношению к соседнему сектору свидетельствовали в большей мере об эмпирическом подходе, нежели об установке не вторгаться в область лица в течение 6–10 дней с момента черепно-мозговой травмы, что ставило затем перед челюстно-лицевыми хирургами, оториноларингологами, нейрохирургами много новых сложных клинических задач, что в итоге негативно сказывалось на результатах лечения.

Удельный вес повреждений средней зоны в структуре травм лицевого черепа составляет до 48% [6, 7]. Многие авторы, приводя статистические данные травм средней зоны лицевого черепа, исходят из анатомической классификации. Так И. Легздина

[8], анализируя 224 наблюдения лицевых травм, указывает на частоту перелома скуловой кости в 16% наблюдений, костей носа – в 15,5% наблюдений, верхней челюсти – в 7% наблюдений. Подобные данные приводятся во многих работах и не дают полной информации о сочетанном характере травм средней зоны лицевого черепа [9–12]. Анализ данных литературы показывает, что процентный диапазон в статистике сочетанных повреждений средней зоны лицевого черепа довольно широк: от 13,3–18,5% до 28–90% [13, 14]. В этих работах сочетанный характер травм средней зоны лицевого черепа авторы связывают с наличием закрытой черепно-мозговой травмы. Единичные публикации посвящены сочетанным травмам средней зоны, где приводятся данные о повреждении глазницы, органа зрения и ЛОР-органов [15, 16].

В настоящее время в развитых странах основными этиологическими факторами челюстно-лицевых травм стали дорожно-транспортные происшествия, бытовые эксцессы, несчастные случаи на производстве [17, 18]. Статистически установлено, что 54% пострадавших в автомобильных катастрофах имеют повреждения области головы и шеи [19, 20]. По данным E. Panzoni [21], наиболее часто повреждения при транспортных столкновениях подвергается лицо, при этом в 38% случаев травмы челюстно-лицевой области носят тяжелый характер. Исследователи, занимающиеся изучением автодорожного травматизма, указывают, что употребление алкоголя является одним из основных факторов риска, повышающим удельный показатель смертельных исходов при катастрофах, с 25 до 50% [22]. Данные статистики показывают, что состояние алкогольного опьянения также является основным фактором, способствующим получению бытовой травмы челюстно-лицевой локализации [23, 24]. Особое внимание уделяется тому факту, что жертвами автодорожных происшествий и бытовых травм становятся молодые люди в возрасте 20–30 лет. И хотя они имеют больше шансов выжить, чем пострадавшие старших возрастных групп, имеется значительный процент молодых лиц с постоянной утратой трудоспособности. Этот фактор представляет не только сложную медицинскую проблему, но и имеет большое социально-экономическое значение.

Средняя зона лицевого черепа состоит из 13 костей, шести парных: верхней челюсти, скуловой кости, небной кости, слезной кости, костей носа, нижних носовых раковин и одной непарной – сошника. Эти кости соединены синостозами, ориентированы вертикально и горизонтально, как бы напоминая сложную биологическую решетку. Эта зона характеризуется также наличием пневматизированных полостей синусов, что придает данному отделу черепа определенную прочность.

Классическую схему черепных линий скрепления предложил J. Fain [25]. Он выделял центр – клиновидную кость, от которой расходилось шесть балок: передняя, задняя затылочная, обхватывающая затылочное отверстие, две сфено-лобные и две пирамидные, идущие к сосцевидному отростку (рис. 1). На крайние точки балок Felizet опирается черепной свод, состоящий из шести костей: двух височных, двух теменных, затылочной и лобной. К ним прилежит посредством перегородок Sicher верхняя челюсть (рис. 2).

Эмбриологически эти образования перепончатого происхождения, так же как и крыша глазницы, которая принадлежит к лобной кости и образует с верхним отделом передней балки внутреннюю поверхность основания черепа. По иному трактует переднюю балку G. Peri [26], определяя ее как среднюю черепную треть, в строении которой принимают участие и лицевые

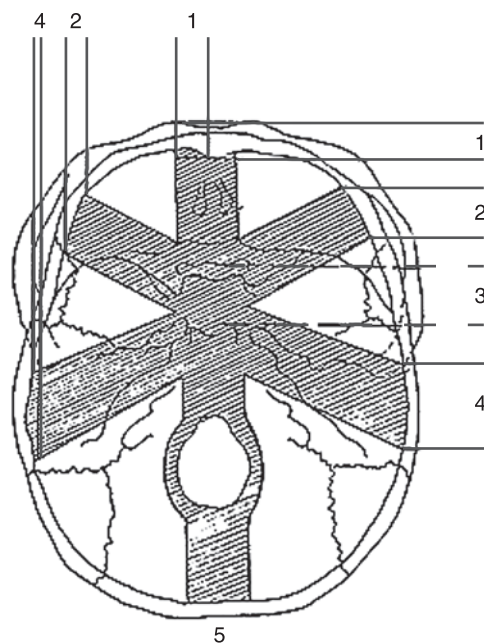


Рис. 1. Балки Felizet

1 – передняя балка, 2 – сфено-лобная балка, 3 – тело клиновидной кости, 4 – каменисто-сосцевидная балка. 5 – затылочная балка раздваивается, чтобы окружить затылочное отверстие.

Fig. 1. Felizet barks

1 – anterior bark, 2 – spheno-frontal bark, 3 – sphenoid bone corpus, 4 – petro-mastoid bark, 5 – occipital bark bifurcates to encompass occipital meatus

кости (рис. 3). Вверху эту балку венчает массив лобной пазухи, внизу – лобные отростки верхней челюсти, собственно кости носа, носовая кость, сбоку – слезная кость. Таким образом, средняя черепная треть принадлежит как лицевому, так и мозговому черепу, она осуществляет как бы роль крыши лицевого массива и является средним отделом дна передней черепной ямки. Именно повреждения средней черепной трети ставят перед хирургом трудные задачи, решить которые не всегда представляется возможным. Именно в этом отделе черепа при нерациональном лечении возникают тяжелые посттравматические деформации, требующие проведения сложных реконструктивных операций [27–29].

Некоторые авторы пытались исследовать строение средней зоны лицевого черепа в аспекте клинической травматологии. Ле Фор в 1901 г. описал т.н. «слабые линии» верхней челюсти, которые легли в основу его классификации переломов верхней челюсти. J.M. Converse [30] отмечал существование устойчивых балок, расположенных между слабыми зонами Ле Фора. Иного мнения придерживается J. Fain [25], который, подвергнув критике классификацию Ле Фора, выделил четыре возможных комплекса травматического происхождения: ротовой отдел, боковые трети (скуловые комплексы), среднюю лицевую, носовую треть. Эти комплексы J. Fain располагал относительно верхнечелюстных синусов как связующих элементов и наиболее слабых зон. По мнению J. Fain, средняя лицевая треть имеет две «зоны амортизаторов»: собственно кости носа с передней стенкой лобной пазухи и две «устойчивые зоны»: лобные отростки верхней челюсти и носовую ось лобной кости, слабые связи между которыми допускают их смещение в глубокие ячеистые структуры (рис. 4). На основании этого становится

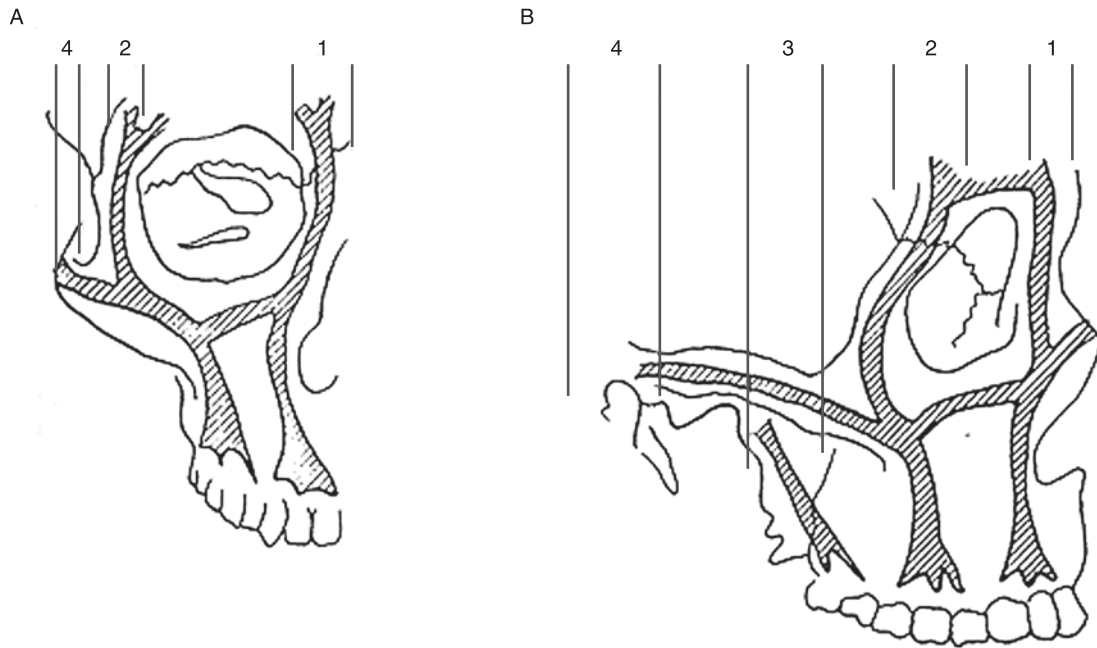


Рис. 2. Столбы Sichert

А – фронтальная плоскость. В – сагиттальная плоскость. 1, 2, 3, 4 – крайние точки балок Felizet. Каждой балке соответствует точка опоры системы Sichert.

Fig.2. Sichert Columns

A – frontal plane, B – sagittal plane, 1,2,3,4 – marginal points of Felizet balks. Each balk has a corresponding bearing point from Sichert system

понятным механизм ликвореи при переломах типа Ле Фор III, т.к. надкостница, покрывающая внутреннюю поверхность передней черепной ямки, интимно спаяна с твердой мозговой оболочкой, которая в этом отделе менее эластична и прочна. Подтверждением этому служат клинические работы, в которых указывается на нередкое сочетание переломов верхней челюсти и передней черепной ямки [31–33].

Прочные балки обозначены пунктиром, слабые зоны – «в штрихах». Две зоны «амортизаторов» средней черепно-лицевой трети – переносы и собственные кости – в действительности

являются слабыми зонами, которые, повреждаясь, поглощают энергию и тем самым сохраняют глубинные структуры.

Латеральный отдел средней зоны лицевого черепа представлен скуловой костью, которая имеет височную, глазничную, верхнечелюстную и лобную поверхности. По образному выражению M.S. Karlan [34], скуловая кость является эквивалентом четырехугольной пирамиды. Она прочно соединена с лобной, клиновидной, височной и верхнечелюстной костями, принимает участие в формировании латеральной стенки и дна полости глазницы, верхнечелюстного синуса, обеспечивает прикрепле-

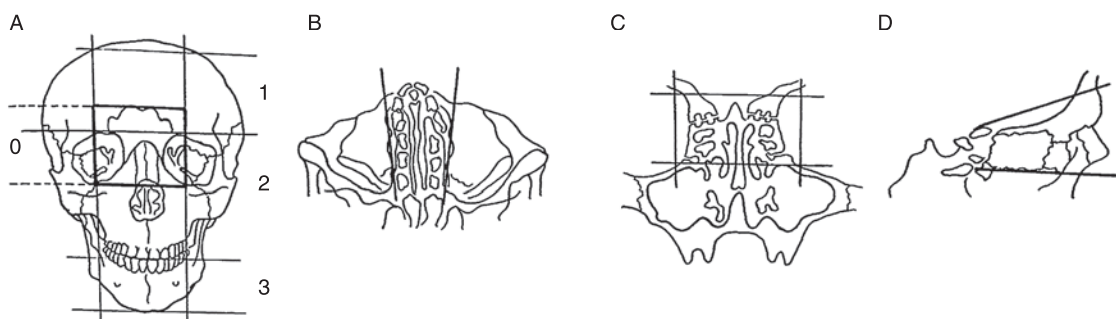


Рис. 3. Средняя черепно-лицевая треть

Средняя черепно-лицевая треть, окаймленная жирными линиями, она обозначена: на общем виде лицевого отдела черепа – А, в горизонтальной плоскости – В, во фронтальной плоскости через решетчатую кость – С, в сагиттальной плоскости – D. О – средняя черепно-лицевая треть; 1 – лоб, 2 – внешний лицевой массив, 3 – нижняя челюсть.

Fig. 3. Middle facial skull zone

Middle craniofacial one third part (heavy line) is pointed: on general facial skull view – A, in horizontal plane – B, in frontal plane through ethmoid bone – C, in sagittal plane – D.

O – middle craniofacial part, 1 – forehead, 2 – outer face, 3 – mandible

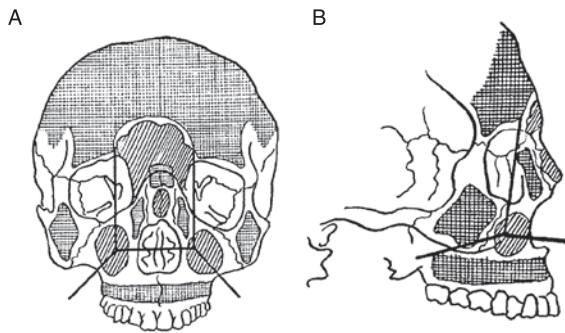


Рис. 4. Строение средней черепно-лицевой трети
А — фронтальная плоскость. В — сагиттальная плоскость.

Fig. 4. Middle facial scull zone architectonics
A — frontal plane, B — sagittal plane

ние жевательной и скуловой мышц, а также скуловой порции мышцы, поднимающей верхнюю губу. С учетом топографо-анатомического единства скуловой кости, глазницы и глазного яблока в последние годы в клинику вошли термины: «перелом скулового комплекса», «перелом скуло-глазнично-верхнечелюстного комплекса». Введение этих терминов следует считать справедливым, поскольку они наиболее точно отражают суть анатомо-топографических и функциональных нарушений при травмах латерального отдела средней зоны лицевого черепа. Дополнением к этому служит то обстоятельство, что сама скуловая кость довольно прочна, выдерживает силовые нагрузки до 180–295 кг [35] и ломается редко. Как правило, повреждаются ее отростки в местах соединения с окружающими костными структурами, в результате чего возникают смещения различного типа. Наиболее типичным является смещение скулового комплекса вниз, внутрь и назад. Возможны также и вращения скулового комплекса, что было доказано M.S. Karlan [34] при анализе геометрических моделей и биомеханических исследований.

Срединные структуры в основном повреждаются при передне-задних травмах. Упомянутые выше две «зоны амортизаторов», в частности носовая пирамида и межбровные, при ударе поглощают механическую энергию, сохраняя тем самым глубокие отделы.

В результате прямого удара по средней линии возникают переломы носо-решетчато-глазничного комплекса и повреждение окружающих мягких тканей [36, 37]. Срединные структуры включают в себя и верхнюю челюсть, характерные особенности травм которой довольно хорошо были описаны Ле Фором и многими его последователями [38–40]. Наиболее важным, с точки зрения клиники, является смещение среднего лицевого массива по типу сдвига относительно основания черепа. Это ведет к верхней ретрогнатии, формированию сложной деформации и открытого прикуса, в механизме которого главная роль отводится действию медиальных крыловидных мышц.

Из вышеуказанного следует, что особенности архитектоники средней зоны лицевого черепа, создавая определенные условия для предохранения головного мозга от травматического воздействия, играют важную роль в передаче механической энергии на мозговую череп и структуры головного мозга. Только тесными топографо-анатомическими взаимоотношениями лицевого и мозгового черепа можно объяснить такие грозные осложнения, возникающие при лицевой травме, как травматический

шок, субарахноидальное кровоизлияние, субдуральные гематомы, кровотечения, угрожающие жизни, переломы шейных позвонков, летальность.

ЛИТЕРАТУРА/REFERENCES

1. Беркутов А.Н., Дьяченко П.К., Цыбуляк Г.Н. Главные итоги изучения шока за истекшие 50 лет. Вестник хирургии. 1967;9:12–21 / Berkutov AN, D'yachenko PK, Cybulyak GN. Glavnye itogi izucheniya shoka za istekshie 50 let. Vestnik hirurgii. 1967;9:12–21.
2. Никитин Г.Д., Митюнин Н.К., Грязнухин Э.Г. Множественные и сочетанные переломы костей. Л.: Медицина; 1976. / Nikitin GD, Mityunin NK, Gryaznuhin EhG. Mnozhestvennye i sochetannye perelomy kostej. L.: Medicina; 1976.
3. Stricker M., Hepner H., Malka G., Les de labrements des confins cranio-facial. Ann. Chir. Plast. 1975;20(4):285–293.
4. Гельман Ю.Е. Особенности клиники, диагностики и хирургической тактики при повреждении лицевого скелета, сочетанных с черепно-мозговой травмой: Автореф. дисс. ... канд. мед. наук. М. 1977 / Gel'man YuE. Osobennosti kliniki, diagnostiki i hirurgicheskoi taktiki pri povrezhdenii licevogo skeleta, sochetannyh s cherepno-mozgovoju travmoju: Avtoref. diss. ... kand. med. nauk. M. 1977.
5. Зуев В.П., Евлевская Ю.П. Сочетанная травма. Стоматология. 1988;67(3):38–39 / Zuev VP, Evlevskaya YuP. Sochetannaya travma. Stomatologiya. 1988; 67(3):38–39.
6. Мингазов Г.Г. Организация помощи и тактика лечения больных с сочетанными переломами костей лицевого скелета в условиях сельской местности. Лечение поврежденных лица у пострадавших с множественной и сочетанной травмой. Л. 1986;12–14 / Mingazov GG. Organizatsiya pomoshchi i taktika lecheniya bol'nyh s sochetannymi perelomami kostej licevogo skeleta v usloviyah sel'skoj mestnosti. Lechenie povrezhdenij lica u postradavshih s mnozhestvennoj i sochetannoj travmoju. L. 1986; 12–14.
7. Черичтина П.В. Хирургическое лечение переломов верхней челюсти. Хирургия лица и челюстей. Калинин. 1978;117–120 / Cherichtina PV. Hirurgicheskoe lechenie perelomov verhnjej chelyusti. Hirurgiya lica i chelyustej. Kalinin. 1978;117–120.
8. Лезздина И. Сочетанная челюстно-лицевая травма в клинике хирургической стоматологии. Актуальные вопросы теоретической и клинической медицины. Рига. 1983;117–118 / Legzdina I. Sochetannaya chelyustno-licevaya travma v klinike hirurgicheskoi stomatologii. Aktual'nye voprosy teoreticheskoi i klinicheskoi mediciny. Riga. 1983;117–118.
9. Киняпина И.Д., Чупрунова И.Н. Лечение поврежденных лица у пострадавших с множественной и сочетанной травмой. Л. 1986;8–11 / Kinyarina ID, Chuprunova IN/ Lechenie povrezhdenij lica u postradavshih s mnozhestvennoj i sochetannoj travmoju. L. 1986;8–11.
10. Линаре А.П., Кимеле Э.В. Выбор оптимального метода лечения переломов верхней челюсти. Стоматологическая помощь сельскому населению. Рига. 1984;119–120 / Linare AR, Kimele EhV. Vyb or optimal'nogo metoda lecheniya perelomov verhnjej chelyusti. Stomatologicheskaya pomoshch' sel'skomu naseleniyu. Riga. 1984;119–120.
11. Лурье Т.М. Основные задачи реабилитации в стоматологии. Актуальные вопросы реабилитации в стоматологии. Труды ЦНИИС М. 1986;16:3–5 / Lur'e TM. Osnovnye zadachi reabilitatsii v stomatologii. Aktual'nye voprosy reabilitatsii v stomatologii. Trudy CNIIS M. 1986;16:3–5.
12. Прокопьев Н.Я., Губин В.В. Повреждения черепа и головного мозга при черепно-мозговой травме. Стоматология. 1975;54(4):36–38 /

- Prokop'ev NYa., Gubin VV. Povrezhdeniya cherepa i golovnogo mozga pri cherepno-mozgovoј travme. *Stomatologiya*. 1975;54(4):36–38.
13. Лимберг А.А. Организация и объем специализированного лечения пострадавших с переломами костей лица изолированной, множественной и сочетанной травмы. Архангельская научно-практическая конференция травматологов ортопедов. Архангельск. 1978;49–51 / Limberg AA. Organizatsiya i ob'jom specializirovannogo lecheniya postradavshih s perelomami kostej lica izolirovannoj, mnozhestvennoj i sochetannoj travmy. *Arhangel'skaya nauchno-prakticheskaya konferenciya travmatologov ortopedov. Arhangel'sk.* 1978;49–51.
 14. Mekubjan S.R. Operative policy in severe facial trauma in combination with other severe injuries. *J. Max. Fac. Surg.* 1976;34(8):711–714.
 15. Павлов Б.Л., Дудин А.Б. Лечение поврежденных лица у пострадавших с множественной и сочетанной травмой. *Л.* 1986; 14–18 / Pavlov BL, Dudin AB. Lechenie povrezhdenij lica u postradavshih s mnozhestvennoj i sochetannoj travmoј. *Л.* 1986;14–18.
 16. Selle G., Jacobs H.-G. Gesichtspunkte zur primaren und secundaren Versorgung bei Orbit-ofrakturen. *Dtsch. zahnarztl. Z.* 1976; 31(2):111–114.
 17. Khalil A.F., Shaladi O.A. Fractures of the facial bones in the eastern region of Libya. *Brit. J. Oral. Surg.* 1981;19(4):300–304.
 18. Smith B. Late bilateral naso-orbital fracture and lacryostenosis. *Trans. Amer. Acad. Ophthal. Otolaring.* 1973;76(5):1378–1379.
 19. Baranczak Z., Flieger S. Analiza obrazzen szczekowo-twarzowych powstalych w wypadkach komunikacyjnych. *Czas. Stomat.* 1976; 29(1):33–42.
 20. Break I., Wood N. Aetiology and incidence of facial fractures in adults. *Int. J. oral. Surg.* 1983;12(5):293–298.
 21. Panzoni E. Le fracture maxilla – faciali da infortune stradali. *Riv. Ital. Stomat.* 1981;50(9):645–655.
 22. Voss R. The aetiology of jaw fractures in norwegian patients. *J. Max. Fac. Surg.* 1982;10(3):146–148.
 23. Черепно-мозговая травма и алкогольная интоксикация. Сб. Статей под ред. К.Я. Оглезнева. М., 1981;242:88 / Cherepno-mozgovaya travma i alkogol'naya intoksikaciya. *Sb. Statej pod red. K.YA. Oglezneva. M., 1981;242:88.*
 24. Чепулис С., Шеконис И. К вопросу о повреждениях верхне-челюстных пазух в мирное время. *Труды стоматологов ЛитССР*;4:197–199 / Chepulis S, Shekonis I. *K voprosu o povrezhdeniyah verhne- chelyustnyh pazuh v mirnoe vremya. Trudy stomatologov LitSSR*; 4: 197–199.
 25. Fain J. La repercuSSION des traumatismes du massif facial sur tAge anterieur de la base du crane. *Rev. Stomat.* 1980;81(1):31–43.
 26. Peri G., Chabannes J., Jourde J. Traumatismes recent du tiers median cranio-facial (attitudes therapeutiques). *Ann. Chir. Plast.* 1972; 17(4):260–266.
 27. Ипполитов В.П., Груша О.В. Хирургическая коррекция офтальмологических осложнений у больных с травматическими деформациями скуло-орбитальной области. *Вестник офтальмологии* 1983;6:30–33 / Ippolitov VP, Grusha OV. *Hirurgicheskaya korrekcija oftalmologicheskikh oslozhenij u bol'nyh s travmaticheskimi deformatsiyami skulo-orbital'noj oblasti. Vestnik oftalmologii.* 1983;6:30–33.
 28. Joy E.D., McGaha L.E., Bear S.E. Facial elongation after treatment of horizontal fracture of maxilla without vertical suspension. *J. Oral. Surg.* 1969;27(7):560–562.
 29. Kazanjian V., Converse J.M. *Surgical Treatment of Facial Injuries: V.I.-3d Ed.* Baltimore: Williams-Wilkins, 1974.
 30. Converse J.M. Smith B. Deformities of the Midface Resulting From Malunited Orbital and Naso-orbital Fractures. *Clin. Plast. Surg.* 1975;2(1):107–130.
 31. Колиащиков Е.Г., Новиков В.И. О критериях оценки степени тяжести телесных повреждений при переломах костей лицевого скелета. Вопросы судебно- медицинской экспертизы и криминалистики: Тезисы докладов к научно-практ. конф. Горький; 1980;37–39 / Koliashchikov EG, Novikov VI. *O kriteriyah ocenki stepeni tyazhesti telesnyh povrezhdenij pri perelomah kostej licevogo skeleta. Voprosy sudebno- medicinskoј ehkspertizy i kriminalistiki: Tezisy докладov k nauchno-prakt. konf. Gor'kij.* 1980;37–39.
 32. Ross B., Hubert E. Combined fractures of jugulomaxillary complex in the material of the department of maxillofacial surgery, institute of stomatology, medical academy in Bialostok. *Cras. Stomat.* 1978;31(7):643–647.
 33. Stauko V. Chirurgika liecba urzov maxilofacialnej kostry. *Ved. red. S. Velgos, Bratislava, Vyd-vo slov. akad.vied.* 1973;83.
 34. Karlan M.S., Cassisi N.J. Fractures of the zygoma. A geometric, biomechanical and surgical analysis. *Arch. Otolaryngol.* 1979; 105(6):320–327.
 35. Nahum A.M. *The Biomechanics of Maxillofacial Trauma.* *Clin. Plast. Surg.* 1975;2(1):59–64.
 36. Hardin J.C. Frontomaxillary suspension of comminuted type 3 facial fractures. *Plast. Reconstr. Surg.* 1967;40(5):450–452.
 37. Raveh J. *Neue Aspekte der Kraniofazialen Chirurgie.* *Schweiz. Mschr. Zahumed.* 1986;96(2):406–423.
 38. Сидоров С.Д. Лечение повреждений лица у пострадавших с множественной и сочетанной травмой. *Л.* 1986;59–63 / Sidorov SD. *The treatment of face injuries in patients with multiple and combined trauma. L., 1986;59–63.*
 39. Галмош Ю. Травмы челюстно-лицевой скелета. *Братислава.* 1975;159–167. Galmosh Y.U. *Travmy chelyustno-licevoj skeleta. Bratislava.* 1975;159–167 / Halmos Y. *Injuries of the maxillofacial skeleton. Bratislava.* 1975;159–167.
 40. Wallace J. A new frame for cranio-maxillary fixation. *Brit. J. Oral. Maxillofac. Surg.* 1985;23(4):304–307.

ОБОСНОВАНИЕ ПРИМЕНЕНИЯ ОБОГАЩЕННОЙ ТРОМБОЦИТАМИ ПЛАЗМЫ В РЕКОНСТРУКТИВНО-ПЛАСТИЧЕСКОЙ ХИРУРГИИ ОРБИТЫ

THE RATIONALE FOR PLATELET ENRICHED PLASMA USE IN RECONSTRUCTIVE PLASTIC SURGERY OF ORBIT

И.В. Решетов¹, О.И. Кит², М.А. Енгибарян², Е.И. Триандафилиди²,
О.В. Быкадорова², Е.Ф. Исламова², М.А. Черкес²

¹ФГБОУ ПМГМУ им. И.М. Сеченова, НОКЦ пластической хирургии, Москва

²ФГБУ Ростовский научно-исследовательский онкологический институт Минздрава РФ, Ростов-на-Дону

Контакты: Енгибарян Марина Александровна – e-mail: mar457@yandex.ru

*I.V. Reshetov¹, O.I. Kit², M.A. Engibaryan², E.I. Triandafilidi², O.V. Bykadorova²,
E.F. Islamova², M.A. Cherkes²*

¹FSBEI 1st Moscow state medical university named after I.M. Sechenov, plastic surgery center, Moscow

²FSBI Rostov cancer research institute, Rostov-on-Don

Contacts: Engibaryan Marina Aleksandrovna – e-mail: mar457@yandex.ru

Определена необходимость проведения реконструктивно-пластических операций после удаления злокачественных опухолей придаточного аппарата глаза. Сформулированы проблемы восстановления утраченных органов и тканей. Освещены основные трудности в послеоперационном лечении больных. Проведен анализ работ по использованию обогащенной тромбоцитами плазмы для оптимизации процессов регенерации тканей, применяемых в различных областях медицины. Изучены возможности применения, и обоснована целесообразность использования обогащенной тромбоцитами плазмы у онкологических пациентов.

Ключевые слова: плазма крови, обогащенная тромбоцитами, опухоли придаточного аппарата глазного яблока и орбиты, реконструкция дефектов периорбитальных тканей

ABSTRACT

The necessity of reconstructive plastic surgery after removal of ocular adnexa tumors had been defined and the problems of lost organs and tissues restoration were formulated in this article. The authors enlightened the main difficulties in postoperative management of such patients and analyzed the results of platelet enriched plasma use for optimal tissue regeneration. The opportunities and rationale of its application for cancer patients had been studied and justified.

Key words: platelet enriched plasma, ocular adnexa and orbit tumors, periorbital tissues defects reconstruction

На современном этапе развития онкоофтальмологии хирургический этап стал намного агрессивнее, все чаще используются расширенные операции, позволяющие улучшить результаты лечения. Обеспечение радикальности операции неизбежно сопряжено с образованием значимого косметического дефекта периорбитальных тканей. В настоящее время практически нет разногласий о целесообразности восстановления тканей после удаления злокачественных опухолей кожи, мягких тканей и других новообразований наружных локализаций, когда отсутствует возможность закрытия послеоперационной раны без использования дополнительного пластического материала. Отказ от восстановления тканей ведет к сужению границ иссечения опухоли, что является одной из основных причин увеличения частоты локальных рецидивов.

Вместе с тем улучшение результатов лечения больных не должно заключаться только в продлении жизни пациента. Одним из наиболее важных аспектов оценки эффективности противоопухолевого лечения является, как минимум, сохранение, а, как максимум – улучшение качества жизни. Ключевым моментом, позволяющим обеспечить качество жизни пациента,

является проведение реконструктивно-пластических операций после разрушающего этапа лечения. Особенно актуально данное положение у пациентов с опухолями придаточного аппарата глазного яблока и орбиты. Своевременное и полноценное проведение операции по ликвидации послеоперационных дефектов орбитальной области позволяет добиться восстановления утраченных защитных структур глазного яблока и обеспечить полноценное функционирование органа зрения [6].

Наиболее рациональным является одномоментное выполнение разрушающего и реконструктивно-восстановительного этапов операции, что обеспечивает быстрое заживление раны, сокращает длительность лечения, предупреждает развитие грубых рубцов и контрактур. Использование многоэтапных и отсроченных пластических операций малоэффективно, требует длительного времени и при необходимости задерживает продолжение специального лечения. Безусловно, на первом месте должна стоять задача максимально надежного излечения больного от злокачественного новообразования. Это означает, что любые восстановительные операции должны быть спланированы и произведены таким образом, чтобы

не нарушать основную лечебную программу. С другой стороны, результат пластики тканевого дефекта должен быть изначально заложен в лечебную тактику, т.к. восстановление тканей в зоне удаленной опухоли, ликвидация дефектов век и тканей периорбитальной области представляет собой одну из наиболее сложных задач не только технически, в силу анатомических особенностей, но и в социальном, функциональном, эстетическом плане [4].

В настоящее время в различных областях медицины, в т.ч. в пластической и реконструктивной хирургии с целью оптимизации и ускорения процессов регенерации широко используется плазма, обогащенная тромбоцитами [5]. Физиологическая плазменная концентрация тромбоцитов составляет 150 000–300 000 в мкл. Клинически эффективной считают плазму, в которой количество тромбоцитов превышает исходное в 3–5 раз [12]. Отдельные авторы сообщают о достижении клинической эффективности плазмы, обогащенной тромбоцитами, и при меньших концентрациях [9, 12].

Известно, что тромбоциты играют важнейшую роль в заживлении и регенерации поврежденных тканей за счет способности продуцировать и выделять ряд биологически активных веществ [13]. Ростовые факторы высвобождаются из тромбоцитов по мере их активации в строго определенной последовательности. Среди них наиболее важными являются: тромбоцитарный фактор роста (PDGF – Platelet-derived growth factor), трансформирующий фактор роста (TGF- β – Transforming growth factor beta), фактор роста эндотелия сосудов (VEGF – Vascular endothelial growth factor), эпидермальный фактор роста (EGF – Epidermal growth factor), инсулиноподобный фактор роста (IGF – Insulinlike growth factor) и фактор роста фибробластов (FGF – Fibroblast growth factor). Эти вещества обладают локальной активностью, привлекают недифференцированные клетки в область повреждения и инициируют процесс их деления [10, 11, 14, 16].

Основные биологические эффекты факторов роста представлены в таблице.

Кроме факторов роста плазма, обогащенная тромбоцитами, содержит определенные компоненты – фибриноген, протромбин и другие, которые также оказывают влияние на процессы регенерации, являясь матрицей для миграции клеток. После

инъекций плазмы факторы роста попадают в ткани пациента, стимулируя образование и повышая синтетическую активность фибробластов. В результате увеличивается производство и выделение гиалуроновой кислоты, коллагена, эластина, что проявляется в образовании соединительной ткани, росте кровеносных сосудов. Доказано, что в итоге восстанавливаются обменные процессы, улучшается микроциркуляция, происходит стимуляция метаболизма, нормализация тканевого дыхания, местного иммунитета. За счет одномоментного запуска всех звеньев естественного регенеративного процесса плазма крови с повышенным содержанием тромбоцитов становится удобным и безопасным «биологическим инструментом», ускоряющим процессы заживления [1].

При гистологическом изучении структурно-функциональной организации мягких тканей при заживлении ран на фоне введения обогащенной тромбоцитами плазмы было обнаружено, что данный метод лечения приводит к более быстрому формированию рубца, стимулирует процессы коллагенизации, эпидермизации, васкуляризации и созревания вновь образованной соединительной ткани. Выявленное ускорение регенерации тканей указывает на перспективность применения разработанного метода в комплексе лечения асептических ран мягких тканей [3].

В настоящее время предложены различные методики получения препаратов плазмы, обогащенной тромбоцитами. В зависимости от компонентов, входящих в ее состав, выделяют основные категории препаратов:

1. Platelet Rich Plasma (PRP) – чистая обогащенная тромбоцитами плазма крови. Препарат представляет собой жидкую форму или суспензию.
2. Leucocyte and Platelet Rich Plasma (LPRP) – обогащенная лейкоцитами и тромбоцитами плазма крови. Данные препараты являются неактивируемыми жидкими формами.
3. Pure Platelet Rich Fibrin (PPRF) – чистый обогащенный тромбоцитами фибрин.
4. Leucocyte and Platelet Rich Fibrin (LPRF) – обогащенный лейкоцитами и тромбоцитами фибрин.

Для получения препаратов обогащенной тромбоцитами плазмы предложены различные методики и их модификации, ключевые моменты которых сходны и заключаются в следующем:

Таблица. Функция факторов роста обогащенной тромбоцитами плазмы
Table. Functioning of platelet enriched plasma growth factors

Факторы роста <i>Growth factors</i>	Биологические эффекты <i>Biological effects</i>
Тромбоцитарный фактор роста <i>Platelet-derived growth factor</i>	Активация миграции и пролиферации мезенхимальных клеток, стимуляция ангиогенеза, активация миграции моноцитов, макрофагов, нейтрофилов <i>Activation of migration and proliferation of mesenchymal cells, angiogenesis stimulation, activation of monocytes, macrophages and neutrophils migration</i>
Трансформирующий фактор роста <i>Transforming growth factor</i>	Индукция дифференцирования мезенхимальных клеток, выделяет трансформирующие факторы роста костных морфогенетических белков, являющихся остеоиндукторами <i>Induction of mesenchymal cells' differentiation, emission of transforming growth factors for bone morphogenetic proteins which act like osteo inducers</i>
Фактор роста эндотелия сосудов <i>Vascular endothelial growth factor</i>	Стимуляция пролиферации клеток эндотелия, стимуляция ангиогенеза, лимфоангиогенеза, усиление проницаемости сосудистой стенки <i>Stimulation of endothelium cells proliferation, angiogenesis stimulation, increase of vessel wall permeability</i>
Эпидермальный фактор роста <i>Epidermal growth factor</i>	Стимуляция миграции кератиноцитов, пролиферации эпителиальных, мезенхимальных клеток и фибробластов, регуляция продукции коллагеназ, стимуляция миграции и пролиферации эндотелиальных клеток и ангиогенеза <i>Stimulation of keratinocytes migration, proliferation of epithelial, mesenchymal cells and fibroblasts, regulation of collagenase production, stimulation of migration and proliferation of endothelial cells and angiogenesis</i>
Инсулиноподобный фактор роста <i>Insulinlike growth factor</i>	Стимулирует дифференцирование молодых клеток, синтез коллагена, усиливает образование костной ткани <i>Stimulates pre-matured cells differentiation, synthesis of collagen, increases bone tissue formation</i>
Фактор роста фибробластов <i>Fibroblasts growth factor</i>	Индукция пролиферации фибробластов, стимуляция роста клеток эндотелия, ангиогенеза <i>Induction of fibroblasts proliferation, stimulation of endothelium cells growth and angiogenesis</i>

1. В стерильные пробирки производят забор крови из вены пациента в количестве, адекватном объему препарата, требующемуся в конкретном случае. Далее с целью подавления спонтанной активации тромбоцитов добавляют антикоагулянты (цитрат натрия, сукцинат натрия).
2. Проводят «мягкое» центрифугирование в течение 10 минут при оборотах 230–270 г. В результате этого этапа происходит разделение крови на три слоя:
 - нижний, содержащий эритроциты;
 - средний, нижние слои которого содержат лейкоциты, а верхние – тромбоциты;
 - верхний, представляющий собой обедненную тромбоцитами плазму крови.
3. В отдельную пробирку отбирают верхний слой и верхние слои среднего слоя, в результате получают раствор, содержащий тромбоциты и плазму. Проводят «жесткое» центрифугирование в течение 10 минут при оборотах до 2300 г. Образовавшийся клеточный осадок смешивают с третьей плазмой и получают чистую обогащенную тромбоцитами плазму крови.
4. Для получения обогащенной лейкоцитами и тромбоцитами плазмы крови после «мягкого» центрифугирования в пробирку отбирают верхний слой и полностью средний слой. Далее аналогично осуществляют «жесткое» центрифугирование и добавляют образовавшийся клеточный осадок в треть плазмы.
5. Активация полученных жидких форм происходит при добавлении хлорида или глюконата кальция в течение 10 минут. В результате происходит коагуляция плазмы с активацией тромбоцитов, полимеризацией фибрина и образованием гелевой консистенции препарата.

Чистый обогащенный тромбоцитами фибрин получают в результате центрифугирования крови, предварительно смешанной с хлоридом кальция. После добавления активатора происходит высвобождение и полимеризация фибрина, а дальнейшее центрифугирование с помощью системы Fibrinet gel позволяет получить плотный сгусток фибрина, обогащенного тромбоцитами [5].

Широкое распространение в различных областях медицины получил способ приготовления обогащенного лейкоцитами и тромбоцитами фибрина, предложенный J. Choukrap и соавт. в 2006 г. [9]. Сущность данного способа состоит в том, что непосредственно после забора крови пациента ее подвергают центрифугированию, не добавляя антикоагулянты. Через 10 минут после центрифугирования со скоростью 3000 об/мин. образуется три четко дифференцируемых слоя. Верхний слой представляет собой плазму крови, нижний содержит эритроциты. Средний слой и является собственно фибриновым матриксом с тромбоцитами и лейкоцитами. После удаления верхнего слоя аккуратно, при помощи ножниц отделяется нижний слой, и после сдавливания полученной гелеобразной массы формируется плотная фибриновая мембрана, обогащенная тромбоцитами и лейкоцитами.

Таким образом, существующие на сегодняшний день методы позволяют целенаправленно получать препараты плазмы, обогащенной тромбоцитами, в различных модификациях (в виде суспензии, геля, сгустка или мембраны, с лейкоцитами или без) в зависимости от задач, стоящих перед специалистом [5].

В связи с тем, что обогащенная тромбоцитами плазма является продуктом, получаемым из собственной крови человека, ее использование полностью исключает возможность парентеральной передачи инфекций, развития аллергических реакций.

Кроме того, в литературе имеются сообщения о противомикробной активности плазмы. При применении плазмы было отмечено подавление роста *Staphylococcus aureus* и *Escherichia coli* [7, 13].

В литературе имеются единичные сообщения о применении обогащенной тромбоцитами плазмы при лечении онкологических больных. Так, в результате экспериментальных исследований, проведенных у больных раком гортани, выявлено, что после выполнения экстирпации гортани использование плазмы, обогащенной тромбоцитами, в области пищевода шва уменьшает лейкоцитарную инфильтрацию с 60,0 до 31,8% ($p < 0,001$), стимулирует репаративные процессы путем активизации макрофагального звена с 20,5 до 30,3%, усиления миграции фибробластов с 17,8 до 33,4% и эндотелиоцитов с 1,7 до 4,4% [2].

Вышеперечисленные эффекты способствуют сокращению сроков реабилитации пациентов, в т.ч. и при исходно неблагоприятном фоне (наличие гнойно-некротических изменений тканей шеи, постлучевой фиброз, кахексия). Так, использование аутоплазмы, обогащенной тромбоцитами, позволило уменьшить число раневых инфекционных осложнений в 1,5 раза с 42,6 до 27,2% ($p < 0,01$), сократить сроки полного заживления ран при их осложненном течении с $54,6 \pm 7,3$ до $38,2 \pm 6,8$ суток ($p < 0,05$), а также длительность пребывания пациентов в стационаре с $29,6 \pm 6,1$ до $24,1 \pm 6,1$ суток ($p < 0,05$) [2].

Основываясь на имеющихся клинико-экспериментальных исследованиях, мы пришли к выводу о высоком потенциале использования плазмы, обогащенной тромбоцитами, в реконструктивно-пластической хирургии и, в частности в онкоофтальмологии. Устранение дефектов век и тканей периорбитальной области, образующихся после удаления новообразований, является непременным условием обеспечения адекватного функционирования органа зрения. Высокая частота развития воспалительных изменений со стороны глазного яблока после выполнения обширных операций, зачастую необратимость восстановления прозрачности оптических сред глаза диктуют необходимость поиска путей для достижения максимально быстрого заживления послеоперационной раны с минимальными воспалительными изменениями окружающих тканей.

Таким образом, использование аутоплазмы с целью максимально быстрого заживления ран после проведения обширных онкологических операций является перспективной методикой, что требует дальнейшего изучения.

ЛИТЕРАТУРА/REFERENCES

1. Ахмеров Р.Р., Короткова О.И., Овечкина М.В., Зарудий Р.Ф., Воробьев А.А. Применение аутоплазмы, содержащей тромбоциты, в дерматокосметологии и стоматологии. Пластическая хирургия и косметология. 2013;1:94–104 / Akhmerov RR, et al. The use of autoplasm with platelets in dermatocosmetology and dentistry. Plastic surgery and cosmetology. 2013;1:94–104.
2. Ворона Ю.С. Применение аутоплазмы, обогащенной тромбоцитами, для направленной регенерации тканей в области глоточных швов. Дисс. канд. мед. наук. Курск, 2015 / Vorona Yu.S. The use of platelet rich autoplasm for directed tissue regeneration in pharyngeal raphes region. Diss.cand.med.sci. Kursk, 2015.
3. Глухов А.А., Остроушко А.П., Семенов С.Н., Алексеева Н.Т., Бугримов Д.Ю. Структурно-функциональные особенности заживления асептических ран мягких тканей при использовании обогащенной

- тромбоцитами плазмы крови. *Вестник экспериментальной и клинической хирургии. Воронеж, 2010;3:210–213 / Glukhov AA, et al. Structural and functional specifics of aseptic wounds regeneration in case of platelets rich plasma use. Bulletin of experimental and clinical surgery. Voronezh, 2010;3:210–213.*
4. *Енгибарян М.А., Ульянова Ю.В. Проблемы хирургического лечения опухолей орбитальной локализации. Фундаментальные исследования. 2014;7(1):56–60 / Engibaryan MA, Ulyanova YuV. Problems of orbital tumors surgical treatment. Fundamental studies. 2014;7(1):56–60.*
 5. *Зорин В.Л., Зорина А.И. PRP в пластической и реконструктивной хирургии. Что нового? Метаморфозы. Эстетическая медицина. 2014;6:16–18 / Zorin V.L., Zorina AI. PRP in plastic and reconstructive surgery. What's new? Metamorphoses. Esthetic medicine. 2014;6:16–18.*
 6. *Кит О.И., Енгибарян М.А. Выбор способа ликвидации дефекта глаза при хирургическом лечении опухолей придаточного аппарата глаза. Сибирский онкологический журнал. 2012;5:61–63 / Kit OI, Engibaryan MA. Choice for defect's elimination in surgical treatment of oculor adnexa. Sibir oncology journal. 2012;5:61–63.*
 7. *Bielecki T.M., Gazdzik T.S., Arendt J., et al. Antibacterial effect of autologous platelet gel enriched with grown factors and other active substances (in vitro study). J. Bone Joint Surg. Br. 2007;89(3):417–420.*
 8. *Creaney L., Hamilton B. Growth factor delivery methods in the management of sports injuries: the state of play. Br. J. Sports Med. 2008;42:314–320.*
 9. *Choukraun J., Diss A., Simonpieri A., et al. Platelet-rich fibrin (PRF): A second-generation platelet concentrate. Part IV: Clinical effects on tissue healing. Oral Surg Oral Med. Oral. Pathol. Oral. Radiol. Endod. 2006;101:e 56.*
 10. *Floryan K., Berghoff W.J. Intraoperative use of autologous platelet rich and platelet poor plasma for orthopaedic surgery patients. AORN J. 2004;80:668–674.*
 11. *Foster T.E., Puskas B.L., Mandelbaum B.R. et al. Platelet-rich plasma: from basic science to clinical applications. Am. J. Sports Med. 2009;37:2259–2272.*
 12. *Marx R.E. Platelet-rich plasma: evidence to support its use. J. Oral. Maxillofac. Surgery. 2004;62:489–496.*
 13. *Moojen D.J., Everts P.A., Schure R.M., et al. Antimicrobial activity of platelet-leukocyte gel against Staphylococcus aureus. J. Orthop. Res. 2008;26(3):404–410.*
 14. *Sanchez M., Anitua E., Azofra J., et al. Intraarticular injection of an autologous preparation rich in growth factors for the treatment of knee OA: a retrospective cohort study. Clin. Exp. Rheumatol. 2008;26:910–913.*
 15. *Sommeling C., Heyneman A., Hoeksema H., et al. The use of platelet-rich plasma in plastic surgery: a systematic review. J. of Plastic, Reconstructive and Aesthetic Surgery. 2013;66:301–312.*
 16. *Stellos K., Kopf S., Paul A., et al. Platelets in regeneration. Semin. Thromb. Hemost. 2010;36:175–184.*

ИНСТРУКЦИЯ ДЛЯ АВТОРОВ

Рукопись статьи должна быть предоставлена в 2 экземплярах, напечатанной стандартным шрифтом 14 через 1,5 интервала на одной стороне белой бумаги размером А4 (210 x 295 мм) с полями в 2,5 см по обе стороны текста.

Рукопись статьи должна включать:

- | | |
|------------------------|------------------------|
| 1) титульный лист; | 7) обсуждение; |
| 2) резюме; | 8) таблицы; |
| 3) ключевые слова; | 9) подписи к рисункам; |
| 4) введение; | 10) иллюстрации; |
| 5) материалы и методы; | 11) библиографию. |
| 6) результаты; | |

Страницы должны быть пронумерованы.

Все материалы предоставляются также на электронном носителе и обязательно дублируются по электронной почте h&n@bionika-media.ru

В рукописи должно быть официальное направление учреждения, в котором проведена работа. На первой странице статьи должны быть виза и подпись научного руководителя, заверенная круглой печатью учреждения. На последней — подписи всех авторов, что дает право на ее публикацию в журнале и размещение на сайте издательства.

ТИТУЛЬНЫЙ ЛИСТ ДОЛЖЕН СОДЕРЖАТЬ:

- 1) название статьи, которое должно быть информативным и достаточно кратким;
- 2) инициалы и фамилии авторов;
- 3) полное название учреждения и отдела (кафедры, лаборатории), в котором выполнялась работа;
- 4) фамилию, имя, отчество, полный почтовый адрес и e-mail, номер телефона и факса автора, ответственного за контакты с редакцией.

РЕЗЮМЕ

Объем резюме должен быть расширенным и содержать не менее 700 слов. Здесь же пишутся «ключевые слова» (от 5 до 10 слов), способствующие индексированию статьи в информационно-поисковых системах.

ТЕКСТ

Объем оригинальной статьи, как правило, не должен превышать 9 машинописных страниц, кратких сообщений и заметок из практики — 3–4 стр. Объем лекций и обзоров не должен превышать 12 стр.

Оригинальные статьи должны иметь следующую структуру:

Введение. В нем формулируется цель и необходимость проведения исследования, кратко освещается состояние вопроса со ссылками на наиболее значимые публикации.

Материал и методы. Приводятся количественные и качественные характеристики больных (обследованных), а также упоминаются все методы исследований, применявшихся в работе, включая методы статистической обработки данных. При упоминании аппаратуры и новых лекарств в скобках указываются производитель и страна, где он находится.

Результаты. Их следует предоставлять в логической последовательности в тексте, таблицах и на рисунках. В тексте не следует повторять все данные из таблиц и рисунков. Надо упоминать только наиболее важные из них. В рисунках не следует дублировать данные, приведенные в таблицах. Подписи к рисункам и описание деталей на них под соответствующей нумерацией надо предоставлять на отдельной странице. Величины измерений должны соответствовать Международной системе единиц (СИ).

Обсуждение. Надо выделять новые и важные аспекты результатов своего исследования и по возможности сопоставлять их с данными других исследователей. Не следует повторять сведения, уже приведенные в разделе «Введение», и подробные данные из раздела «Результаты». В обсуждение можно включить обоснованные рекомендации и краткое заключение.

Таблицы. Каждая таблица должна иметь название и порядковый номер соответственно первому упоминанию ее в тексте. Каждый столбец в таблице должен иметь краткий заголовок (можно использовать аббревиатуры). Все разъяснения, включая расшифровку аббревиатур, надо размещать в сносках. Указывайте статистические методы, использованные для представления вариабельности данных и достоверности различий.

Подписи к иллюстрациям. Нумерация дается арабскими цифрами соответственно номерам рисунков. Подпись к каждому рисунку состоит из его названия и «легенды» (объяснения частей рисунка, символов, стрелок и других его деталей). В подписях к микрофотографиям надо указывать степень увеличения.

Иллюстрации. Формат файла рисунка tiff или jpeg, расширение 300 dpi.

Библиография (список литературы). В списке все работы перечисляются в порядке цитирования (ссылок на них в тексте), а не по алфавиту фамилий первых авторов. При упоминании отдельных фамилий авторов в тексте им должны предшествовать инициалы (фамилии иностранных авторов приводятся в оригинальной транскрипции). В тексте статьи библиографические ссылки даются арабскими цифрами в квадратных скобках.

В библиографическом описании книги (после ее названия) приводятся город (где она издана), после двоеточия — название издательства, после точки с запятой — год издания. Если ссылка дается на главу из книги, сначала упоминаются авторы и название главы, после точки с заглавной буквы ставится «В»: ("in") и фамилия(и) автора(ов) или выступающего в его качестве редактора, затем название книги и ее выходные данные.

В библиографическом описании статьи из журнала (после ее названия) приводится сокращенное название журнала и год издания (между ними знак препинания не ставится), затем после точки с запятой — номер отечественного журнала (для иностранных журналов номер тома, в скобках номер журнала), после двоеточия помещаются цифры первой и последней (через тире) страниц.

При написании литературного обзора количество источников должно быть не менее 15, из них более 50 % содержать ссылки на зарубежный опыт.

Редколлегия оставляет за собой право сокращать и редактировать статьи.

Статьи, ранее опубликованные или направленные в другой журнал или сборник, присылать нельзя.

Статьи, оформленные не в соответствии с указанными правилами, возвращаются авторам без рассмотрения.

